

## DIAGNÓSTICO Y TRATAMIENTO QUIRÚRGICO DE METÁSTASIS AISLADAS EN PÁNCREAS: A PROPÓSITO DE CUATRO CASOS

MARTA GISELA TRALLERO ANORO <sup>1</sup>, FERNANDO CARBONELL CASTELLÓ <sup>1</sup>, MARÍA CABALLERO SOTO <sup>1</sup>, JORGE CAMPOS MÁÑEZ <sup>1</sup>, GIOVANNI VENTO MAGGIO <sup>1</sup>, ANA IZQUIERDO MORENO <sup>1</sup>, CARLOS FUSTER DIANA <sup>1</sup>

<sup>1</sup> SERVICIO DE CIRUGÍA GENERAL Y APARATO DIGESTIVO. FUNDACIÓN INSTITUTO VALENCIANO DE ONCOLOGÍA, VALENCIA, ESPAÑA

### RESUMEN

Las metástasis en la glándula pancreática de otros tumores primarios son poco frecuentes, el origen puede ser renal, colorrectal, pulmonar, ginecológico, mamario o sarcomatoide. Se diagnostican durante el seguimiento del tumor primario, y en casos de metástasis únicas metacrónicas, sin más enfermedad a distancia, puede estar indicado el tratamiento quirúrgico. Presentamos cuatro casos de pacientes intervenidos de metástasis en páncreas en la Fundación Instituto Valenciano de Oncología, con datos epidemiológicos y de seguimiento. En tres de los casos el tumor primario fue renal, y en uno, pulmonar. En los cuatro pacientes se realizó una resección de cuerpo y/o cola de páncreas con márgenes libres. Uno de los pacientes tuvo una recaída de la enfermedad a los 95 meses de la cirugía pancreática, y los otros tres están libres de enfermedad. En la revisión bibliográfica, las metástasis de origen renal e intervalo libre de enfermedad prolongado desde la cirugía del primario, son las que tienen mejor pronóstico.

**PALABRAS CLAVE:** Caso clínico, metástasis pancreáticas, resección pancreática, cáncer renal de células claras, adenocarcinoma pulmonar.

### SUMMARY

Pancreatic metastases of other primary tumors are rare, the origin may be renal, colorectal, lung, gynecologic, breast or sarcoma tumors. They are diagnosed during follow-up, and in cases of single metachronous metastases, with no further distant disease, surgical treatment may be indicated. We present four patients who underwent surgery for pancreatic metastases at Fundación Instituto Valenciano de Oncología, with epidemiological and follow-up data. In three of them, the primary tumor was renal cell carcinoma, and in the other one, lung adenocarcinoma. All four patients underwent an R0 resection of the body and/or tail of the pancreas. One of the patients had a disease relapse 95 months after pancreatic surgery, and the other three are disease-free. In the literature review, solitary pancreatic metastases of renal origin and prolonged disease-free interval since surgery of the primary tumor have the best long-term survival outcomes.

**KEY WORDS:** Case report, pancreatic metastases, pancreatic resection, renal cell carcinoma, lung adenocarcinoma.

---

#### ORCID

Marta Gisela Trallero Anoro 0009-0000-5061-0286	mtrallero@fivo.org
Fernando Carbonell Castelló 0009-0005-2065-7856	fcarbonellc@fivo.org
María Caballero Soto 0009-0004-2374-6160	mcaballeros@fivo.org
Jorge Campos Máñez 0009-0006-2074-2484	jcamos@fivo.org
Giovanni Vento Maggio 0009-0000-6911-4450	gvento@fivo.org
Ana Izquierdo Moreno 0000-0002-9417-2430	aizquierdo@fivo.org
Carlos Fuster Diana 0000-0001-5135-3955	cfuster@fivo.org

---

Recibido: 25/05/2025 Revisado: 14/06/2025

Aceptado para publicación: 12/07/2025

---

Autor de correspondencia: Marta Gisela Trallero Anoro.  
E-mail: mtrallero@fivo.org

---

---

Esta obra está bajo una Licencia [Creative Commons Attribution-NonCommercial-ShareAlike 4.0 International](https://creativecommons.org/licenses/by-nc-sa/4.0/) License

---

## INTRODUCCIÓN

Las metástasis en la glándula pancreática de otros tumores primarios pueden presentarse de manera aislada o como parte de una enfermedad metastásica múltiple. Se han descrito diferentes orígenes de las metástasis, como cáncer de colon, pulmón, renal, ginecológico, de mama y sarcomas <sup>(1,2)</sup>.

Las metástasis aisladas en páncreas suelen ser asintomáticas en más del 50 % de los casos <sup>(2)</sup> y se diagnostican durante el seguimiento del tumor primario o como hallazgo casual en pruebas de imagen que se realizan por otro motivo.

El estudio de las metástasis se realiza con tomografía computarizada (TC), resonancia magnética (RM), y en algunos casos tomografía por emisión de positrones (PET) para descartar otras lesiones a distancia <sup>(2)</sup>.

La indicación de resección pancreática por metástasis de otros tumores primarios debe

establecerse en un comité multidisciplinario, evaluando cada caso de manera individual. En la mayoría de casos publicados, el tratamiento quirúrgico se realiza en pacientes con una única lesión pancreática, sin más enfermedad tumoral a distancia, e intervalo libre de enfermedad prolongado tras la resección del primario, lo que sugiere una biología tumoral poco agresiva. En este subgrupo de pacientes, la resección quirúrgica de la metástasis puede contribuir a prolongar la supervivencia global <sup>(1,2)</sup>.

## MÉTODO

Se revisaron los 100 pacientes intervenidos en nuestro centro por neoplasias pancreáticas entre enero de 2015 y diciembre de 2024, encontrando cuatro casos de resecciones pancreáticas por metástasis, que presentamos a continuación. Las características clínicas de los pacientes se resumen en el Cuadro 1.

**Cuadro 1.** Resumen de las características clínicas de los pacientes.

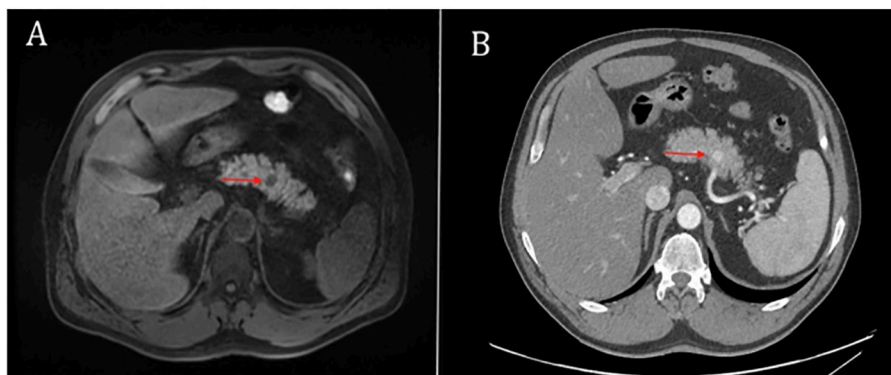
Paciente	Edad	Sexo	Tumor primario	Intervalo meses	Biopsia pre operatoria	Tipo de cirugía	Estancia (días)	Complicaciones	SLE meses	SG meses	Recaída, tratamiento
Caso 1	54	M	Carcinoma renal de células claras pT3	60	Sí	PCC+E	13	Fístula pancreática grado A	95	120	Ósea, SBRT
Caso 2	69	M	Carcinoma renal de células claras pT3	156	Sí	PCC+E	7	No	57	57	-
Caso 3	65	F	Adenocarcinoma pulmonar pT1N0	24	Sí	PCC+E	7	Fístula pancreática grado A	6	6	-
Caso 4	74	F	Carcinoma renal células claras pT1	120	No	Resección cola de páncreas	12	Fístula pancreática grado A, hemorragia grado B	6	6	-

SLE: supervivencia libre de enfermedad tras la resección pancreática, SG: supervivencia global tras la resección pancreática, M: masculino, F: femenino, PCC+E: pancreatectomía corporocaudal con esplenectomía, SBRT: radiocirugía estereotáctica.

**CASO 1**

Paciente varón de 54 años, con antecedente de carcinoma renal de células claras G2 pT3 intervenido de nefrectomía radical derecha laparoscópica. En el seguimiento, 5 años después de la nefrectomía, se observó en la TC y RM un nódulo de 14 mm en cuerpo pancreático con progresivo crecimiento (Figura 1). Se realizó ecoendoscopia identificando dos nódulos hipoecoicos en cuerpo de páncreas, el mayor de 15 mm. La PAAF por ecoendoscopia informó de grupos celulares sugestivos de carcinoma renal por técnicas de inmunohistoquímica. Se completó el estudio con un PET que fue negativo para otras metástasis a distancia, por lo que en comité multidisciplinario se decidió tratamiento

quirúrgico. Se realizó pancreatectomía corporocaudal con esplenectomía laparoscópica, en el posoperatorio presentó una fístula pancreática grado A del ISGPS (*International Study Group of Pancreatic Surgery*), la estancia hospitalaria fue de 13 días. El informe anatomopatológico confirmó dos metástasis de carcinoma renal de células claras (de 7 mm y 11 mm) y 10 ganglios aislados libres de enfermedad, con márgenes libres. El paciente presentó a los 95 meses de la cirugía una metástasis ósea única en el hueso iliaco, que se trató con radioterapia con respuesta completa, estando actualmente vivo libre de enfermedad (supervivencia global de 120 meses desde la resección pancreática).



**Figura 1.** Caso 1, imagen de la RM (A) y TC (B) en las que se observa el nódulo sospechoso en el cuerpo pancreático.

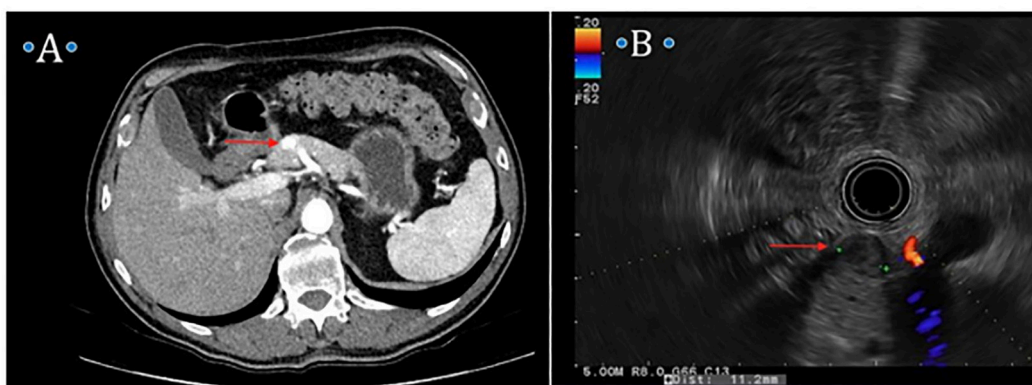
**CASO 2**

Paciente varón de 69 años, con antecedente de carcinoma renal de células claras pT3 intervenido de nefrectomía radical derecha. En el seguimiento, a los 10 años de la cirugía del primario, se diagnosticó en la TC de metástasis suprarrenal derecha, y se realizó suprarrenalectomía derecha. Tres años después

(13 años tras la cirugía del tumor primario), se diagnosticó en la TC de control de un nódulo de 16 mm sospechoso en cuello de páncreas (Figura 2). Se realizó ecoendoscopia con hallazgo de un nódulo de 14 mm hipoecogénico y zona central de necrosis en cuello de páncreas (Figura 2), que se biopsia con resultado de citología sospechosa, pero no concluyente de malignidad. En comité

multidisciplinario se decidió, dada la alta sospecha de metástasis, tratamiento quirúrgico. Se realizó pancreatometomía corporocaudal y esplenectomía abiertas. La estancia posoperatoria fue de 7 días, sin complicaciones. El informe anatomopatológico informó de una metástasis

por carcinoma renal de células claras de 12 mm, sin invasión linfática ni vascular y márgenes libres. La supervivencia global desde la cirugía pancreática es de 57 meses, estando el paciente libre de enfermedad.

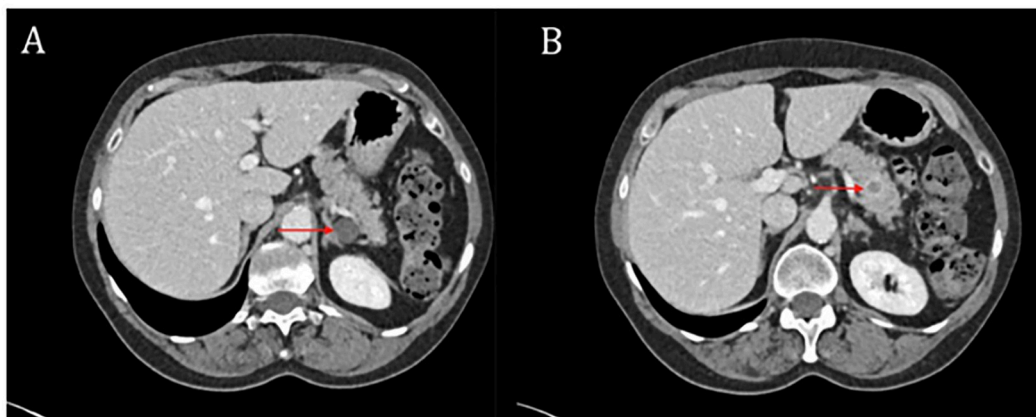


**Figura 2.** Caso 2, imagen del nódulo hipervasculoso la TC (A) y en la ecoendoscopia. (B).

### CASO 3

Paciente mujer de 65 años, con antecedente de tabaquismo, enfermedad pulmonar obstructiva crónica y adenocarcinoma de pulmón resecao pT1N0. A los dos años del seguimiento, apareció en la TC una lesión sólida sospechosa de 10 mm en el cuerpo-cola de páncreas y un quiste de 18 mm en la cola pancreática (Figura 3). Se realizó ecoendoscopia con hallazgo de una lesión de 16 mm quística en cola de páncreas, de paredes finas, sin componente sólido, y en el cuerpo-cola un nódulo sólido de 12 mm, hipoecoico, que se biopsia, con resultado de adenocarcinoma con inmunohistoquímica compatible con origen pulmonar. En el PET-TC se describió captación patológica en la lesión pancreática, sin otras lesiones a distancia. Se decidió en comité

tratamiento quirúrgico, realizar pancreatometomía corporocaudal con esplenectomía, robótica. La estancia posoperatoria fue de 7 días, y presentó una fístula pancreática grado A del ISGPS como única complicación. El informe anatomopatológico confirmó una metástasis por adenocarcinoma de pulmón de 20 mm, TTF1+, CK 7+, CK 19+, y expresión de PDL-1 con CPS (*combined positive score*) de 30. El margen quirúrgico fue libre y se aisló 1 ganglio linfático libre de metástasis. Como hallazgo incidental había un microadenoma neuroendocrino de 2,5 mm (cromogranina A + y sinaptofisina +) en la pieza quirúrgica. Recibió tratamiento adyuvante con carboplatino, pemetrexed y pembrolizumab, siendo la supervivencia global y libre de enfermedad desde la cirugía de 6 meses.



**Figura 3.** Caso 3, imágenes de la TC de la lesión quística en cola (A) y de la lesión sólida sospechosa en cuerpo (B).

#### CASO 4

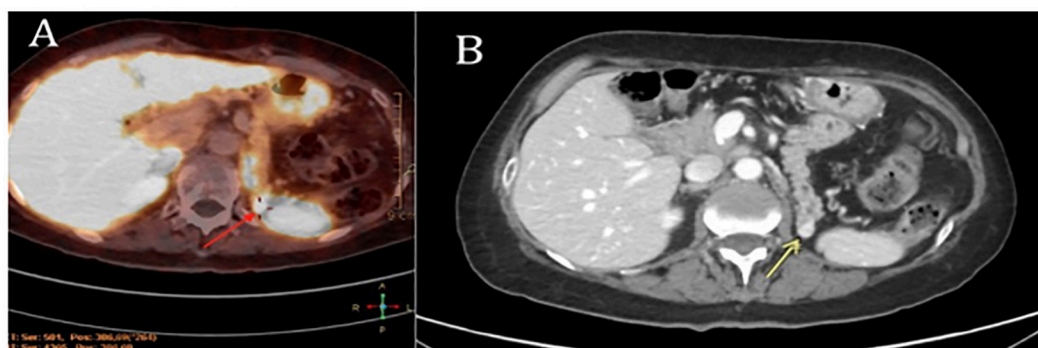
Paciente mujer de 74 años, con antecedente de diabetes mellitus tipo 2 en tratamiento con antidiabéticos orales, nefrectomía radical izquierda hacía 10 años por carcinoma renal de células claras G2pT1by duodenopancreatectomía cefálica hacía 4 años por neoplasia mucinosa papilar intraductal con sospecha de malignización (estudio anatomopatológico que confirmó un adenocarcinoma ductal invasor pT1N0, sin tratamiento adyuvante). En el seguimiento con TC se observó un nódulo de 12 mm hipervasculoso en cola de páncreas sospechoso de tumor neuroendocrino (TNE) vs. metástasis del carcinoma renal (Figura 4).

Dada la localización del nódulo, el pequeño tamaño y el antecedente de pancreatogastrotomía se desestimó realizar biopsia por ecoendoscopia. Ante la sospecha de tumor pancreático neuroendocrino se determinó la cromogranina A en sangre (elevada, 153,8 ng/mL), se realizó un PET-Galio, en el que apareció metabolismo patológico de  $^{68}\text{Ga}$ -edotreótida en la lesión nodular de la cola de páncreas, compatible con la sospecha de TNE (Figura 4). En comité

multidisciplinario se decidió tratamiento quirúrgico. Se realizó laparotomía subcostal izquierda sobre previa, adhesiolisis cuidadosa y ecografía intraoperatoria localizando el nódulo en la cola pancreática. Dado el antecedente de diabetes, anastomosis pancreatogástrica previa y que el tamaño del tumor era inferior a 2 cm, se decidió resección de cola de páncreas con preservación del bazo y del cuerpo pancreático. La estancia posoperatoria fue de 6 días, presentó una fístula pancreática grado A del ISGPS y una hemorragia posoperatoria grado B del ISGPS que requirió transfusión de 2 concentrados de hemáties en el posoperatorio inmediato. A las dos semanas la paciente reingresó por fiebre y dolor en hipocondrio izquierdo, con hallazgo de hematoma peri-esplénico con sospecha de sobreinfección. Se realizó drenaje de colección peri-esplénica, poco productiva al tratarse de un hematoma organizado, y se administró antibiótico empírico intravenoso (meropenem), con mejoría progresiva y retirada del drenaje. La estancia hospitalaria total incluyendo el reingreso fue de 12 días. El estudio anatomopatológico informó de una metástasis por carcinoma renal de células

claras de 10 mm, margen quirúrgico libre, y como hallazgo casual, neoplasia intraductal pancreática de bajo grado (PanIN) en ducto pancreático principal y ramas secundarias, sin

componente invasivo. La supervivencia global y libre de enfermedad desde la resección de la metástasis es de 6 meses.



**Figura 4.** Caso 4, imágenes de lesión (flechas) con hipermetabolismo en PET-Galio (A) y comportamiento hipervascular en fase arterial en la TC (B).

## DISCUSIÓN

La incidencia real de las metástasis pancreáticas no es bien conocida, aunque en algunas series de pacientes con tumores pancreáticos la prevalencia es del 2 % - 4,5 %<sup>(1,2)</sup>. En nuestro caso la incidencia es del 4 % de los tumores pancreáticos intervenidos. Se han descrito diferentes tumores primarios asociados, como el adenocarcinoma de colon, tumores de pulmón, sarcomas, carcinoma renal, melanoma, tumores ginecológicos y de mama<sup>(1,2)</sup>.

La mayoría de casos de metástasis pancreáticas son asintomáticos, y se diagnostican durante el seguimiento del tumor primario. En caso de producir síntomas, y según su localización y tamaño, pueden provocar ictericia obstructiva por compresión de la vía biliar, pancreatitis en caso de obstrucción del ducto pancreático principal, dolor y/o síndrome constitucional<sup>(1)</sup>.

El estudio de las metástasis se realiza con TC, RM, y en algunos casos PET para descartar otras lesiones a distancia. Las pruebas de imagen nos dan información sobre el comportamiento hiper o hipo vascular del tumor, y sus relaciones anatómicas, pero no pueden distinguir entre origen primario o metastásico<sup>(2)</sup>. En caso de metástasis de carcinoma renal, las lesiones suelen ser hipervasculares en fase arterial, al igual que los tumores neuroendocrinos pancreáticos. Las metástasis de adenocarcinoma de colon son hipo vasculares, como los adenocarcinomas ductales.

En pacientes con antecedente de una neoplasia en los que aparece una lesión sólida pancreática, hay que plantear un diagnóstico diferencial entre metástasis y tumor primario pancreático (adenocarcinoma ductal y tumor neuroendocrino son los más frecuentes). En aquellos pacientes con tumores de colon, mama, ovario, estómago o próstata y antecedentes familiares de cáncer, debe

descartarse un síndrome de cáncer hereditario que también predisponga a desarrollar un tumor primario pancreático<sup>(3)</sup>.

La biopsia diagnóstica puede realizarse de manera percutánea o por ecoendoscopia, se recomienda en lesiones únicas cuando va a plantearse un tratamiento quirúrgico y sobre todo en aquellos casos en los que la histología pueda modificar el tratamiento específico. En nuestro caso se realizó en tres de los pacientes, no siendo posible técnicamente en el cuarto caso por la localización del tumor. En los casos sin biopsia preoperatoria y alta sospecha de tumor primario pancreático, el diagnóstico de metástasis puede realizarse tras el estudio anatomopatológico de la pieza quirúrgica, como ocurrió en el caso 4.

La decisión de tratamiento quirúrgico o sistémico en este tipo de lesiones metastásicas depende, desde el punto de vista oncológico, de su localización única o asociada a otras metástasis, del momento de aparición respecto al tumor primario (sincrónica o metacrónica, temprana o tardía), y del pronóstico oncológico del paciente (histología del primario). En la mayoría de casos publicados, la cirugía se indica en pacientes con una única lesión pancreática, sin más enfermedad tumoral a distancia, e intervalo de tiempo libre de enfermedad prolongado tras la resección del primario, lo que sugiere una biología tumoral poco agresiva. En este subgrupo de pacientes puede contribuir a prolongar la supervivencia global. Siempre debe tomarse la decisión en un comité multidisciplinario evaluando cada caso de manera individual teniendo en cuenta el pronóstico oncológico del paciente y el tipo de resección a realizar.

Desde el punto de vista quirúrgico, en caso de indicarse la resección, hay que valorar el tipo de cirugía a realizar, y el riesgo quirúrgico individual de cada paciente. Las resecciones atípicas pancreáticas no se recomiendan ya que se asocian con mayor porcentaje de recidiva, probablemente en relación con la multifocalidad del tumor, por

lo que se aconseja resecciones estándar (duodeno pancreatectomía cefálica, pancreatectomía corporocaudal o distal)<sup>(2)</sup>. En los tres primeros casos descritos realizamos una pancreatectomía corporocaudal con esplenectomía. El cuarto caso, se realizó una resección atípica para intentar preservar la mayor parte del parénquima pancreático porque la paciente era diabética no insulino dependiente, se había intervenido de una duodeno pancreatectomía cefálica previamente con una anastomosis pancreatogástrica y porque la sospecha inicial era de tumor neuroendocrino de menos de 2 cm (por lo que el riesgo de metástasis ganglionar es bajo).

La supervivencia de estos pacientes tras la cirugía depende de la histología tumoral, en las diferentes series se han descrito medias de supervivencia global de entre 8 - 57 meses según el tumor primario, siendo las metástasis de origen renal las que tienen un mejor pronóstico<sup>(1,2)</sup>. En los casos que presentamos en esta publicación, la media de supervivencia libre de enfermedad tras la resección pancreática es de 41 meses, el caso 3 y 4 se intervinieron recientemente y por ello el seguimiento y supervivencia son tan solo de 6 meses.

A continuación, realizamos una revisión bibliográfica de las metástasis de cáncer renal y pulmonar, al ser la histología de los casos intervenidos en nuestro centro.

El cáncer renal es el tumor que más frecuentemente se asocia a metástasis pancreáticas. En series de autopsias de pacientes con cáncer primario renal, la incidencia de metástasis en el páncreas fue del 1,3 % 1,9 %<sup>(2)</sup>. Estas lesiones son hipervasculares y plantean el diagnóstico diferencial con los tumores neuroendocrinos pancreáticos. El estudio con PET-Galio u octreoscan no siempre puede diferenciar entre estos dos tipos de tumores.

En este subtipo de tumores el intervalo libre de enfermedad desde la cirugía del primario y la aparición de las metástasis suele ser largo. La

mediana de supervivencia libre de enfermedad en una revisión publicada en 2014 fue de 104 meses <sup>(2)</sup>, siendo los casos con intervalo de más de dos años los que presentan mejor pronóstico por el patrón de lento crecimiento <sup>(3,4)</sup>. Aquellos casos con metástasis sincrónicas son menos frecuentes (15 % - 27 %) y suponen una enfermedad agresiva en la que no está indicada la resección pancreática <sup>(2)</sup>.

La supervivencia a largo plazo de los pacientes es buena, describiéndose supervivencia global a los 5 años de hasta el 72 % en un estudio publicado por Tanis y col. <sup>(5)</sup>.

Las metástasis de cáncer de pulmón asientan más frecuentemente en hueso, hígado y glándulas suprarrenales. La afectación pancreática es poco habitual, y suele estar relacionada con metástasis múltiples en otras localizaciones, lo que contraindica la cirugía <sup>(2,6)</sup>. El tipo histológico que más se relaciona con la afectación pancreática son los tumores de células pequeñas <sup>(6,7)</sup>. En el estudio de Sperti y col. <sup>(2)</sup> se recogen 13 casos de pacientes intervenidos de resección pancreática por metástasis de cáncer pulmonar, siendo la mediana de supervivencia de 7 meses tras la cirugía. En el estudio de Akpoviro y col. <sup>(6)</sup> se recogen 8 casos de pacientes con metástasis pancreáticas diagnosticadas en una mediana de 20 meses tras el diagnóstico inicial del cáncer de pulmón, algunos de ellos tratados de manera paliativa con quimioterapia y radioterapia, y otros intervenidos de resección pancreática, con una supervivencia global de entre 5 y 34 meses tras la cirugía. El pronóstico tras la resección pancreática en estos pacientes es peor que en otras histologías, por lo que debe indicarse tras casos muy seleccionados <sup>(6,7)</sup>.

Concluimos en que la incidencia de metástasis en el páncreas de otros tumores primarios es baja, siendo las de origen renal las más frecuentes. El diagnóstico diferencial deber realizarse con tumores primarios pancreáticos (adenocarcinoma ductal y tumor neuroendocrino). El tratamiento quirúrgico se recomienda en pacientes con una única lesión pancreática, sin más enfermedad tumoral a distancia, e intervalo de tiempo libre de enfermedad prolongado tras la resección del primario, lo que traduce una histología tumoral menos agresiva.

## REFERENCIAS

1. Z'graggen K, Fernández del Castillo C, Rattner DW, Sigala H, Warshaw AL. Metastases to the pancreas and their surgical extirpation. *Arch Surg.* 1998;133:413-417.
2. Sperti C, Moletta L, Patanè G. Metastatic tumors to the pancreas: The role of surgery. *World J Gastrointest Oncol.* 2014;6(10):381-392.
3. Abe K, Kitago M, Kitagawa Y, Hirasawa A. Hereditary pancreatic cancer. *Int J Clin Oncol.* 2021;26(10):1784-1792.
4. Masetti M, Zanini N, Martuzzi F, Fabbri C, Mastrangelo L, Landolfo G, et al. Analysis of prognostic factors in metastatic tumors of the pancreas: A single-center experience and review of the literature. *Pancreas.* 2010;39:135-143.
5. Tanis PJ, van der Gaag NA, Busch OR, van Gulik TM, Gouma DJ. Systematic review of pancreatic surgery for metastatic renal cell carcinoma. *Br J Surg.* 2009;96(6): 579-592.
6. Akpoviro O, Pramick M, Adjei A. Isolated pancreatic metastasis from a lung adenocarcinoma primary: A case report and literature review. *Case Rep Oncol.* 2023;16(1):988-998.
7. Amor M, Siddiqui MA, Kazi IA, Kabir A, Nasrullah A. Solitary metastasis to the head of the pancreas from lung adenocarcinoma mimicking pancreatic ductal adenocarcinoma: A case report. *Radiol Case Rep.* 2024;19(12):6193-6198.