

Propuesta para la corrección de la deformidad angular en plano frontal del fémur distal. Técnica Modificada por el Dr. Faysal. Presentación de un caso.

Proposal for the correction of angulation deformity in the frontal plane of the distal femur. Technique modified by Dr. Faysal

Dres. Omar Rodríguez Sifontes¹ , Nagib Faysal Faysal² , Carlos Pulido Ramírez³ ,
Didier Higuerey Toledo⁴ .

Fecha de recepción: 30/04/24. Fecha de aceptación: 10/24.

Resumen

Introducción: Para entender las deformidades de los miembros inferiores, es importante primero entender y establecer los parámetros y límites normales de alineación. A pesar de los buenos resultados clínicos obtenidos mediante la colocación de una prótesis total de rodilla, es lógico pensar en la necesidad de una alternativa quirúrgica de preservación en aquellos pacientes de menor edad con un genu valgo artrósico y una afectación de la rodilla predominantemente lateral. **Material y métodos:** Se describe una técnica quirúrgica y se sustenta con un caso clínico intervenido con esta propuesta. En el Post-Operatorio inmediato, se inicia movilización activa de la rodilla sin vencer fuerza de gravedad. Se debe restringir el apoyo de la extremidad hasta aproximadamente 2 meses. **Discusión:** A partir del estudio y comprensión del funcionamiento y comportamiento del eje de carga, análisis de las deformidades y corrección de las mismas podemos calcular el punto de la deformidad. Esta técnica presentada cumple con los principios de alineación y orientación articular, respetando sus parámetros, cumple con las reglas de las osteotomías evitando generar doble eje de carga, al ser asistida con el fijador externo garantiza una realineación controlada con estabilidad para realizar el fenómeno de traslación. Presentamos esta técnica como segura y reproducible para la corrección de las deformidades angulares del fémur distal. **Rev Venez Cir Ortop Traumatol, 2024, Vol 56 (2): 81-87.**

Palabras Clave: Osteotomía femoral distal, Genu Varo-Valgo, Reglas de Osteotomías.

Abstract

Introduction: To understand lower limb deformities, it is important to first understand and establish the normal alignment parameters and limits. Despite the good clinical results obtained through the placement of a total knee prosthesis, it is logical to think of the need for a preservation surgical alternative in those younger patients with genu valgus osteoarthritis and predominantly lateral knee involvement. **Material and methods:** A surgical technique is described and supported by a clinical case operated with this proposal. In the immediate postoperative period, active mobilization of the knee begins without overcoming the force of gravity. Limb support should be restricted until approximately 2 months. **Discussion:** From the study and understanding of the operation and behavior of the load axis, analysis of the deformities and their correction, we can calculate the point of the deformity. This presented technique complies with the principles of the joint alignment and orientation, respecting its parameters, complies with the rules of osteotomies, avoiding the generation of double load axis, being assisted with the external fixator, guarantees a controlled realignment with stability to perform the phenomenon of translation. We present this technique as safe and reproducible for the correction of angular deformities of the distal femur. **Rev Venez Cir Ortop Traumatol, 2024, Vol 56 (2): 81-87.**

Key Words: Distal femoral osteotomy, genu varo-valgus, osteotomy rules.

¹Traumatólogo y Ortopedista – Cirugía Reconstructiva de Extremidades Inferiores y Salvamento Articular – Miembro UPRymi ²Traumatólogo y Ortopedista – Cirugía Reconstructiva de Extremidades Inferiores y Salvamento Articular / Fundador e Instructor UPRymi ³Traumatólogo y Ortopedista – Cirugía Reconstructiva de Extremidades Inferiores y Salvamento Articular / Miembro UPRymi ⁴Traumatólogo y Ortopedista – Cirugía Reconstructiva de Extremidades Inferiores y Salvamento Articular / Miembro UPRymi.
UPRymi – Unidad de Patología de Rodilla y Miembros Inferiores.
Centro Médico Ambulatorio San Rafael C.A.
Autor de correspondencia: xxx, email: xxx

Introducción

Para entender las deformidades de los miembros inferiores, es importante primero entender y establecer los parámetros y límites normales de alineación. La anatomía exacta de fémur, tibia, cadera, rodilla y tobillo es de gran importancia en la

clínica cuando examinamos extremidades inferiores¹.

El valgo de rodilla produce un incremento de cargas en el compartimiento articular lateral. Si no se trata, inevitablemente originará una inestabilidad u osteoartrosis². Así mismo, el varo de rodilla produce incremento en el compartimiento articular medial.

Cuando no ocurre la corrección según la evolución o cuando la magnitud de varo o de valgo excede, se habla de una deformidad angular, que traerá como consecuencia trastornos biomecánicos por incongruencia articular, pudiendo llevar a edades tempranas a artrosis de rodilla, provocando dolor, incapacidad funcional progresiva e invalidante, presentando así dificultad en la marcha³.

La artrosis es la enfermedad articular más frecuente, que generalmente se desarrolla en personas mayores de 50 años. Es causa frecuente de dolor, rigidez articular, crepitación o ruidos articulares, limitación de la movilidad, en ocasiones derrame articular con mayor o menor grado de inflamación y de deterioro progresivo de la calidad de vida. La enfermedad se caracteriza por una progresiva degeneración y pérdida del cartílago articular, una proliferación osteocartilaginosa subcondral y de los márgenes articulares, condicionando un estrechamiento del espacio articular y dando lugar a la formación de osteofitos⁴.

La artrosis femorotibial lateral en pacientes menores de 60 años representa un desafío de tratamiento para los cirujanos ortopédicos. Así como los resultados

clínicos y la sobrevida de los implantes tras una prótesis total de rodilla en pacientes mayores de 65 años están ampliamente demostrados, el riesgo de revisión aumenta de 3 a 5 veces cuando la misma es realizada en pacientes menores de 55 años⁵.

Hay dos tipos básicos de osteotomías para la corrección de deformidades angulares. La primera osteotomía y sólo angulación; y la segunda osteotomía y angulación con traslación. En la primera, la osteotomía y sólo angulación, puede hacerse abriendo o cerrando el ángulo. Y en la segunda, la osteotomía y angulación con traslación, puede hacerse corte recto o circular (domo) (1). Las osteotomías deben cumplir con unas reglas, las cuales son las siguientes:

- Regla 1 de osteotomías: Si la osteotomía se realiza en el CORA, y el ACA está en el CORA, la alineación se consigue corrigiendo la angulación del ángulo Alfa que girará sobre el ACA sin traslación, consiguiendo una alineación colineal.
- Regla 2 de osteotomías: Si la osteotomía se realiza fuera del CORA, pero el ACA está en el CORA, la traslación es necesaria para lograr la alineación. El movimiento de corrección debe girar sobre el ACA (perpendicular al CORA) y no en la osteotomía.
- Regla 3 de osteotomías: Si la osteotomía se realiza fuera del CORA y el ACA se desplaza a nivel de la osteotomía ocurre la regla 3, con defecto de traslación y doble eje de carga a la articulación, lo que no favorece la recuperación articular¹.

Las osteotomías varizantes son una alternativa en pacientes con genu valgo sintomáticos que padecen artrosis unicompartmental. De esta manera, el eje de carga es trasladado al compartimiento medial sano, reduciendo los síntomas y retrasando o previniendo la necesidad de una artroplastia. Ya en el año 1973, Coventry propuso la osteotomía femoral distal para corregir el eje femorotibial distal. La osteotomía varizante de fémur distal se recomienda en pacientes jóvenes, sanos y activos, con artrosis unicompartmental³.

A pesar de los buenos resultados clínicos obtenidos mediante la colocación de una prótesis total de rodilla, es lógico pensar en la necesidad de una alternativa quirúrgica de preservación en aquellos pacientes de menor edad con un genu valgo artrósicos y una afectación de la rodilla predominantemente lateral. En estos casos, una osteotomía varizante permitiría disminuir el dolor y el progreso de los cambios degenerativos locales favoreciendo a su vez el regreso a las actividades funcionales de mayor demanda⁵.

Material y métodos

Se realiza estudio científico descriptivo, transversal, donde se describe una técnica quirúrgica y se sustenta con un caso clínico intervenido con esta propuesta.

Se debe resaltar la selección del paciente para este procedimiento, evaluar clínicamente identificando la causa del motivo de consulta y precisando diagnóstico, el cual se hará complementario con estudios

de imágenes pertinentes necesarios (Radiografías simples, telerradiografías, resonancia magnética).

Una vez detectada la causa, primaria o secundaria, a través del test de alineación y diagnosticando una deformidad angular en plano coronal (varo o valgo) distal de fémur se realiza la propuesta de esta técnica la cual consiste en:

Paso 1: Paciente en posición decúbito dorsal, bajo técnica anestésica de preferencia indicada y realizada por anestesiólogo.

Paso 2: Con medidas de antisepsia y asepsia, embrocado con yodopovidona de la extremidad y colocación de campos estériles.

Paso 3: Con ayuda de fluoroscopio (arco en C – intensificador de imágenes), se realiza dermatografía de alineación sobre la extremidad: trazando eje mecánico femoral con una línea desde el centro de la cabeza femoral hasta el centro de la rodilla o hasta el punto de Fujisawa (según convenga de acuerdo a la corrección), el eje mecánico tibial desde el centro del tobillo hasta el centro de la rodilla y prolongando ese eje sobre el muslo para que coincida con el eje femoral, se traza las líneas articulares, se marca el nivel de la osteotomía femoral distal.

Paso 4: Se coloca tutor externo tipo Ilizarov con 1/3 de aros, constituido de 2 Pines en el fémur en cara anterolateral proximales al nivel de la osteotomía y 2 Pines en el fémur en cara anterolateral distales al nivel de la osteotomía, con una bisagra en el CORA (articular) para lo cual se adiciona una placa de extensión al Sistema Ilizarov.

Paso 5: Se realiza la osteotomía femoral distal percutánea (con sierra de Gigli o mecha-osteotomo según la preferencia y el entrenamiento del cirujano), con traslación de segmentos óseos para conseguir la realineación del eje mecánico (Foto 1).

Paso 6: Presentación de placa recta 4.5mm bloqueada, colocada por técnica de deslizamiento submuscular (Foto 2). Y se realiza síntesis con colocación de 4 tornillos proximales y 4 tornillos distales al sitio de la osteotomía (Foto 3).

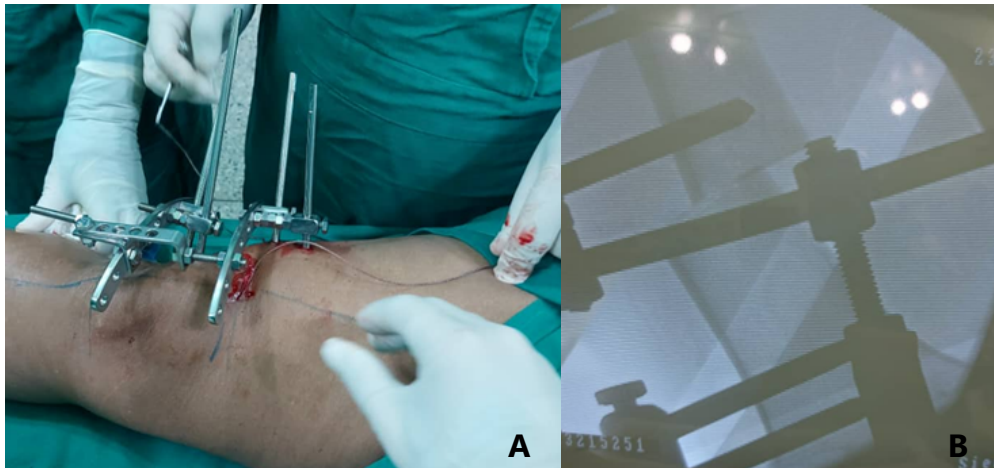


Foto 1. A) Previa osteotomía con sierra de Gigli en zona de seguridad. B) Posterior realización de osteotomía femoral distal y efecto de traslación para realineación del eje mecánico al centro de la rodilla.

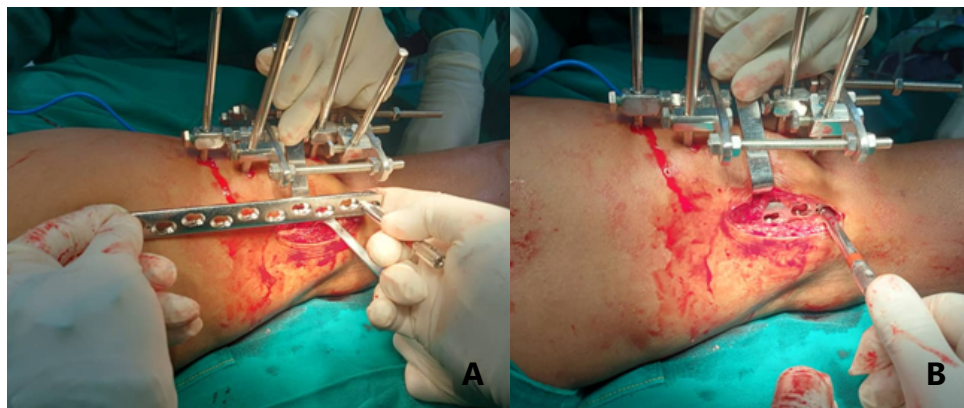


Foto 2. A) Presentación de placa recta 4.5mm bloqueada sobre la extremidad para constatar suficiencia de longitud. B) Se coloca placa recta 4.5mm bloqueada por técnica deslizamiento submuscular.

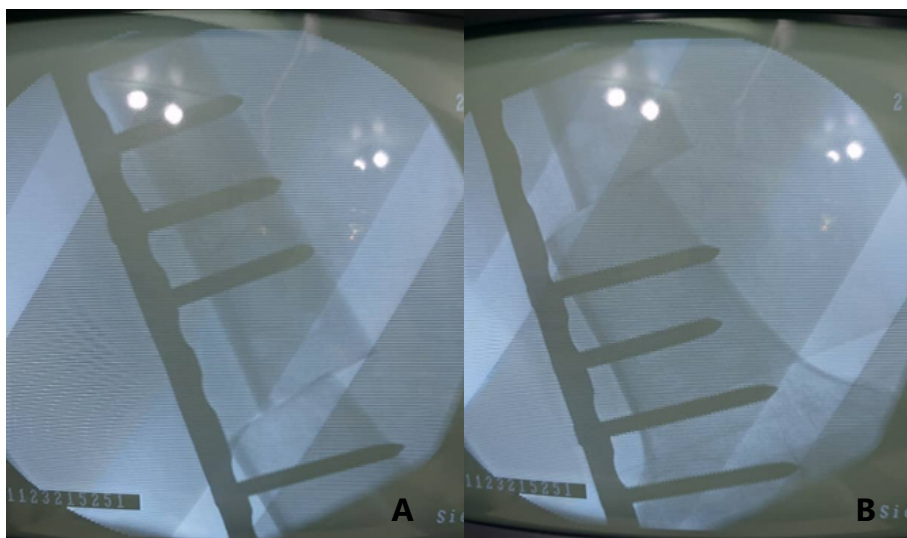


Foto 3. Visualización a través de monitor del intensificador de imágenes de osteosíntesis con placa recta bloqueada 4.5mm con colocación de 4 tornillos proximales (A) y 4 tornillos distales (B). Importante que en ambas se visualiza efecto de traslación a nivel femoral como regla #2 de las osteotomías.

Paso 7: Se realiza limpieza de sitio operatorio y síntesis por planos en las heridas quirúrgicas, posterior colocación de apósitos estériles y vendaje.

En el Post-Operatorio inmediato, se inicia movilización activa de la rodilla sin vencer fuerza de gravedad (Foto 4). Se debe restringir el apoyo de la extremidad hasta aproximadamente 2 meses.

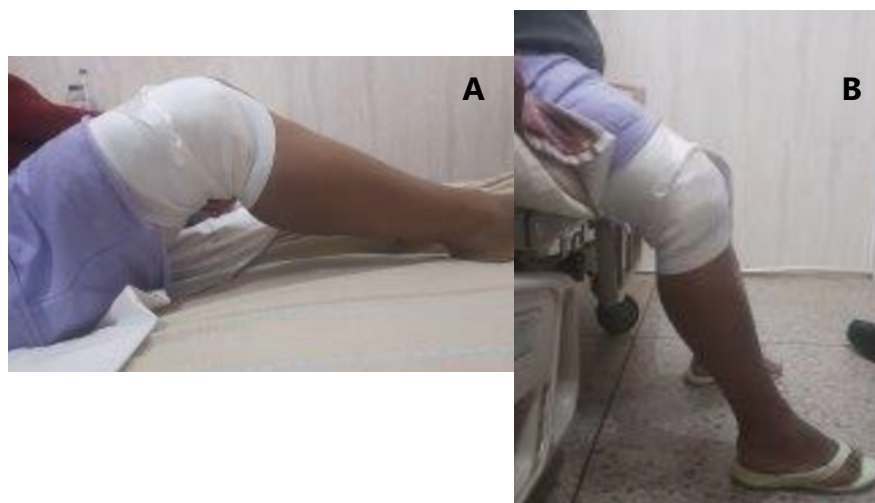


Foto 4. (A-B) Se inicia movilización activa sin intentar vencer fuerza de gravedad (por arrastre) en el post-operatorio mediato.

Conclusión

A partir del estudio y comprensión del funcionamiento y comportamiento del eje de carga, análisis de las deformidades y corrección de las mismas podemos calcular el punto de la deformidad, la magnitud de la misma, para con el análisis de la misma definir la conducta más idónea.

A través de los años se han descrito numerosas técnicas de realineación de las deformidades femorales distales en los diferentes planos, algunas de las cuales no cumplían con principios para osteotomías, lo cual generaba doble eje de carga.

En cuanto a las técnicas de realineación también iban acompañadas de distintos métodos de estabilización de los cuales funcionan como fijación tanto interna como externa.

Esta técnica presentada cumple con los principios de alineación y orientación articular, respetando sus parámetros, cumple con las reglas de las osteotomías evitando generar doble eje de carga, al ser asistida con el fijador externo garantiza una realineación controlada con estabilidad para realizar el fenómeno de traslación (recordando que se realiza regla 2 de las osteotomías), permitiendo ser verificada y al realizar fijación interna con placa bloqueada recta deslizada submuscular se respeta la vascularidad ósea y realizándose instrumentación con 4 tornillos proximales a la osteotomía y 4 tornillos distales a la misma garantiza estabilización de los segmentos óseos.

Esta iniciativa es tomada por el Dr. Nagib Faysal en consideración a su experiencia, en vista

que varios pacientes sentían inconvenientes con los fijadores externos ya que los pines atraviesan la fascia lata restringiendo la movilidad de la rodilla y produciendo dolor, lo cual no ocurrió así con los pacientes que se le realizaron fijación interna con placa bloqueada deslizada submuscular, llevando a implementar esta técnica con buenos resultados clínicos (Foto 5) y radiológicos (Foto 6) con el pasar de los años venciendo así la prueba del tiempo. Por lo cual, presentamos esta técnica como segura y reproducible para la corrección de las deformidades angulares del fémur distal en el plano frontal, la cual también puede ser aplicada en los diferentes

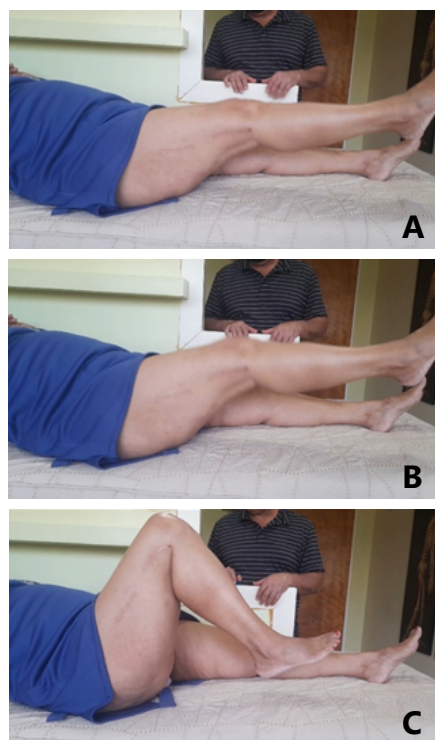


Foto 5. (A-B-C) Se visualiza paciente femenino con 7 años de evolución operada con la técnica descrita quien moviliza rodilla de manera activa alcanzando diferentes grados de flexión sin dolor.

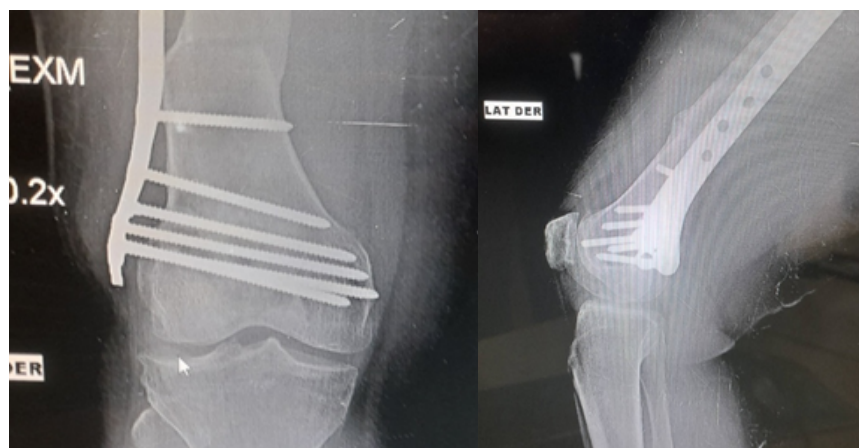

Foto 6. Se visualiza radiografía anteroposterior (A) y lateral (B) de rodilla derecha de paciente femenino con 7 años de evolución operada con la técnica descrita, evidenciándose en fémur distal consolidación y remodelación en el sitio de la osteotomía, además de la apertura de los espacios articulares femorotibiales (A).

planos, recomendándose tener nociones en alineación y orientación de extremidades inferiores, análisis de las deformidades, en reglas de osteotomías, destreza para la fijación externa con el sistema Ilizarov, experiencia con la fijación interna deslizada submuscular, sugiriéndose entrenamiento en esta técnica.

Referencias

1. Dror Paley – Principles of Deformity Correction – With editorial assistance from J. E. Herzenberg – Springer
2. Michael Wagner – Osteotomía supracondílea femoral para la corrección de la rodilla valga – Operat Orthop Traumatol 2003;15:387-401
3. Roque Alcivar y Cols. – Corrección del genu valgum con osteotomía varizante supracondílea única en fémur. Reporte de casos clínicos. 2019; 33(Sup. 1) May:42-49
4. Oteo Álvaro – Mecanismos etiopatogénicos de la artrosis – Revista de la Sociedad Española del Dolor 2021;28(Supl. 1): 11-17
5. Juan Ignacio Erquicia – Osteotomía varizante distal de fémur: resultados a medio plazo, complicaciones y tasa de conversión a prótesis total de rodilla – Revista Latinoamericana de Cirugía Ortopédica 2016;1(1):2