

Tratamiento de las infecciones músculo-esqueléticas de fémur y tibia con el uso del clavo medicado CITEC-ULA® Treatment of musculoskeletal infections of the femur and tibia with the use of CITEC ULA medicated nail

Dres. Jhon Marulanda¹ , Emiro Zambrano² .

Fecha de recepción: 01/10/2023. Fecha de aceptación: 12/06/2024.

Resumen

Introducción: Las fracturas de fémur y tibia son cada vez más frecuentes en Venezuela y el aumento progresivo en su incidencia también está relacionado con el crecimiento en la aparición de complicaciones sobre todo en aquellas fracturas abiertas, como las infecciones. El tratamiento de complicaciones como ésta es complejo y con pocas opciones terapéuticas en el medio. El objetivo de este estudio es reportar la eficacia del tratamiento de fracturas abiertas de fémur y tibia infectadas utilizando el clavo medicado desarrollado en el Centro de Innovación Tecnológica de la Universidad de Los Andes CITEC-ULA®. **Material y métodos:** Se realizó un estudio prospectivo cuasi-experimental en pacientes con fracturas de fémur y tibia, tratadas con el clavo medicado CITEC-ULA® en el Instituto Autónomo Hospital Universitario de Los Andes, Mérida, Venezuela entre 2017-2021. **Resultados:** 91,67% pacientes eran de sexo masculino. La edad promedio fue 36,36+/-8,24 años. El mecanismo del traumatismo más frecuente accidente con motocicleta en 66,67%. El hueso más afectado fue el fémur con el 75% de los casos. El Microorganismo más frecuente fue el Staphylococcus aureus, seguido del Staphylococcus epidermidis. Se logró el control de la infección en 83,32% de los casos. **Discusión:** El clavo medicado CITEC-ULA es una opción terapéutica técnicamente sencilla, económica y un procedimiento eficaz en el manejo de la infección músculo-esquelética de fémur y tibia, representando un avance tecnológico y una innovación en nuestro país, que puede ser usado nacional e internacionalmente. **Rev Venez Cir Ortop Traumatol, 2024, Vol 56 (1): 48-56.**

Palabras Clave: Enfermedades Óseas Infecciosas, Fracturas Abiertas, Tratamiento Farmacológico, Complicaciones, Traumatismo Múltiple.

Nivel de Evidencia: IIb

Abstract

Introduction: Fractures of the femur and tibia are increasingly common in Venezuela and the progressive increase in their incidence is also related to the growth in the appearance of complications, especially in open fractures, such as infections. The treatment of complications like this is complex and with few therapeutic options in the environment. The objective of this study is to report the effectiveness of the treatment of infected open fractures of the femur and tibia using the medicated nail developed at the Technological Innovation Center of the University of Los Andes CITEC-ULA®. **Material and methods:** A prospective quasi-experimental study was made in patients with femur and tibia fractures, treated with the CITEC-ULA® medicated nail at the Instituto Autónomo Hospital Universitario de Los Andes, Mérida, Venezuela between 2017-2021. **Results:** 91.67% patients were male. The average age was 36.36+/-8.24 years. The most frequent mechanism of trauma was a motorcycle accident in 66.67%. The most affected bone was the femur with 75% of the cases. The most frequent microorganism was Staphylococcus aureus, followed by Staphylococcus epidermidis. Infection control was achieved in 83.32% of cases. **Discussion:** The CITEC-ULA medicated nail is a technically simple, economical therapeutic option and an effective procedure in the management of musculoskeletal infection of the femur and tibia, representing a technological advance and an innovation in our country, which can be used nationally. and internationally. **Rev Venez Cir Ortop Traumatol, 2024, Vol 56 (1): 48-56.**

Key Words: Infectious Bone Diseases, Open Fractures, Pharmacological Treatment, Complications, Multiple Trauma.

Level of evidence: IIb

¹Residente 4 año del Postgrado de Ortopedia y Traumatología de la Universidad de Los Andes. Unidad Docente Asistencial en Ortopedia y Traumatología del Instituto Autónomo "Hospital Universitario de Los Andes", Mérida, Venezuela.

²Especialista en Ortopedia y Traumatología. Adjunto de la Unidad Docente Asistencial de Ortopedia y Traumatología (UDAOT) del Instituto Autónomo Hospital Universitario de Los Andes (IAHULA), Mérida, Venezuela.

Autor de correspondencia: Dr. Jhon Marulanda, email: marulandajhonmario418@gmail.com

Conflictos de interés: Este trabajo fue realizado con recursos propios. No existen fuentes de financiamiento externo. Los autores declaran no tener ningún conflicto de interés.

Introducción

El tratamiento de las infecciones músculo-esqueléticas de los huesos largos representa una situación crítica para el ortopedista. La combinación de inestabilidad mecánica e infección del foco, crean simultáneamente un medio desfavorable para la consolidación

de la fractura. Condición además, que reduce las posibilidades terapéuticas para su estabilización y fijación, así como está relacionada con peores resultados funcionales y aumento de la morbilidad (1-3).

A partir de un enfoque multidisciplinario, el tratamiento de estas complicaciones requiere del equilibrio entre el método de fijación, el manejo adecuado de las partes blandas y el tratamiento antibiótico específico, todo ello, con el propósito de erradicar la infección y lograr la consolidación ósea. El tratamiento de esta patología, por lo general, comprende un procedimiento en dos etapas. La primera, incluye la extracción del material de osteosíntesis, el desbridamiento quirúrgico asociado, en muchos casos, la administración de tratamiento antibiótico local, y la administración de antibióticos sistémicos específicos, para convertir un tejido infectado en uno aséptico (1).

La segunda etapa, incluye la reconstrucción y la estabilización mecánica, con el objetivo final de alcanzar la consolidación de la fractura. Distintos autores han promovido la utilización del Clavo Endomedular Recubierto con Antibiótico y Poli-metil-meta-crilato (PMMA), como un recurso terapéutico simple, de bajo costo y eficaz; que, rellena el espacio muerto, proporciona una alta concentración local de antibiótico y permite una estabilidad mecánica al foco (3-5).

En vista del aumento en la prevalencia de infecciones óseas en fractura abiertas de huesos largos, asociados con mayor frecuencia a gérmenes de difícil manejo (6), en el Centro de Innovación Tecnológica

de la Universidad de Los Andes (CITEC-ULA®) se desarrolló un proyecto para crear un clavo medicado que cumpliera estándares internacionales y que a la vez pudiera resolver los problemas más comunes que se presentan durante la elaboración y el uso de dispositivos artesanales. Creando una innovación en 2017 denominada Clavo Medicado CITEC-ULA®, una innovación propia, con la finalidad de resolver un problema real, las infecciones post-traumáticas músculo-esqueléticas de huesos largos, y a la vez llenar un vacío en el mercado con un dispositivo fácil de usar y de bajo costo.

El Clavo Medicado CITEC-ULA®, el cual puede ser recubierto con cemento óseo impregnado con antibiótico termoestable, combina, la administración local de antibióticos con alineación, estabilidad y fijación intramedular. Este clavo medicado, puede representar una opción terapéutica ideal tanto para el manejo de la infección intramedular, como la de las partes blandas circundantes, en el fémur y la tibia.

Su fácil colocación, la disponibilidad local de la materia prima para su manufactura en las instalaciones de la Facultad de Ciencias de la Universidad de Los Andes, en Mérida, Venezuela, así como su adaptabilidad a la longitud tanto del fémur y la tibia, y la baja complejidad para su retiro, lo convierten en una opción indiscutible y económica, con un diseño propio e innovador, único en el mercado venezolano.

El objetivo de este trabajo es comunicar la experiencia con el uso del clavo medicado CITEC-ULA® para el manejo de las infecciones musculoesqueléticas del fémur y la tibia en el IAHULA.

Protocolo de trabajo

A todos los pacientes que cumplieron los criterios de inclusión, se les realizó una historia clínica para documentar su caso, se aplicó un cuestionario a través de una ficha de recolección de datos diseñada para este estudio. Una vez realizados los pre-operatorios correspondientes, los pacientes fueron llevados a quirófano para ser operados. Se procedió al desbridamiento amplio del área afectada, excéresis del tejido óseo comprometido y rimado de canal, cuando fue necesario del tejido muscular, tendinoso, piel y celular subcutáneo que también haya mostrado signos de compromiso. Se realizó toma de cultivo.

De acuerdo al caso, cada paciente con proceso infeccioso en tibia o fémur, se le aplicó el dispositivo a ser utilizado. Cada clavo medicado fue elaborado durante el intraoperatorio de acuerdo a la longitud del hueso del paciente mediante el uso de la cánula diseñada para tal fin (Figura 1c y 1d). Se utilizó 1 unidad de cemento de PMMC y antibióticos termoestables en polvo liofilizado como la Vancomicina y Gentamicina a una dosis de 4gr por unidad de cemento (Figura 2).

Los clavos fueron colocados intramedularmente con un impactor o martillo y posteriormente se colocó un tapón de cierre (Figura 3). Los clavos medicados se mantuvieron de 7 a 8 semanas de acuerdo al caso.

Una vez realizado esto y habiendo evidencias de la remisión de la infección, se procedió a la conversión definitiva a

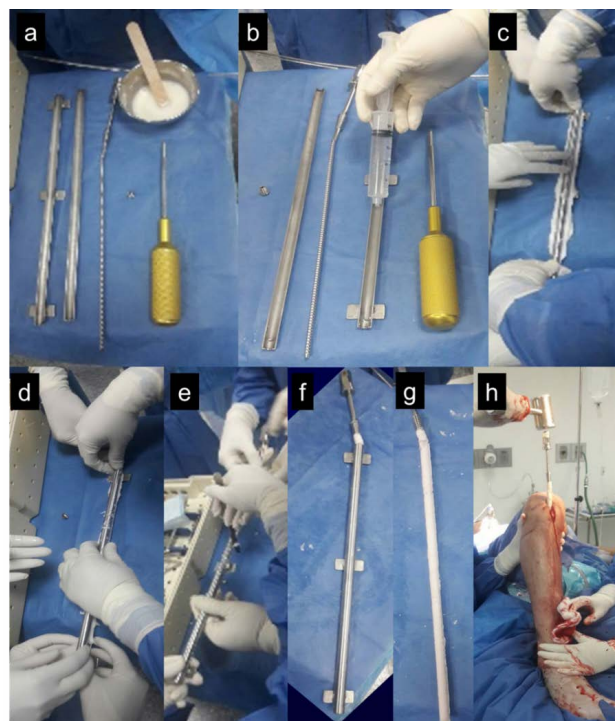


Figura 2. Secuencia intraoperatoria de elaboración del Clavo Medicado CITEC-ULA®: materiales necesarios (a), preparación de la cánula (b), adición del cemento óseo al clavo (c), fraguado del cemento (d), eliminación de excesos (e), clavo con cemento óseo medicado (f y g) y colocación del clavo medicado en el canal medular (h).

osteosíntesis de acuerdo a lo planificado para cada caso en particular. Los pacientes fueron evaluados en el post operatorio inmediato y en citas posteriores al primer, segundo, tercer y sexto mes. Se contactaron por vía digital mediante tele-consulta a aquellos pacientes que no acudieron a los controles post operatorios, más allá de los 6 meses.

Análisis de datos

Los datos recogidos con la ficha de recolección de datos se vertieron en una

base de datos que fue analizada utilizando el programa SPSS 20,0 (*Statistical Package for the Social Sciences de IBM*, Chicago, Illinois, USA). El estudio descriptivo de las variables comprendió medidas de tendencia central (media) y dispersión (desviación estándar) para las variables cuantitativas; las variables cualitativas fueron expresadas en cifras absolutas y relativas. Los resultados se presentaron en gráficos y tablas.

Consideraciones éticas

El presente estudio no ocasiona ningún daño a la integridad de los pacientes incluidos. Todos los pacientes fueron informados y adecuadamente tratados. Una vez aceptada su

colaboración se procedió a pedir por escrito su autorización para formar parte de este estudio mediante la firma de un formulario de consentimiento informado. Se respetaron y cumplieron todas las normas de bioética contempladas en la Ley del Ejercicio de la Medicina y Código de deontología Médica vigentes, al igual que aquellas contempladas en las normas de FONACIT y la Declaración de Helsinki.

Resultados

Se incluyeron 12 pacientes en este estudio, 11 (91,67%) de sexo masculino y 1 (8,33%) de sexo femenino. La edad promedio fue de 36,36 +/- 8,24 (27 - 44) años. El grupo etario más afectado fue el de 27-32 años con 3 (25%), seguido del de 33-38 y 39-44 ambos con 2 (16,66%). En cuanto a la procedencia 10 (83,33%) casos eran del área urbana y 2 (16,67%) rural. La mayor cantidad de

pacientes correspondieron al Distrito Sanitario Mérida con 9(75%) casos, 2(16,67%) del Distrito Sanitario Barinas, y 1(8,33%) Distrito Sanitario San Cristóbal.

De acuerdo a los antecedentes, 41,66% de los pacientes eran fumadores activos, 33,37% refirieron hábitos cafeínicos, y 8,33% alcohólicos. 25% de los pacientes presentaban algún tipo de obesidad, 16,67% hipertensión arterial y 8,33% diabetes mellitus.

En cuanto al diagnóstico, según la clasificación de Cierny y Mader, se encontró que el 75,00% de los casos se correspondieron con los III-A, IV-A y IV-BI con 3(25,00%) pacientes cada uno (Tabla 1).

Tabla 1. Diagnóstico según el tipo de osteomielitis.

Clasificación de Cierny y Mader		
	Frecuencia	Porcentaje
II-A	1	8,33
III-A	3	25,00
IV-A	3	25,00
IV-BI	3	25,00
IV-Bs	2	16,67
Total	12	100,00

FUENTE: Instrumento de recolección de datos.

La etiología más frecuente fue el accidente con motocicleta en 8 (66,67%) casos, seguido de accidente con automóvil en 2 (16,67%), en total 83,33% se correspondieron con accidentes con vehículos automotores (Tabla 2). No hubo casos de afectación bilateral, en 6(50%) casos hubo afectación del miembro inferior derecho y en 6(50%) del izquierdo.

Tabla 2. Mecanismo de producción y fracturas asociadas.

	Frecuencia	%
1. Mecanismo de Producción		
Accidente vial en carro	2	16,67
Accidente vial en moto	8	66,67
Caida de altura	1	8,33
Arrollamiento	1	8,33
Total	12	100,0
2. Fracturas asociadas		
Radio	1	8,33
Peroné	4	33,34
Húmero	1	8,33
Astrágalo	1	8,33
Sin fractura asociada	5	41,67
Total	12	100,0

FUENTE: Instrumento de recolección de datos.

El seguimiento tuvo un promedio de 16 meses con un seguimiento máximo de 24 meses y un mínimo de 8 meses.

El hueso más afectado fue el fémur con 9 (75%) casos mientras que 3 (25%) fueron de tibia. La fractura asociada con mayor frecuencia fue la de peroné en 33,34% casos (Tabla 2). El tipo de fractura más frecuente según la clasificación AO/ASIF fue la 32A3 (b) con 6 (60%), seguida de la 32B2 con 3 casos (30%).

El Microorganismo más frecuentemente aislado fue el *Staphylococcus aureus* en 8(66,66%) pacientes seguido del *Staphylococcus epidermidis* en 4 (33,34%).

En el caso del primer germen se utilizó el clavo medicado durante 8 semanas, con una recidiva del 16,66%, mientras que, en el caso del segundo, se utilizó durante 7 semanas, sin presentar recidivas.

El antibiótico más utilizado en este estudio fue la Vancomicina en 83,33% de los casos, seguido de la Gentamicina en 16,67%. La tasa de efectividad alcanzada fue de 8/9 (88,88%) para el fémur y de 2/3(66,66%) para la tibia. En 10/12 (83,33%) se logró controlar la infección con el uso del Clavo Medicado CITEC-ULA®.

Al término del tratamiento con el Clavo Medicado el promedio de los resultados cuantitativos de la PCR fue de $10,35 \pm 2,37$ (13,6-6,4).

En los casos en los que la infección pudo ser controlada, se realizó el tratamiento de la fractura o su complicación de acuerdo a cada caso en particular.

Durante el tiempo de uso del clavo medicado CITEC-ULA® no se encontraron complicaciones relacionadas con el mismo, como fatiga del material, migración, etc.

Con respecto a la evolución a largo plazo, posterior al tratamiento definitivo de la fractura, se encontró que 50,00% de los casos lograron la consolidación ósea sin ningún tipo de complicación. El tiempo promedio de consolidación para el fémur fue de 27 semanas y para la tibia de 24 semanas (tabla 3). El otro 50,00% presentaron algún tipo de complicación a largo plazo, 2/6 (33,33%) acortamiento, 2/6 (33,33%) rigidez articular, 1/6 (16,66%) pseudoartrosis y 1/6 (16,66%) amputación voluntaria.

Tabla 3. Tiempo de consolidación según el hueso afectado

Hueso tratado	Mínima duración	Máxima duración	Promedio
Fémur	22 semanas	32 semanas	27 semanas
Tibia	24 semanas	24 semanas	24 semanas

FUENTE: Ficha de recolección de datos.

Discusión

En el estudio se encontró afectación de individuos jóvenes, en etapa productiva, especialmente dentro de la población masculina, lo cual concuerda con lo reportado por Ruiz y cols (1) y Graff (4). Las fracturas de tibia y fémur son generalmente ocasionadas por traumatismos de alta energía, por lo que un elevado porcentaje son abiertas y están asociadas a procesos infecciosos agudos y crónicos, tal y como lo reportan otros autores (1,2,4-6).

Según algunos estudios la osteomielitis post-traumática es comúnmente polimicrobiana en el 70% de los pacientes (1,6-10). Sin embargo, el organismo infeccioso más común reportado en la literatura, y también en el estudio es el *Staphylococcus aureus* (1,9). La Gentamicina y la Vancomicina son la opción más frecuentemente utilizada para la administración local de antibióticos, debido a su amplio espectro de actividad, que abarca estos gérmenes, su termo-estabilidad y su baja alergenicidad. Otros estudios también reportan que no tienen efectos nocivos sobre la cicatrización y la consolidación (2,4,5).

El manejo de las infecciones post-traumáticas de huesos largos con clavo medicado con antibióticos representan una opción terapéutica útil (3-5,11-13) comparado con

otras opciones como el uso de dispositivos externos tipo Ilizarov (10).

Qiang Z (11) reportó consolidación ósea en 11/19(57,89%) de sus casos tratados con clavo medicado para el manejo de infecciones intramedulares posterior a enclavado, una cifra muy cercana a la presentada en nuestro estudio. Por otro lado, Thonse y Conway (12) reportaron consolidación en 17/20(85,00%) de sus casos tratados con un clavo bloqueado medicado para el manejo de no-uniones y defectos óseos infectados. Paley y cols (3) reportaron control de la infección de casi 85% con el uso del método de Ilizarov, lo cual es comparable con los resultados obtenidos en el presente estudio en términos de control de infección, sin el uso de incómodos aparatos de fijación externa.

La tasa de consolidación ósea promedio de 24 semanas para tibia y 27 semanas para fémur, encontrada en este estudio, es comparable con los resultados reportados por Han SK y cols (13) de 26,4 semanas para tibia y 31,5 semanas para fémur.

El uso de dispositivos de fijación externa se asocia con múltiples complicaciones y disconfort del paciente (10,14-17).

De acuerdo al estudio, el Clavo Medicado CITEC-ULA® tiene las siguientes ventajas

con respecto a otros métodos: 1. No se observó toxicidad sistémica a los antibióticos utilizados para su elaboración; 2. Versatilidad a la hora de cambiar el antibiótico cuando fuere necesario según el reporte de cultivo; 3. La respuesta inflamatoria dolorosa y sistémica cede rápidamente en pocas semanas; 4. No se requiere la realización de vendajes o curas, una vez que la herida está cerrada; 5. La morbilidad postoperatoria es menor, con mayor posibilidad de rehabilitación temprana; 6. Se evitan las largas estancias en el hospitalarias, por lo tanto, hay menos posibilidades de infecciones y complicaciones agregadas; 7. Control de infección con un procedimiento sencillo y fácilmente reproducible; 8. Es un dispositivo rentable y de bajo costo; 9. Permite la deambulacion temprana; 10. Es un dispositivo cómodo para el paciente al compararlo con algunos engorrosos fijadores externos que deben usarse durante periodos prolongados; 11. La planificación de procedimientos ortoplasticos de tejidos blandos es más fácil; 12. La concentración de antibióticos en la fuente de infección no depende de la farmacocinética del antibiótico; y 13. Pacientes con parámetros renales elevados pueden ser tratados con el Clavo Medicado CITEC-ULA®, sin efectos secundarios.

En conclusión, la técnica de preparación y colocación del clavo medicado CITEC-ULA® se puede llevar a cabo mediante un procedimiento seguro, fácil de tolerar para el paciente y versátil que podría adaptarse al IAHULA y otras instituciones públicas y privadas, prestadoras de servicios de salud.

Referencias

1. Ruiz F, Caldelas E, Sánchez M. Epidemiología y resultados clínicos de las fracturas expuestas de la tibia. *Rev. Mex Ortop Traum* 2001; 15(6):288-295.
2. Álvarez R. Tratado de cirugía ortopédica y traumatología, Editorial Pueblo y Educación. Cuba, 1986. Pp. 351,352.
3. Conway J, Mansour J, Kotze K, Specht S, Shabtai L. Antibiotic cement-coated rods: an effective treatment for infected long bones and prosthetic joint nonunions. *Bone Joint J.* 2014;96-B(10):1349-54. DOI: 10.1302/0301-620X.96B10.33799.
4. Graff C, Mathur T. Antibiotic impregnated cement coated intramedullary nail (ACCIN) using bronchoscopy tubing: technical tips, case series and a review of the literature. *Eur J Orthop Surg Traumatol* 2024; 34:683-8 DOI: 10.1007/s00590-023-03668-x
5. Conway J, Elhessy A, Galiboglu S, Patel N, Gesheff M. Efficacy of Infection Eradication in Antibiotic Cement Coated Intramedullary Nails for Fracture-Related Infections, Nonunions, and Fusions. *Antibiotics* 2022; 11(6):709. DOI: 10.3390/antibiotics11060709
6. Mormeneo S, Ferrer I, Martín P, Lallana J, Millán M, García J. Osteomielitis postraumática difícil de tratar: papel del *Clostridium celerecrescens*. *Rev Esp Cir Ortop Traumatol.* 2020;64:281-285.
7. Sánchez P. Manual práctico de diagnóstico en Ortopedia y Traumatología. Segunda Edición. Bogotá: Celsus; 2010.
8. Conterno L, Turchi M. Antibiotics for treating chronic osteomyelitis in adults. *Cochrane Database of Systematic Reviews* 2013;9:CD004439. DOI: 10.1002/14651858.CD004439.pub
9. Romero E, Landín M. Actualidad en infecciones quirúrgicas. *Revista Archivo Médico de Camagüey* 2012;16(4):501-13.
10. Guerrero L. Transporte óseo de tibia con fijación externa circular versus fijación externa axial monoplanar. Trabajo Especial de Grado. Mérida, Venezuela 2012.
11. Qiang Z, Jun PZ, Jie XJ, Hang L, Bing LJ, Cai LF. Use of antibiotic cement rod to treat intramedullary infection after nailing: preliminary study in 19 patients. *Arch Orthop Trauma Surg.* 2007 Dec;127(10):945-51. doi: 10.1007/s00402-007-0315-x.
12. Thonse R, Conway J. Antibiotic cement-coated interlocking nail for the treatment of infected

- nonunions and segmental bone defects. *J Orthop Trauma*. 2007 Apr;21(4):258-68. doi: 10.1097/BOT.0b013e31803ea9e6
13. Han SK, Choi NY, Park SJ, Lee SK, Jang G, Lee IJ. Evaluate the results of treatment of antibiotic cement coated unreamed nailing for infected nonunion of long bones. *J. Korean orthop Assoc* 2000;35(5): 699-703.
 14. Oh C, Song H, Roh J, Oh J, Min W, Kyung H, Kim J, Kim P, Ihn J. Bone transport over an intramedullary nail for reconstruction of long bone defects in tibia. *Arch Orthop Trauma Surg*. 2008;128(8):801-8. DOI: 10.1007/s00402-007-0491-8.
 15. Liodakis E. Monorail technique or external fixators for segmental bone defects of the lower limb?. Long term follow-up of 50 cases. Hannover; Medizinische Hochschule: 2010. DOI: 10.26068/mhhrpm/20190924-001
 16. Raschke M, Oedekoven G, Ficke J, Claudi B. The monorail method for segment bone transport. *Injury*. 1993;24 Suppl 2:S54-61. DOI: 10.1016/0020-1383(93)90020-7.
 17. Contreras C., Transporte óseo guiado por clavo en fractura de fémur y tibia. *Iahula* enero 2012 – diciembre 2014. Trabajo Especial de Grado . Mérida, Venezuela 2016