

Tratamiento del *Hallux rigidus* con osteotomía metatarsiana de Watermann-Akin-Moberg de la primera falange y artroplastia de interposición con cápsula medial

Hallux rigidus treatment with metatarsal Watermann-Akin-Moberg osteotomy, phalangeal osteotomy and interpositional arthroplasty with medial capsuloplasty

Dres. Gabriel Khazen¹ , Ellen Botero² .

Fecha de recepción: 01/07/2023. Fecha de aceptación: 23/11/2023.

Resumen

Introducción: *Hallux rigidus* es la segunda patología más frecuente del primer rayo. Existen diversas opciones de tratamiento dependiendo de la evolución del proceso degenerativo de la articulación y en la actualidad sigue siendo controversial el tratamiento ideal para esta patología. **Material y métodos:** Estudio retrospectivo que evalúa la evolución de estos pacientes en estadio I, II y III de Coughlin, tratados con osteotomía metatarsiana de acortamiento plantar de Watermann-Akin-Moberg en primera falange y artroplastia de interposición con capsula medial, entre 2011 y 2021. Se evaluó clínicamente el rango de movilidad de la primera articulación metatarsofalángica, dolor con escala visual análoga, rango de satisfacción del paciente y complicaciones. Radiológicamente espacio articular y consolidación. **Resultados:** se incluyeron 28 pacientes. La dorsiflexión promedio de la articulación mejoró de 12 a 32 grados, 23 pacientes (82,14%) reportaron resultado excelente o bueno, 5 pacientes (17,85%) regular. El dolor promedio según la escala VAS mejoró de 7,8 a 1,3. Ningún paciente ameritó fusión de la articulación, 2 pacientes (7,14%) reportaron algún grado de metatarsalgia que ameritó prescripción de ortesis. **Conclusión:** El tratamiento del *Hallux rigidus* con esta técnica es una opción efectiva que restituye la movilidad de la articulación, mejora la sintomatología y la satisfacción del paciente. **Rev Venez Cir Ortop Traumatol, 2023, Vol 55 (2): 91-97.**

Palabras Clave: *Hallux Rigidus*, Artroplastia, Osteotomía, Deformidades del Pie, Huesos Metatarsianos.

Nivel de Evidencia: 4

Abstract

Introduction: *Hallux rigidus* is the second most common pathology of the first ray. There are various treatment options depending on the evolution of the degenerative process of the joint and currently the ideal treatment for this pathology remains controversial. **Material and methods:** Retrospective study that evaluates the evolution of these patients in Coughlin stage I, II and III, treated with metatarsal osteotomy for plantar shortening of Watermann-Akin-Moberg in the first phalanx and interposition arthroplasty with medial capsule, between 2011 and 2021. Range of mobility of the first metatarsophalangeal joint, pain with visual analog scale, range of patient satisfaction, and complications were clinically evaluated. Radiologically joint space and consolidation. **Results:** 28 patients were included. The average dorsiflexion of the joint improved from 12 to 32 degrees, 23 patients (82.14%) reported excellent or good results, 5 patients (17.85%) reported a fair result. The average pain according to the VAS scale improved from 7.8 to 1.3. No patient required fusion of the joint, 2 patients (7.14%) reported some degree of metatarsalgia that warranted prescription of an orthosis. **Conclusion:** Treatment of *Hallux rigidus* with this technique is an effective option that restores joint mobility, improves symptoms and patient satisfaction. **Rev Venez Cir Ortop Traumatol, 2023, Vol 55 (2): 91-97.**

Key Words: *Hallux Rigidus*, Arthroplasty, Osteotomy, Foot Deformities, Metatarsal Bones.

Level of evidence: 4

¹Especialista en cirugía de pie y tobillo. Hospital de Clínicas Caracas, Caracas, Venezuela. ²Especialista en cirugía de pie y tobillo-Hospital de Clínicas Caracas. Autor de correspondencia: Dr. Gabriel Khazen, email: gabrielkhazen@hotmail.com
Conflictos de interés: Los autores declaran que no existen conflictos de interés. Este trabajo fue realizado con recursos propios sin subvenciones.

Introducción

Hallux rigidus es la segunda patología más frecuente del primer rayo. Existen diversas

opciones de tratamiento dependiendo de la evolución del proceso degenerativo de la articulación y en la actualidad sigue siendo controversial el tratamiento ideal para esta patología. Desde la simple queilectomía acompañada o no de osteotomía de la falange proximal, osteotomía del metatarsiano distal, artroplastia total o parcial con implantes, artroplastia de interposición (1-11) o la artrodesis que sigue siendo el procedimiento *Gold standard* para esta patología, sin embargo, la mejor opción para el paciente seguirá siendo aquella que le permita mantener la movilidad articular y controlar el dolor.

Brodsky y cols (12) demostraron en un estudio de análisis de la marcha luego de la fusión de la MTF un descenso importante en la longitud del paso, flexión plantar del tobillo y la potencia del despegue al correr o brincar.

En la experiencia del autor principal de este estudio, la queilectomía simple acompañada o no de osteotomía de Watermann-Akin-Moberg resultó con evolución satisfactoria en pacientes con *Hallux rigidus* en estadio I o muy leves, pero resultados pobres en pacientes con enfermedad más avanzada de la articulación, lo que motivó desde hace más de 15 años a la realización de otros procedimientos como osteotomía del metatarsiano distal, buscando acortar levemente el metatarsiano para descomprimir la articulación y descender un poco la cabeza del mismo para disminuir el *Hallux elevatus*, añadiendo además la artroplastia de interposición con la cápsula articular medial para disminuir el roce entre los cartílagos deteriorados buscando mejorar la evolución de estos pacientes.

El objetivo de este trabajo es evaluar la evolución de estos pacientes en estadio I, II y III (13), tratados con osteotomía metatarsiana de acortamiento plantar de Watermann-Akin-Moberg en primera falange y artroplastia de interposición con capsula medial.

Material y métodos

Se realizó un estudio descriptivo, retrospectivo y transversal para evaluar a los pacientes con diagnóstico de *hallux rigidus* que fueron tratados por el autor principal entre 2011 y 2021 con osteotomía metatarsiana de Watermann-Akin-Moberg de la primera falange y artroplastia de interposición con capsula medial.

La indicación para realizar el procedimiento fue pacientes con estadio I y II de Coughlin y pacientes con estadio III que preferían preservar la movilidad articular antes que artrodesar la articulación (figura 1).

Se incluyeron pacientes de ambos sexos, con edad igual o mayor a 18 años con diagnóstico de *hallux rigidus* y que cumplieran un tiempo mínimo de seguimiento de 1 año.

Se excluyeron aquellos pacientes que presentaron enfermedad idiopática o algún antecedente traumático, con artritis reumatoidea o gotosa.

Técnica quirúrgica

Bajo sedación, anestesia troncular en el tobillo e isquemia en el mediopie, se

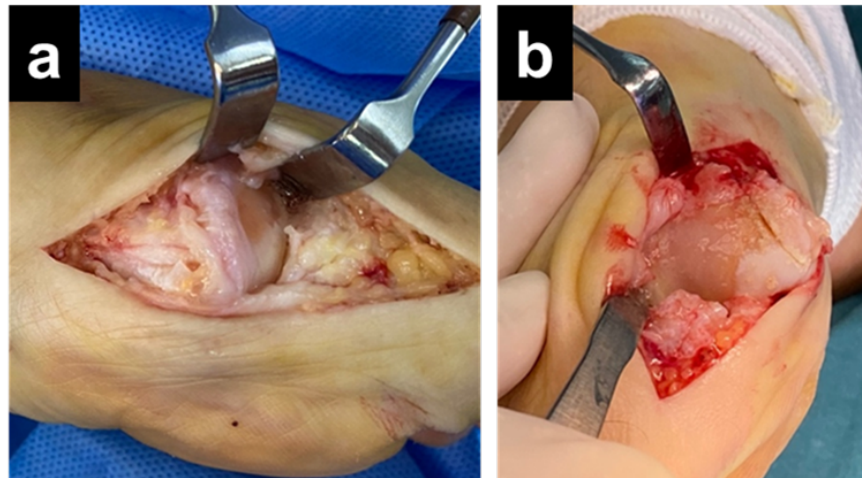


Figura 1. (a) Imagen de daño articular en paciente con HR estadio II de Coughlin.
(b) Imagen de daño articular en paciente con HR estadio III de Coughlin.

realizó abordaje medial de la articulación, luego de abrir la cápsula se realizó queilectomía extensa de la cabeza del metatarsiano y de la falange proximal. Se realizó osteotomía de Watermann de la cabeza del metatarsiano removiendo cuña dorsal de aproximadamente 2 mm para acortar y descender la cabeza del metatarsiano fijando la misma con tornillo de autocompresión de 3,2 mm, luego se procedió a realizar osteotomía de Akin-Moberg de la falange proximal para realinear la articulación y mejorar flexión dorsal de la misma (figura 2).

Por último, se procedió a realizar artroplastia de interposición liberando proximalmente de forma parcial la capsula articular, la cual se interpone entre la cabeza del metatarsiano y la falange, y se fija plantarmente a la base de la falange con sutura 3-0 reabsorbible. Luego se afronta el resto de la cápsula dorsal y plantar longitudinalmente y se realiza cierre de piel (figura 3). Finalmente se prueba el rango de dorsiflexión alcanzado (figura 4).

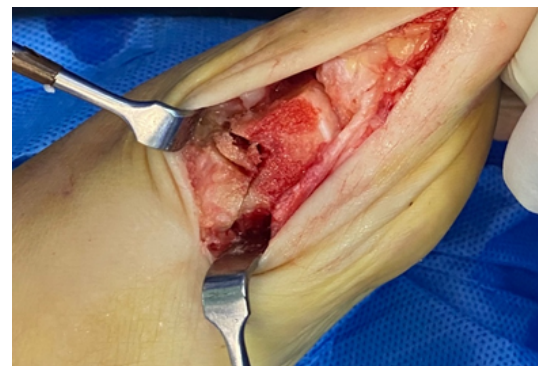

Figura 2. Corte doble en metatarsiano distal para acortar y descender la cabeza del mismo luego de queilectomía extensa.

Manejo postoperatorio

En el postoperatorio inmediato se realiza inmovilización parcial con rollo de quemado y venda de Coban, se indica mantener pie en alto mayor tiempo posible la primera semana y se autoriza apoyo inmediato en zapato postoperatorio. Se realiza cambio de cura el segundo y séptimo día postoperatorio, se empieza movilidad activa y pasiva progresiva al 3er día postoperatorio. Se retira cura de

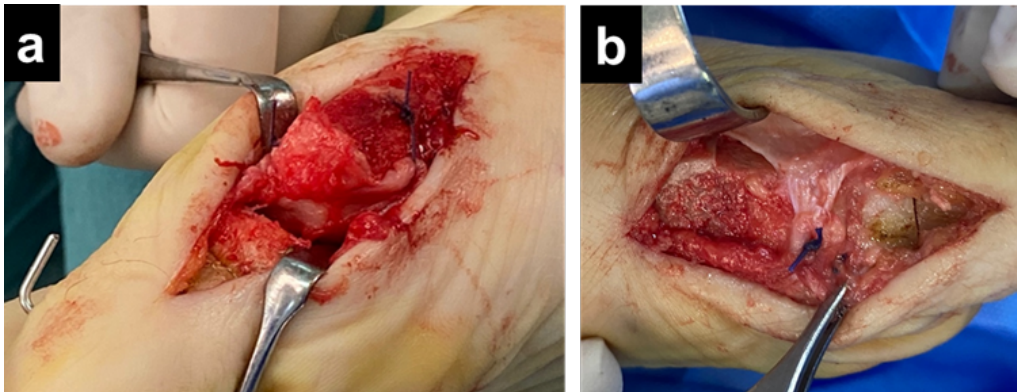


Figura 3. (a)Espacio articular luego de osteotomía de Watermann y previa artroplastia de interposición. (b) Artroplastia de interposición con capsula medial luego de osteotomía de Akin Moberg de 1era falange.

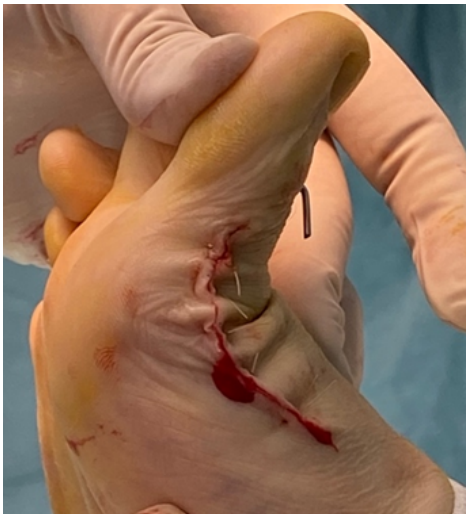

Figura 4. Rango de dorsiflexión en postoperatorio inmediato.

herida a las 3 semanas postoperatorio y el zapato postoperatorio a las 4 semanas de operado y se exige dorsiflexión máxima. Se realiza control radiológico a las 6 semanas postoperatorio y se refiere a rehabilitación si la movilidad no es satisfactoria en ese control.

Evaluación del paciente

Se evaluó clínicamente el rango de

movilidad de la primera articulación metatarsofalángica el cual se realizó con goniómetro antes de la cirugía y al año postoperatorio, dolor con escala visual análoga de 10 puntos, siendo 0 no dolor y 10 dolor muy severo. Se evaluó el rango de satisfacción del paciente con su referencia de cómo calificaría su resultado, excelente, bueno, regular o malo. Se documentó las complicaciones encontradas, se evaluó radiológicamente el espacio articular y consolidación.

Recolección de datos y análisis de la información

El análisis estadístico se realizó con el programa SPSS (SPSS Inc, Chicago, IL), con valor de menor a .05 como estadísticamente significativo y test de Wilcoxon.

Requisitos éticos

Se obtuvo la aprobación del comité de ética de la institución donde fue realizado el estudio. Se garantizó la confidencialidad de la información obtenida de las historias médicas de cada paciente.

Resultados

44 pacientes fueron tratados con esta técnica quirúrgica durante el tiempo revisado, de los cuales 28 fueron incluidos en el estudio. 6(21,42%) pacientes fueron intervenidos de ambos Hallux para un total de 34 pies operados. 6(21,42%) pacientes eran estadio I, 16(57,14%) estadio II y 6(21,42%) estadio III.

La dorsiflexión promedio de la articulación mejoró de 12 (5-23) a 32 grados (15-50).

23(82,14%) pacientes reportaron resultados excelentes o buenos y 5(17,85%) regulares, de los cuales 3 eran estadio III.

El dolor promedio según la escala VAS mejoró significativamente de 7,8 (6-9) a 1,3 (0-3) ($P>0.001$) lo cual resultó estadísticamente significativo.

El tiempo de seguimiento fue de 6,6 (1-10) años. Ninguno de los 28(100,00%) pacientes ameritó para el momento de la culminación del estudio la realización de una artrodesis MTF.

2(7,14%) pacientes reportaron algún grado de metatarsalgia que ameritó la prescripción de una ortesis. En todos los pacientes se apreció aumento del espacio articular radiológico entre 1 y 2 mm.

Discusión

El propósito de este estudio, fue evaluar la eficacia del tratamiento del hallux rigidus con osteotomía metatarsiana de acortamiento plantar de Watermann, de Moberg en primera falange y artroplastia de interposición con

cápsula medial en el mediano plazo, los resultados observados sugieren que es un procedimiento efectivo mejorando el rango de movimiento articular, así como la sintomatología y satisfacción del paciente.

A pesar de que Roukis (14) en una revisión sistemática reportó un bajo índice (8,8%) de necesidad de revisión posterior a queilectomía para el tratamiento del Hallux rigidus, la experiencia del autor principal de este estudio ha sido poco satisfactorio en el pasado tratando la lesión con esta técnica en estadio I y II de Coughlin (3), lo que motivó desde hace tiempo la búsqueda de alternativas terapéuticas a la misma.

La artrodesis MTF tiene un amplio respaldo científico con respecto a otros procedimientos (1), sin embargo, en nuestro criterio debe ser indicada en estadio III muy avanzado, con anquilosis severa o en casos especiales, siempre tratando de preservar la movilidad articular y evitar las consecuencias de la artrodesis como alteración del patrón de la marcha, descenso importante en la longitud del paso, flexión plantar del tobillo y la potencia del despegue al correr o brincar (13). Sin embargo, al sugerir la opción terapéutica estudiada en este trabajo, aclaramos al paciente que la evidencia científica reportada tampoco ha demostrado la efectividad de esta combinación de procedimientos o la realización de los mismos por separado (15,16).

Se han descrito diversas modalidades de osteotomía del metatarsiano para el tratamiento de esta patología (15,16,17,18,19), tratando de acortar levemente la cabeza del metatarsiano o descender la misma para corregir el hallux elevatus pero ambas condiciones no han demostrado aún tener un

rol importante en la génesis de esta patología por lo que la indicación de esta opción terapéutica sigue siendo controversial, a pesar que el metatarsiano largo puede predisponer al paciente a sufrir hallux rigidus (20).

Roukis (14) en su estudio de osteotomía periarticular distal, reportó una incidencia de metatarsalgia postoperatoria en 30,5% de sus pacientes, en nuestro estudio solo dos (7,14%) pacientes desarrollaron un grado leve de metatarsalgia postoperatorio que pudo controlarse con la prescripción de ortesis en su calzado. Es importante destacar que cuando se realizó la planificación preoperatoria de estos pacientes, se prestó atención muy cercana a la presencia de metatarsalgia, divergencia entre el segundo y tercer dedos, así como a la parábola metatarsal (21).

Hahn y cols (5) reportaron el uso de interposición de cápsula medial en estos pacientes con excelentes resultados y como se describió previamente en la técnica quirúrgica, también anexamos este procedimiento a nuestra técnica, sobre todo cubriendo la zona más enferma de la articulación en pacientes con enfermedad avanzada.

Waizy y cols (22) reportaron que ninguno de sus 60 pacientes: 20 estadio I, 35 estadio II y 5 estadio III, necesitó una artrodesis de la articulación en 96 meses promedio de seguimiento luego de tratarlos con osteotomía proximal de la falange y queilectomía. En el estudio, ninguno de los 28 pacientes ha ameritado aún artrodesis MTF si bien el seguimiento mínimo ha sido de un año y máximo de 10 años con una media de 6,5 años.

Muchos autores han reportado acerca de los buenos resultados con osteotomía distal

del primer metatarsiano en estadios I y II de la enfermedad (11,15,17). Coughlin y cols (23) reportaron que pacientes con daño articular mayor a 50% deben ser tratados con artrodesis de la articulación y no considerar procedimientos para salvar la articulación, el autor principal de este estudio comunica a los pacientes con hallux rigidus en estadio III que si el daño articular evidenciado durante el procedimiento es extenso y supera el 50% de la articulación se procederá a realizar una artrodesis de la articulación.

Este estudio presenta en su estructura diversas debilidades, para empezar, es un estudio retrospectivo y no uno prospectivo, sería más sólido si fuera un estudio comparativo. Si bien los resultados clínicos reportados representan lo importante para el cirujano como es la movilidad, mejoría del dolor y satisfacción del paciente, científicamente los usos de scores reconocidos serían más convenientes al reportar los resultados.

En conclusión, el tratamiento del *Hallux rigidus* avanzado con osteotomía metatarsiana de acortamiento y flexión plantar de Watermann, más osteotomía de Akin Moberg en primera falange y artroplastia de interposición con cápsula medial es una opción efectiva, restituye movilidad de la articulación, mejora la sintomatología y satisfacción del paciente.

Referencias

1. McNeil DS, Baumhauer JF, Glazebrook MA. Evidence-based analysis of the efficacy for operative treatment of hallux rigidus. *Foot Ankle Int.* 2013; 34(1):15-32.
2. Sanhudo JA, Gomes JE, Rodrigo MK. Surgical treatment of advanced hallux rigidus by interpositional arthroplasty. *Foot Ankle Int.* 2011; 32(4):400-406.

3. Ceccarini P, Ceccarini A, Rinonapoli G, Caraffa A. Outcome of distal first metatarsal osteotomy shortening in hallux rigidus grades II and III. *Foot Ankle Int.* 2015; 36(12):1469-1474.
4. Galois L, Hemmer J, Ray V, Sirveaux F. Surgical options for hallux rigidus: state of the art and review of the literature. *Eur J Orthop Surg Traumatol.* 2020; 30(1):57-65.
5. Hahn MP, Gerhardt N, Thordarson DB. Medial capsular interpositional arthroplasty for severe hallux rigidus. *Foot Ankle Int.* 2009;30(6):494-499.
6. Canseco K, Long J, Marks R, Khazzam M, Harris G. Quantitative motion analysis in patients with hallux rigidus before and after cheilectomy. *J Orthop Res.* 2009;27(1):128-134.
7. Oloff LM, Jhala-Patel G. A retrospective analysis of joint salvage procedures for grade III and IV hallux rigidus. *J Foot Ankle Surg.* 2008; 47(3):230-236.
8. Seibert NR, Kadakia AR. Surgical management of hallux rigidus: cheilectomy and osteotomy (phalanx and metatarsal). *Foot Ankle Clin.* 2009; 14(1):9-22.
9. Smyth N, Murawski C, Hannon C, Kaplan J, Aiyer A. The use of a synthetic cartilage implant for hallux rigidus: a systematic review. *Foot Ankle Spec.* 2021; 14(4):366-371.
10. Tagoe M, Brown HA, Rees SM. Total sesamoidectomy for painful hallux rigidus: a medium-term outcome study. *Foot Ankle Int.* 2009; 30(7):640-646.
11. Voegeli A, Marcellini L, Sodano L, Perice R. Clinical and radiological outcomes after distal oblique osteotomy for the treatment of stage II hallux rigidus: mid-term results. *Foot Ankle Surg.* 2017; 23(1):21-26.
12. Brodsky JW, Baum BS, Pollo FE. Prospective gait analysis in patients with first metatarsophalangeal joint arthrodesis for hallux rigidus. *Foot Ankle Int.* 2007; 28(2):162-165.
13. Coughlin M, Shurnas P. Hallux rigidus: grading and long-term results of operative treatment. *J Bone Joint Surg Am.* 2003; 85(11):2072-2088.
14. Roukis T. Clinical outcomes after isolated periarticular osteotomies of the first metatarsal for hallux rigidus: a systemic review. *J Foot Ankle Surg* 2010; 49(6):553-560.
15. Slullitel G, López V, Calvi J, D'Ambrosi R, Usulli F. Youngswick osteotomy for treatment of moderate hallux rigidus: thirteen years without arthrodesis. *Foot Ankle Surg.* 2020; 26(8):890-894
16. Gonzalez J, Garrett P, Jordan M, Reilly C. The modified Hohmann osteotomy: an alternative joint salvage procedure for hallux rigidus. *J Foot Ankle Surg.* 2004; 43(6):380-388.
17. Lee J, Tay K, Rikhraj I. Distal oblique osteotomy versus cheilectomy for moderate-advanced hallux rigidus: a 2-year propensity-score-matched study. *Foot Ankle Surg* 2021;27(4): 443-449.
18. Malerba F, Milani R, Sartorelli E, Haddo O. Distal oblique first metatarsal osteotomy in grade 3 hallux rigidus: a long-term followup. *Foot Ankle Int.* 2008; 29(7):677-682
19. Nakajima K. Sliding oblique metatarsal osteotomy fixated with a k-wire without cheilectomy for hallux rigidus. *J Foot Ankle Surg.* 2022; 61(2):279-285.
20. Yee G, Lau J. Current concepts review: hallux rigidus. *Foot Ankle Int.* 2008;29(6):637-646.
21. Slullitel G, López V, Seletti M, Calvi JP, Bartolucci C, Pinton G. Joint preserving procedure for moderate hallux rigidus: does the metatarsal index really matter? *J Foot Ankle Surg.* 2016; 55(6):1143-1147
22. Waizy H, Czardybon M, Colman C, et al. Mid- and long-term results of the joint preserving therapy of hallux rigidus. *Arch Orthop Trauma Surg.* 2010; 130(2):165-170.
23. Coughlin M, Shurnas P. Hallux rigidus: surgical techniques (cheilectomy and arthrodesis) *J. Bone Joint Surg* 2004; 86-A:119-130.