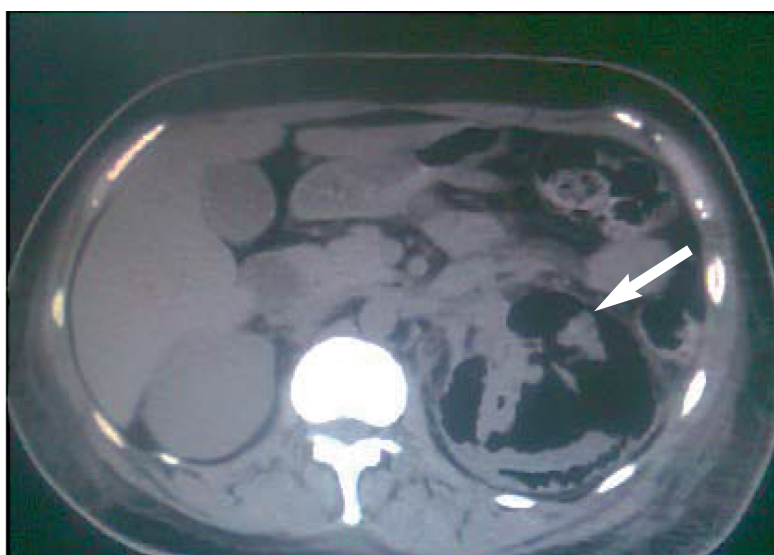
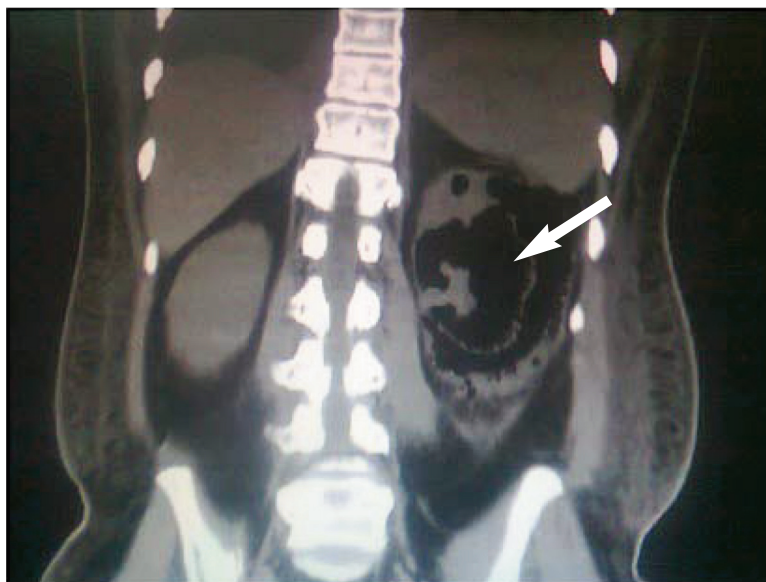


## Pielonefritis Enfisematosa en una paciente con Diabetes Mellitus tipo 2

*Alida Navas, Yamir Brazon\**



---

\* Servicio de Medicina Interna, Hospital Ruiz y Páez, Ciudad Bolívar, Venezuela.