

Evolución de las disecciones de cuello en Venezuela

Dr. Juan Carlos Valls Puig*

RESUMEN

La disección de cuello es un procedimiento fundamental en el manejo quirúrgico de las neoplasias de cabeza y cuello. La incorporación, reproducción y enseñanza de las disecciones de cuello en Venezuela vino determinado por la formación de varios cirujanos venezolanos en algunos de los principales centros quirúrgicos internacionales. Posteriormente sus discípulos entrenados en hospitales nacionales continuarían con sus enseñanzas. Los postulados de Hayes Martin representaron el punto de referencia para el desarrollo del procedimiento. La linfadenectomía radical dominaría la literatura nacional hasta mediados de la década del noventa del siglo pasado y progresivamente evolucionaría a intervenciones modificadas y selectivas. A pesar del actual deterioro de las instituciones hospitalarias; los cirujanos contemporáneos se esfuerzan en la realización y desarrollo de las disecciones cervicales.

Palabras clave: *Disecciones radicales cervicales, Cirujanos venezolanos, Bernardo Guzmán.*

SUMMARY

Neck dissection is a fundamental procedure in the management of neoplasias of head and neck. Many venezuelans surgeons trained in international surgical centres allow the incorporation, reproduction and teaching of the neck dissections in Venezuela. Before the disciples trained in national hospitals continued the intervention. The Hayes Martin's postulates represented the principal reference for the development of the procedure. The radical lymphadenectomy dominated the national literature until the last decade of past century and evolutioned to modified and selective dissections. The deterioration of institution produces a diminution in the number of dissections.

Key words: *Radical neck dissection, Venezuelan surgeons, Bernardo Guzman.*

Conflicto de interés. En cuanto a la presente revisión histórica no ha habido ningún conflicto de interés. Su contenido y finalidad ha sido con fines de divulgación del conocimiento científico.

INTRODUCCIÓN

La disección de cuello es un procedimiento fundamental en el manejo quirúrgico de las neoplasias de cabeza y cuello (1). El académico y cirujano venezolano Oscar Rodríguez Griman señaló a principios de la década de los setenta, en relación con sus observaciones y experiencia en

* Profesor Agregado y Jefe de la Cátedra Servicio de Otorrinolaringología. Escuela Luís Razetti. Universidad Central de Venezuela. Especialista de Cirugía General y Cirugía Oncológica, Hospital Pérez de León 2. Correspondencia: Juan Carlos Valls Puig. Cátedra-Servicio de Otorrinolaringología. Piso 7. Hospital Universitario de Caracas. Urbanización Los Chaguaramos.

el desarrollo de las linfadenectomías cervicales que: “El vaciamiento de cuello es una operación segura, cuando se respetan sus indicaciones, y debe practicarse en todos aquellos enfermos que la requieran. Esta cirugía se hace bien en nuestro país” (2).

Los progresos en el desarrollo de la cirugía oncológica de cabeza y cuello se atribuyen a una serie de investigadores de diferentes décadas en distintas partes del mundo, que lograron avances en el diagnóstico y tratamiento de este tipo de neoplasias (3). La incorporación, reproducción y enseñanza de las técnicas quirúrgicas innovadoras en Venezuela desde finales del siglo XIX vino determinado por la formación de varios cirujanos venezolanos en algunos de los principales centros quirúrgicos internacionales, seguido de su retorno a la patria. Sus discípulos entrenados en centros hospitalarios nacionales continuarían con sus enseñanzas. La evolución de las linfadenectomías cervicales coincidió con los períodos de influencia europea y norteamericana en la cirugía venezolana (4).

Se hizo una revisión documental de la literatura nacional e internacional utilizando las técnicas de lectura crítica de Richard Paul y Linda Elder, tomando en cuenta las referencias más importantes a criterio del autor, para describir la evolución de las disecciones de cuello en Venezuela. Para una adecuada comprensión del tema es necesario precisar algunos conceptos preliminares, y describir en forma paralela los

avances y desarrollos del procedimiento a nivel internacional.

Conceptos preliminares

La disección radical de cuello o remoción quirúrgica en bloque de los grupos ganglionares cervicales con el músculo esternocleidomastoideo, la vena yugular y el nervio espinal es el parámetro histórico para el control quirúrgico de las metástasis cervicales (Figura 1A). En los últimos decenios se han descrito diversos tipos de linfadenectomías cervicales. Esta evolución se fundó en un mejor conocimiento de los espacios aponeuróticos y de los patrones de diseminación de las neoplasias en el cuello; dando origen de este modo a las disecciones cervicales funcionales, modificadas y selectivas que ofrecen un control de la enfermedad comparable con el logrado en las radicales, pero con menor morbilidad (1,5).

La disección cervical electiva, profiláctica o precoz está indicada por encima de la simple observación, si el riesgo de metástasis ocultas o subclínicas es elevado. La presencia de adenopatías clínicamente evidentes determinaría la ejecución de procedimientos terapéuticos (6-8). En los carcinomas de tiroides no está indicada la linfadenectomía electiva (9,10).

La influencia europea

La importancia del sistema linfático como vía

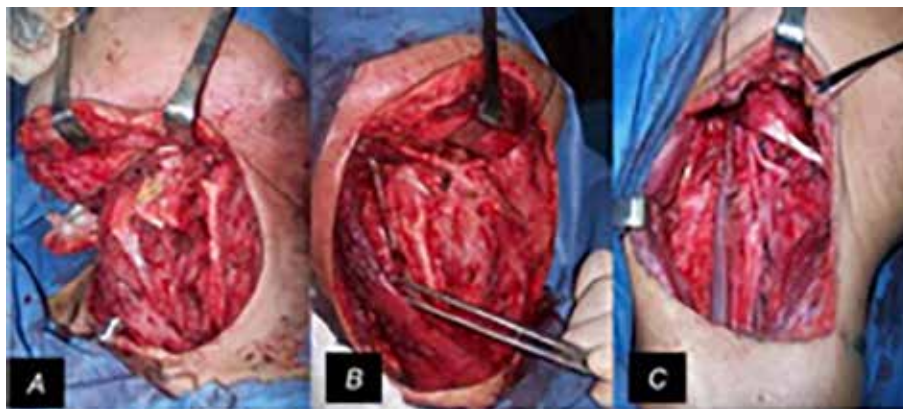


Figura 1. Tipos de disección. A) radical. B) radical modificada. C) selectiva. Imágenes propias del autor (JCVP).

para la diseminación de neoplasias malignas por intermedio de sus colectores y el impacto en el pronóstico del paciente, se acredita al francés Henri Francois Le Dran en 1757. Décadas después, Maximilian Joseph von Chelius indicaría el presagio ominoso que representaba la propagación de los tumores de la cavidad oral a la glándula submaxilar (11,12). La publicación del trabajo del cirujano polaco Heinrich Küttner sobre la anatomía de los linfáticos de la lengua, se acompañó de la apreciación de la necesidad de remover el tumor primario con los ganglios linfáticos (13).

A partir de la mitad del siglo diecinueve, algunos cirujanos europeos como Konrad von Langenbeck, Theodor Billroth y Richard von Volkman desarrollaron varios intentos de remover bloques enteros de enfermedad metastásica con algunas estructuras cervicales involucradas. Sin embargo, la mayoría de los pacientes fallecieron por la enfermedad o por la morbilidad operatoria (12). En 1880, el cirujano suizo Theodor Kocher refirió la extirpación sistemática de los tumores de lengua en conexión con las adenopatías proximales clínicamente evidentes. Para tal fin describió la disección del triangulo submaxilar a través de algunas incisiones submandibulares (14-17) (Figura 2a y 2b).

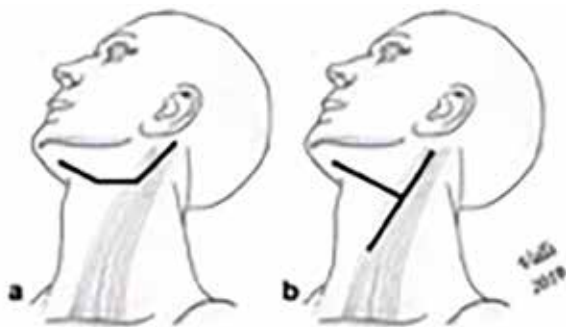


Figura 2. Incisiones submandibulares descritas por Theodor Kocher (13,17). a) Transversal, desde el apófisis mastoideas hasta la región submentoniana. b) En forma de Y. La rama larga se extiende del mastoideas hasta la unión de los músculos omohioideo y esternocleidomastoideo. Le sigue otro trazo transversal hasta el mentón. Esquema propio del autor (JCVP).

El concepto de disección cervical electiva de manera rutinaria se atribuye a Sir Henry Trentham Butlin, padre de la cirugía británica de cabeza y cuello. Refirió un incremento del 13 % en la sobrevida de los pacientes con cáncer de lengua sin adenopatías palpables, sometidos a extirpación profiláctica del tejido ganglionar a través del trazo submandibular de “Kocher” (11,12). El énfasis en el tratamiento de los grupos ganglionares subclínicos fue fundamental en el manejo moderno del cáncer de cabeza y cuello (3).

En Venezuela, Luis Razetti regreso de París en diciembre de 1892 al terminar su formación como especialista. Trabajó como cirujano en el hospital Vargas. Refirió en 1917, la ejecución de traqueostomías y ligaduras de la arteria lingual o la arteria carótida externa para la extirpación de neoplasias linguales o amigdalinas, seguido de la remoción bilateral por vía submandibular de los ganglios submaxilares y carotídeos. Señalo el uso de un instrumento diseñado por Butlin para el abordaje quirúrgico de la vía aérea (18).

En relación con las intervenciones de cuello en general, indicó que: “La extirpación de los tumores del cuello es una operación que esta rodeada de dificultades y de peligros. No es posible dar reglas fijas porque en cada caso, el cirujano está obligado a modificar la técnica según las circunstancias” (19,20). Sugirió seleccionar los procedimientos más idóneos realizados por los grandes maestros de acuerdo al criterio personal, y enseñarlo a los estudiantes. También reconoció las dificultades para la innovación en nuestro medio por las limitaciones económicas de las instituciones. El período de influencia europea en la historia de la cirugía en Venezuela se extendió hasta 1945 (4).

Las intervenciones comentadas removían parcialmente el tejido linfático del cuello en riesgo de metástasis (1). La primera disección radical de cuello se efectuó en 1888 por un cirujano polaco, Franciszek Jawdyński. Se trató de un procedimiento extendido por la inclusión de la arteria carótida por su compromiso a nivel de la bifurcación. El paciente evolucionó satisfactoriamente y sobrevivió siete años. El caso fue presentado seis semanas después en la Sociedad Médica de Varsovia y publicado en una revista polaca, la *Gazeta Lekarska* (15,21).

La experiencia norteamericana

George Washington Crile describió e ilustró la disección radical de cuello en dos publicaciones similares de 1905 y 1906. La primera refirió ciento veintiún operaciones y permaneció relativamente desapercibida para la comunidad médica. La segunda incluyó once adicionales, produjo una amplia difusión y reproducción del procedimiento (1,14,15).

Adoptó el concepto reportado por William Halsted, de incluir todos los ganglios linfáticos durante las mastectomías en el cáncer de mama (1,17). Se enmarcaba en el denominado método de Crile, que incluía anestesia por intubación, vigilancia de la presión sanguínea, uso de pinzas hemostáticas sobre las arterias, y disección en bloque de todos los niveles ganglionares de drenaje cervical, incluido el músculo esternocleidomastoideo y la vena yugular interna (22,23). En las ilustraciones conservaba el nervio espinal (1). Demostró con sus resultados, la efectividad del procedimiento en controlar la enfermedad cervical ganglionar (1,14). Señaló una mortalidad operatoria del 13 % (22).

En Francia, surgieron seguidores de la disección radical como J. Roux Berger e Hipolito Morestin. Diseñaron sus propias incisiones. Otros cirujanos de Europa y de América reprodujeron la técnica y la asociaron al tratamiento quirúrgico de varios tumores primarios de cabeza y cuello (11,14,15,23). Sin embargo, con los progresos de las radiaciones, el procedimiento perdió ascendencia en el tratamiento de las lesiones de cabeza y cuello (24). Entre 1920 y hasta finales de la década de los treinta, la radioterapia domino el manejo terapéutico de las neoplasias malignas cérvicofaciales (25).

El crédito por haber practicado la primera disección radical de cuello en Venezuela se otorga al Dr. Hermógenes Rivero quien la realizó en 1939 en el Instituto de Oncología "Luis Razetti". Combino en su formación la experiencia americana en la Universidad de Columbia de New York y la europea en el Hospital Americano de París. Seguidamente el procedimiento sería reproducido por diversos cirujanos en el instituto caraqueño mencionado, en el Hospital Vargas, y en otros centros quirúrgicos (2,26).

La primera intervención con sentido

oncológico de una lesión maligna del tiroides se acredita a Aquiles Erminy, quien realizó una hemitiroidectomía con vaciamiento cervical radical ipsilateral en el Instituto Oncológico Luis Razetti. Su experiencia fue publicada en 1950 (27).

Los seguidores de Hayes Martin

Desafortunadamente los resultados de la radioterapia sola demostraron ser pobres; además causaban secuelas secundarias bastante graves en los tejidos irradiados (26). En la década de los treinta, Hayes Martin un radioterapeuta y cirujano del servicio de cabeza y cuello del Hospital *Memorial Sloan Ketterin Cancer Center* de Nueva York, constató el escaso alcance del tratamiento radiante en los pacientes con cáncer de laringe y lentamente lo abandona. Se convierte en un proponente de la cirugía radical (3,25).

Los progresos de la anestesia, el uso de las transfusiones, y la disponibilidad de antibióticos le permitieron reactualizar la disección radical de cuello. Publicó en 1951 un análisis de 1450 casos donde describió sus postulados. Modificó la técnica de Crile incluyendo el músculo platisma en los colgajos. Estableció la incisión en doble Y de rutina (Figura 3a). Señaló enfáticamente que ante la presencia de adenopatías palpables deben ser removidos el músculo esternocleidomastoideo, la vena yugular interna, y el nervio espinal. Cualquier intento de preservar esta última estructura debía ser condenado. La punción con aguja y el corte congelado intraoperatorio eran los métodos de diagnóstico histológico de elección. En sus ilustraciones describió la "maniobra de Martin", para separar la rama marginal del nervio facial del campo quirúrgico, mediante la identificación y ligadura de los vasos faciales en el borde inferior de la mandíbula, seguido del rechazo hacia arriba del nervio (11,22,24).

La disección cervical electiva o profiláctica la considero ilógica e inaceptable. Las indicaciones del procedimiento serian de manera terapéutica en presencia de adenopatías palpables, o cuando para el tratamiento de la neoplasia primaria era indispensable el abordaje a través del cuello, como en los tumores de parótida (12). El cuello clínicamente negativo sería observado hasta la

EVOLUCIÓN DE LAS DISECCIONES DE CUELLO

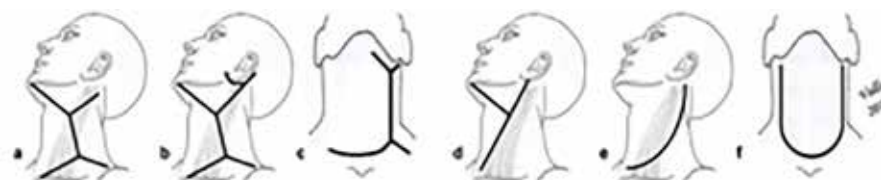


Figura 3. Incisiones para disecciones de cuello. a) Martin (22) b) Extensión para parotidectomías (26) c) Extensión para tiroidectomías (54) d) Roux-Berger o Morestin (43) e) Lahey o Eckert & Byars (55) f) Delantal (56). Esquema propio del autor (JCVP).

aparición de las metástasis para la ejecución del procedimiento. Si la lesión se ubicaba en la línea media propuso la disección bilateral sistemática (24).

Cuatro cirujanos venezolanos egresaron de la escuela de Hayes Martin y publicaron su experiencia en linfadenectomías cervicales radicales, Bernardo Guzmán Blanco, Alejandro Calvo Lairret, Armando Márquez Reverón y Oscar Rodríguez Griman.

Bernardo Guzmán Blanco, nieto de Antonio Guzmán Blanco el “Ilustre Americano”, regreso del Hospital Memorial de Nueva York a comienzos de 1945. Discípulo de Hayes Martin, transformó el Instituto Oncológico Luis Razetti en una replica a escala menor de su escuela neoyorquina. Fundó el quinto servicio de cirugía de cabeza y cuello en el mundo (28).

Dos congresos representaron la oportunidad para mostrar su experiencia en las disecciones de cuello. El Primer Congreso Venezolano de Cirugía de 1951 y el Tercer Congreso Latinoamericano de Otorrinolaringología de 1954, ambos celebrados en Caracas. En el primero reportó la ejecución de cincuenta laringectomías por cáncer de laringe, la casuística más numerosa hasta el momento. Seis asociadas a linfadenectomía cervical radical (26,29).

El siguiente congreso, contó con la participación de figuras internacionales como Chevalier Jackson, Georges Portman, John Conley y Justo M. Alonso, entre otros. Bernardo Guzman Blanco expuso su ponencia titulada: “Vaciamiento radical de cuello”. Su conferencia inició con la definición del procedimiento y un resumen histórico. Resaltó el mérito de la escuela de Hayes Martin en haber iniciado este tipo de cirugía a mayor escala y haberla sistematizado mediante pautas

definidas que permitieron practicarla de manera rutinaria con éxito inmediato y lejano; con baja mortalidad comparada a otras intervenciones radicales en otras regiones corporales. Destacó el nacimiento del término “Comando” en las operaciones combinadas de cavidad oral en 1942, en relación con las acciones drásticas y radicales de los comandos británicos liderados por Lord Louis Mountbatten durante la Segunda Guerra Mundial. Seguidamente señaló las indicaciones y la técnica de la disección radical de cuello acorde con los postulados de su maestro en Nueva York. Refirió la serie más larga reportada en el país hasta el momento, 160 linfadenectomías radicales cervicales por neoplasias de cavidad oral, tiroides, laringe, parótida, faringe, etc. (26,30).

En ambas ponencias indico la realización de linfadenectomías radicales cervicales bilaterales en dos tiempos, con un período de espera de hasta dos semanas. El Dr. Bernardo Guzmán Blanco convirtió la disección radical de cuello en una operación de rutina (2,28). Fue miembro correspondiente al Puesto N° 23 de la Academia Nacional de Medicina desde 1957 y elegido Individuo de Número sillón XXIII en abril de 1961. No llegó a incorporarse por haber fallecido el 19 de julio del mismo año (31).

Alejandro Calvo Lairret, oriundo de Río Caribe, Estado Sucre, ingresó como asistente de Residente de Posgrado en julio de 1945 a la Residencia de Cancerología en el Hospital Memorial de Nueva York. Realizó pasantías por todos sus servicios. En diciembre de 1946, se embarcó rumbo a Venezuela. Fue nombrado cirujano en el Servicio 4 del Hospital Vargas de Caracas y fundó el Servicio de Oncología en el mismo nosocomio (32).

En el mencionado Primer Congreso

Venezolano de Cirugía en 1951, comunicó la realización de algunas disecciones radicales de cuello en neoplasias de cavidad oral y parótida. Describió las estructuras removidas en el procedimiento, no incluyó el nervio espinal. (33).

En 1948, junto a otros visionarios, funda la Sociedad Anticancerosa de Venezuela. Su obra más importante fue la creación del Hospital Oncológico Padre Machado, el cual se inaugura el 16 de octubre de 1959. Dirigió la institución durante 20 años, combinando su función administrativa con la práctica clínica y su labor docente (32).

A finales de 1953, Armando Márquez Reverón regresó a Venezuela de su entrenamiento en el Hospital Memorial de Nueva York. Trabajó en el Instituto Oncológico Luis Razetti, Hospital Vargas, y Hospital Universitario de Caracas. Alcanzó el escalafón de profesor titular como docente de la Facultad de Medicina. Fue Miembro de la Academia Nacional de Medicina correspondiente al Puesto N° 47. Discípulo de Hayes Martin y Bernardo Guzmán Blanco, fue autor de numerosas publicaciones en el área de cirugía oncológica (34).

En la década de los sesenta publicó cuatro artículos relacionados con las disecciones radicales de cuello y que son reconocidos como aportes científicos a la cirugía venezolana (34). En el primero dedicado a su experiencia con 42 laringectomías por cáncer de laringe, reportó dieciocho operaciones con linfadenectomía radical cervical; en el segundo relativo a 150 tiroidectomías indicó veinte asociadas con vaciamientos radicales de cuello por cáncer de tiroides (35,36).

En el tercero titulado como, “Vaciamiento radical bilateral simultáneo”, presentó seis casos sometidos a operaciones combinadas con linfadenectomía radical cervical bilateral en el mismo tiempo según lo descrito por Hayes Martin. Realizó un recuento histórico de las ligaduras de ambas venas yugulares internas, su repercusión en la dinámica funcional del líquido cefalorraquídeo, los síntomas de la hipertensión endocraneana, y el descenso de la mortalidad tomando las debidas precauciones. Recomendó la traqueostomía en todos los casos y el uso de algunos fármacos anestésicos que descienden la presión del líquido cefalorraquídeo. Las

complicaciones fueron edema de la cara y necrosis de los colgajos (37). La cuarta publicación será comentada más adelante.

El primer discípulo del Dr. Armando Márquez Reverón fue Oscar Rodríguez Griman (34). Oriundo de la parroquia caraqueña de San Juan, siguió los pasos de su maestro. Viajó a Nueva York en 1958 para completar sus estudios en cirugía oncológica y retornó en 1961. Se integró al Instituto Oncológico Luis Razetti y al Hospital Universitario de Caracas.

En 1971 publicó la revisión de 144 pacientes sometidos a 155 disecciones radicales de cuello simples en 20 años de experiencia en el Instituto Oncológico Luis Razetti. Las neoplasias primarias más frecuentes fueron cavidad oral, laringe y orofaringe. De acuerdo al momento de la intervención los separo en primer y segundo cuello. Las indicaciones y la técnica quirúrgica casi en su totalidad fueron las mismas del maestro neoyorquino. Señaló un 5,2 % de disecciones de cuello precoces por dificultad para el seguimiento por domicilio lejano. Preservaba el nervio espinal en las neoplasias tiroideas. Algunas estructuras como las arterias carótidas y el nervio vago fueron incluidos en determinados casos por compromiso tumoral. Las principales complicaciones fueron las infecciones de la herida, el edema de la cara, y la necrosis de los colgajos. De acuerdo a su extensión, las dividió en leves y graves. En la conclusión resaltó que los porcentajes de mortalidad y recidivas locales eran comparables a las series internacionales (2). En una revisión sobre cáncer de tiroides sugirió las disecciones radicales profilácticas por su alto porcentaje de metástasis aun en cuellos clínicamente negativos. El vaciamiento cervical bilateral sería recomendable en dos tiempos (38).

Los egresados de la escuela de Hayes Martin ejercieron la docencia en los centros hospitalarios mencionados posterior a su retorno. Difundieron los conocimientos relativos a la cirugía oncológica cervicofacial e influyeron en las nuevas promociones de cirujanos. Esteban Garriga Michelena realizó el posgrado de cirugía oncológica a principio de la década de los cincuenta en el Instituto Oncológico Luis Razetti. Continuó como primer adjunto al lado del que fuese posteriormente su más importante maestro y gran amigo, el Dr. Bernardo Guzmán Blanco. La

muerte temprana e inesperada de este último, lo llevan a ejercer la jefatura del Servicio de Cabeza y Cuello hasta el año 1991. Fue Individuo de Número de la Academia Nacional de Medicina Sillón XXXII (39).

En diversas publicaciones reportó su experiencia en la realización de numerosas disecciones radicales de cuello. Mencionó la confección de los colgajos por debajo del músculo cutáneo del cuello y la maniobra de Martin. Argumentó la realización de linfadenectomías radicales cervicales profilácticas en neoplasias cérvicofaciales, que se asociaban con un 25 % de metástasis ganglionares en cuellos clínicamente negativos de acuerdo a la literatura internacional del momento. En lesiones del istmo ejecutaría procedimientos bilaterales en dos tiempos en caso de adenopatías palpables (40,41).

Los cirujanos, profesores de la Universidad Central de Venezuela y académicos, Francisco Montbrun y Jorge González Celis señalarían a la disección radical de cuello como el método más completo y efectivo de tratamiento de las metástasis ganglionares cervicales palpables. El primero formado en la Universidad de Yale y ambos en Francia, seguirían las indicaciones y la técnica descrita similares a los postulados de Hayes Martin. El segundo recomendó las disecciones bilaterales en dos tiempos respetando una de las venas yugulares (42,43).

Son señalados los cirujanos Juan Zaldarain Ramos en Valencia, Hector Nava Acevedo y el también académico Luis Borges Duarte en Maracaibo como figuras resaltantes en el desarrollo de las disecciones de cuello (31).

Diversas publicaciones de distintos centros nacionales reportaron hasta finales de la década de los ochenta, su experiencia en este tipo de procedimientos con casuísticas menores de cuarenta pacientes. La principal indicación para las disecciones radicales de cuello asociadas a neoplasias de cavidad oral, parótida, tiroides y senos paranasales sería la presencia de adenopatías palpables o lesiones malignas (44-50). Los tumores supraglóticos serían la justificación para la remoción electiva de los grupos ganglionares cervicales y los procedimientos bilaterales en dos tiempos. La presencia de hasta un 15 % de recidiva cervical, argumentaría la radioterapia y quimioterapia postoperatoria (48,51-53).

La operación descrita por Franciszek Jawdyński, popularizada por George Crile y redefinida por Hayes Martin dominaría la literatura nacional hasta mediados de la década de los noventa del siglo pasado. Los egresados de la escuela del Hospital Memorial de Nueva York, los discípulos de estos últimos, y otros cirujanos coincidirían en que las indicaciones para la realización de las disecciones de cuello serían la presencia de adenopatías palpables y por contigüidad al tratamiento de las neoplasias primarias por abordaje transcervical. Si la lesión se ubicaba en la línea media propusieron la disección bilateral simultánea o en dos tiempos. Los métodos de diagnóstico histológico y la técnica quirúrgica ejecutados serían los descritos por el maestro neoyorquino. La gran mayoría recomendó el sacrificio del décimo primer par. Los tipos de complicaciones, la mortalidad operatoria y el porcentaje de recidivas se ajustó a lo descrito en la literatura internacional (26,29,33-38,40-51).

En cuanto a los procedimientos profilácticos por adenopatías no palpables, algunos los condenarían y recomendarían la observación hasta la aparición de las metástasis (26,37,42,43). Otros los sugerirían en neoplasias supraglóticas y tiroideas. Reconocieron el valor pronóstico de las metástasis ganglionares en la sobrevida del paciente (38,40,41,51-53).

La incisión doble Y para disecciones radicales de cuello fue referida en la literatura nacional con más frecuencia durante la década de los cincuenta y sesenta. Su adecuada exposición y su capacidad para la incorporación de extensiones superiores o inferiores en las parotidectomías o tiroidectomías, la convirtieron en las preferidas de numerosos autores (**Figuras 3b y 3c**) (2,26,33,36,37,42,43,52,54). Jorge González Celis recomendó la de Roux-Berger o Morestin (**Figura 3d**) (43).

Charles Eckert y L. Byars, usaron la incisión en "J" para la extirpación en bloque de todos los ganglios cervicales en continuidad con la tiroidectomía (55). En algunos textos y artículos se le conoce como en "Palo de hockey" por su similitud con este instrumento deportivo (Figura 3e). En los casos bilaterales se le denomina en "delantal" (56) (Figura 3f). Algunos cirujanos venezolanos la reproducirían (2,37,42,48).

Aportes venezolanos al desarrollo de la disección radical de cuello

La manipulación cuidadosa de los tejidos, la hemostasia rigurosa y el uso de drenajes de succión, se acompañaban de una casi ausencia de complicaciones en la herida quirúrgica; sin embargo, el aumento a nivel mundial en la aplicación de radiaciones preoperatorias a altas dosis a principio de los sesenta, ocasionó un ascenso en la morbilidad relacionada con la incisión, como dehiscencias de las heridas o rupturas de la arteria carótida. Se implicó el daño en la microvasculatura de la piel cervical asociado a la cantidad del tratamiento radiante. Estas fallas estimularon el deseo de diseñar nuevas incisiones para prevenir estas dificultades. La cobertura de la bifurcación de la arteria carótida por un colgajo bien irrigado fue la premisa más importante, seguido de una buena exposición y finalmente el aspecto estético. Lentamente se abandonó la doble "Y" de Martin (57).

Apoyados en las complicaciones descritas, los trastornos de cicatrización y la poca estética de los trazos conocidos, Esteban Garriga Michelena en Caracas (58) y William MacFee en New York (17), publicaron su doble incisión transversa, durante el año 1960. Ambas paralelas entre sí, sin cruces, convergencias o ángulos. Un colgajo central en forma de puente, más ancho en el primero que en el segundo, movilizable hacia arriba y abajo. Recomendadas por seguir las líneas transversas naturales, cicatrización óptima y conservar la estética. Ambos autores no se conocieron, se trato de una simultaneidad histórica (56). Numerosos cirujanos venezolanos la aplicaron (2,42,48,52,59). (Figuras 4a y 4b).

El gran colgajo anterior descrito por Robert Schobinger en Nueva York, fue diseñado en 1957 para una exposición adecuada y cobertura

apropiada de los vasos cervicales, alejando la rama vertical de la bifurcación carotídea. Fue popularizado en Venezuela por Armando Márquez Reverón en 1969 en su cuarto artículo. Lo aplicó en 20 pacientes con diversas neoplasias que se acompañaron de disección radical de cuello. Solo uno presentó una necrosis de la punta del colgajo (60). También describió dos trazos centrales en forma de "Y" invertida y de "H" acostada para las linfadenectomías radicales cervicales bilaterales simultáneas (37). Otros galenos venezolanos seguirían sus recomendaciones (47,48). Oscar Rodríguez Griman recomendó la incisión de Joseph Attie o única transversa (38) (Figuras 4c, 4d, 4e y 4f).

Disecciones cervicales modificadas y selectivas

La disección radical de cuello se acompañaba de significativa morbilidad y deformidad por la extirpación del nervio espinal, el músculo esternocleidomastoideo y la vena yugular interna. La primera descripción de una técnica funcional con la preservación de las estructuras mencionadas, correspondió a Oswaldo Suárez en la Universidad de Córdoba (Argentina) en 1963 (61). Estableció que el tejido celuloadiposo con los vasos y ganglios linfáticos del cuello está contenido en un sistema de compartimientos fasciales. En vista de su relación de contigüidad con los músculos, venas y nervios, se puede remover el tejido celuloadiposo con su contenido linfático disecando las envolturas faciales y respetando las estructuras funcionalmente importantes. Se le conoce como disección funcional de cuello (24,62).

Al respetar el nervio espinal y el músculo esternocleidomastoideo se evitó la disfunción del hombro, se disminuyó la incidencia de

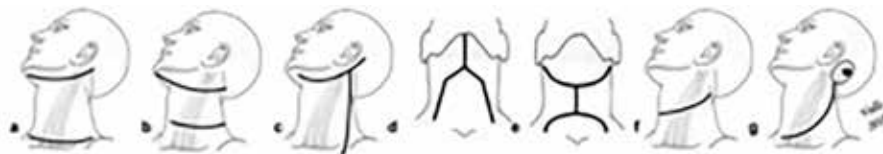

Figura 4. Incisiones para disección cervical radical surgidas posterior al uso de radioterapia preoperatoria. a) Garriga (58). b) MacFee (17). c) Schobinger (60). d) Márquez Reverón en "Y" invertida (37). e) Márquez Reverón en "H" acostada (37). f) Attie o única transversa (56). g) Rochin o Brito^(122,123). Esquema propio del autor (JCVP).

estallidos de la arteria carótida y mejoró el resultado cosmético. Con la preservación de la vena yugular interna, las disecciones cervicales bilaterales podrían ejecutarse simultáneamente, sin atentar con los principios oncológicos de remoción en bloque y sin las complicaciones que las acompañaban. Con la demostración de que algunas neoplasias con cuello clínicamente negativo podían alcanzar hasta un 65% de especímenes quirúrgicos con metástasis, no estaría indicado observar el cuello en espera del desarrollo de adenopatías metastásicas palpables. Se reconoció el valor de las disecciones electivas para la estadificación, los factores pronósticos y la eventual indicación de tratamientos adyuvantes. De esta manera la sobrevida de los pacientes mejoro (1,24).

Los estudios anatómicos y patológicos de Lindberg, demostraron que el drenaje linfático de las superficies mucosas de cabeza y cuello sigue rutas constantes y predecibles a niveles ganglionares determinados de acuerdo a la localización del primario (63); además, se puso de manifiesto que muchos pacientes eran intervenidos quirúrgicamente en ausencia de enfermedad metastásica demostrada patológicamente. Se evidenció la ventaja de crear procedimientos para conservar la función en cuellos sin adenopatías palpables, con objeto de valorar los ganglios en riesgo y lograr adecuado control de la enfermedad (64).

La evolución hacia técnicas de disección más conservadoras avanzo desde la disección funcional de cuello descrita por Oswaldo Suárez, a la radical modificada y la selectiva desarrollada durante la década de los setenta por Jesse, Ballantyne y Byers, cirujanos del hospital M.D. Anderson en Texas (65).

En la disección radical modificada de cuello se extirpan todos los grupos ganglionares linfáticos pero se conservan una o más estructuras no linfáticas como el nervio espinal, la vena yugular interna o el músculo esternocleidomastoideo. La linfadenectomía cervical selectiva se refiere a cualquier tipo de procedimiento en que solamente son removidos el grupo de ganglios que poseen un riesgo mayor del 15 % de contener metástasis ocultas, de acuerdo a la localización del tumor primario y se preservan uno o más grupos de ganglios linfáticos de los que se extirpan en

la disección radical (1). Están indicadas de manera electiva en pacientes sin adenopatías palpables o etapa ganglionar N0, aunque se ha ampliado su indicación de forma terapéutica en algunas neoplasias con metástasis ganglionares N1 (6) (Figuras 1B y 1C). Los subtipos estarán determinados por la localización del tumor primario y los probables niveles ganglionares delineados según la clasificación del “*Memorial Sloan-Kettering Cancer Center*”, sospechosos de contener metástasis ocultas (5) (Figura 5).

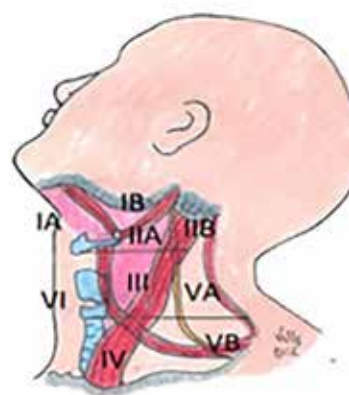


Figura 5. Sistema de clasificación por niveles ganglionares linfáticos cervicales del “*Memorial Sloan-Kettering Cancer Center*”. Esquema propio del autor (JCVP).

El *Committee for Head and Neck and Surgery and Oncology of the American Academy of Otolaryngology- Head and Neck Surgery* publicó en 1991 la clasificación de tipos de disecciones cervicales, con sus indicaciones. Fue actualizada en 2002 y 2008. En las disecciones de cuello supraomohioidea, lateral, posterolateral y mediastinal o central se extirpan los grupos de ganglios linfáticos de los niveles I al III, del II a IV, del II al V con los grupos ganglionares suboccipitales y el VI, respectivamente (66).

Se determinó que el factor pronóstico aislado más importante, asociado con la aparición de recidivas y la sobrevida de los pacientes con cáncer de cabeza y cuello, a excepción del tumor papilar de tiroides, es el estado de los ganglios linfáticos cervicales. La presencia de metástasis a

ganglios linfáticos puede reducir la supervivencia hasta en un 50 % (8,59,67).

La radioterapia posoperatoria está indicada de manera rutinaria en pacientes con metástasis voluminosas o con invasión extraganglionar. Esta última también sería reconocida como un factor pronóstico grave para recurrencia local y metástasis a distancia. Las disecciones de cuello pasaron de ser únicamente radicales en el pasado a ser selectivas con o sin tratamiento adyuvante de acuerdo a los hallazgos patológicos (6,8,67) .

En el VII Congreso Venezolano de Cirugía en 1966 celebrado en Valera, Estado Trujillo, Esteban Garriga Michelena señaló la existencia de las disecciones cervicales radicales modificadas (41). Oscar Rodríguez Griman justificó en 1969, la realización de las linfadenectomías de cuello con preservación del músculo esternocleidomastoideo, la vena yugular interna y el nervio espinal en pacientes femeninas jóvenes o en niños con cáncer de tiroides. Tampoco incluiría la glándula submaxilar por la baja posibilidad de diseminación a la localización referida. Mencionó la realización de disecciones mediastinales en tres casos con cáncer del istmo tiroideo a través de las incisiones cervicales (38). Antonio Terán también refirió la realización disecciones centrales por neoplasias tiroideas (48).

Durante la década de los ochenta, Oswaldo Henríquez, otorrinolaringólogo y cirujano de cabeza y cuello, realizó las disecciones cervicales radicales modificadas en el Instituto Oncológico Luis Razetti (8,23). Varios estudios de casuísticas de linfadenectomías de diversos centros hospitalarios venezolanos han sido publicados en la literatura nacional, desde finales de la década de los noventa hasta últimos del segundo decenio del nuevo milenio. Concuerdan en que el sexo, la edad y el tipo histológico de la neoplasia primaria más frecuentes fueron el masculino, entre los cincuenta y sesenta años de edad y el carcinoma escamoso, respectivamente. Las localizaciones mas usuales de los tumores primarios serian en laringe, cavidad y oral, y tiroides. Constatan la evolución de los procedimientos radicales a los modificados y selectivos. Las intervenciones bilaterales eran simultáneas (8,56,59,68-72).

En dos tercios de los artículos el mayor porcentaje de las intervenciones realizadas fueron

las radicales y las radicales modificadas, con alrededor de 40 % de cirugías electivas. El resto de las series eran exclusivas de linfadenectomías selectivas en pacientes con cuellos clínicamente negativos, siendo las supraomohioideas y las laterales las más numerosas. Aproximadamente el 30 % de los especímenes quirúrgicos provenientes de procedimientos electivos presentaban metástasis microscópicas. Más de la mitad de los enfermos se sometieron a tratamientos adyuvantes (8,56,59,68-72).

Las principales complicaciones fueron las infecciones, hemorragias, necrosis de los colgajos y el edema facial. La mortalidad operatoria se ubicó por debajo del 6 % y la sobrevida por encima del 50 %. Coinciden en no evidenciar diferencias en las recaídas, la morbilidad y mortalidad entre los distintos tipos de linfadenectomías. Reconocieron la presencia de ganglios metastásicos como el principal factor pronóstico para la aparición de recidivas cervicales y de disminución en la sobrevida. El sexo femenino, la radioterapia previa, los procedimientos bilaterales, el estado nutricional y las enfermedades concomitantes son identificados como factores pronósticos en la aparición de complicaciones o recaídas regionales. Las disecciones cervicales selectivas serían recomendadas porque ofrecen una apropiada evaluación de la enfermedad metastásica oculta en cuello (8,56,59,68-72).

El abordaje para la extirpación de los ganglios linfáticos posterolaterales del cuello, fue descrito por Rochlin en 1962. Brito y col. (73), lo aplicaron en Venezuela en nueve pacientes con neoplasias principalmente de piel de cuero cabelludo. Confeccionaron una incisión de dirección vertical y oblicua que añade la lesión primaria ubicada en la región posterior y se extiende hasta el borde anterosuperior del trapecio (Figura 4g).

La enseñanza del procedimiento en el nuevo milenio

Desde principios del nuevo milenio, dos consensos nacionales con la participación de varios especialistas, dos artículos de revisión escritos por Oscar Rodríguez Griman y tres libros digitales elaborados por Esteban Garriga García y Edgar Brito, han desarrollado, ilustrado

y divulgado las disecciones de cuello, además de definir sus indicaciones actuales (24,74-78).

Los libros digitales llenan una necesidad de formación en el campo de la cirugía oncológica de cabeza y cuello para las futuras generaciones de médicos y cirujanos. Un enfoque práctico, novedoso e ilustrado con amplia divulgación de todos los temas relativos con la oncología cervicofacial, incluidas las linfadenectomías cervicales. Un gran esfuerzo realizado por galenos venezolanos para la literatura nacional e internacional (75,76).

La primera publicación, el primer consenso y el último libro (2014) están dedicados a la comprensión y manejo del cáncer de tiroides, así como la ilustración de los procedimientos. La disección del compartimiento central y la disección cervical lateral del tipo selectiva de los niveles ganglionares II al V, están recomendadas de manera terapéutica en la presencia de adenopatías palpables, ecsonográficamente evidentes o identificadas durante el acto quirúrgico. El nivel ganglionar I y estructuras como el músculo esternocleidomastoideo, la vena yugular interna, y el nervio espinal no son incluidos en el procedimiento a menos que estén comprometidos. La disección cervical lateral electiva no está recomendada (74,76,77).

El siguiente escrito titulado como “Disección de cuello. Evolución histórica” represento el trabajo de incorporación de Oscar Rodríguez Griman para ocupar el sillón XX de la Academia Nacional de Medicina en el 2005. Describió el desarrollo del procedimiento con sus progresos en el tiempo. Las dificultades superadas, los avances y las indicaciones según cada una de las técnicas hasta llegar a las linfadenectomías selectivas y el ganglio centinela. De acuerdo al juicio crítico al trabajo relatado por José Ravelo Celis constituye un valioso aporte a la literatura nacional sobre la cirugía del cáncer de cuello (24,31).

En el último consenso relativo a las neoplasias laríngeas, el manejo del cuello dependerá de la etapa ganglionar inicial del paciente. Se sugieren diversas modalidades de linfadenectomía de acuerdo al estado clínico. La bilateralidad dependerá de la localización del tumor primario. De acuerdo a los hallazgos patológicos estará indicado el tratamiento adyuvante (78). Otras publicaciones continuaron con las sugerencias

e indicaciones descritas (10,79).

Con la evolución a procedimientos selectivos, algunas incisiones históricas o tradicionales eran innecesarias y otras fueron reevaluadas. De acuerdo al tipo de disección, Garriga García y Brito recomiendan en sus atlas fotográficos, el “palo de hockey”, la única transversa, la de Schobinger y la del mismo Garriga Michelena (56).

Ganglio centinela

El ganglio centinela representa el primer escalón de la cuenca ganglionar que recibe las células metastásicas provenientes del tumor primario (80). Gould y col., acuñó el término producto de sus investigaciones en cáncer de parótida (81). Numerosos estudios de neoplasias en varias regiones corporales han demostrado su utilidad como guía para determinar la necesidad de realizar la linfadenectomía (6,80). Rodríguez y col. (82), en el Hospital Oncológico Padre Machado reportaron su experiencia en tres pacientes con cáncer de cavidad oral y nasal, reconociéndolo como una alternativa terapéutica, requiriendo la necesidad de protocolos de seguridad que lo validen. Según Oscar Rodríguez Griman debe considerarse en etapa experimental para las lesiones en cabeza y cuello (24).

Experiencia multiinstitucional

En las Consultas de Tumores de Cabeza y Cuello de la Cátedra Servicio de Otorrinolaringología del Hospital Universitario de Caracas, del Hospital Pérez de León 2 y del Hospital Ortopédico Infantil, instituciones donde labora el autor, se han realizado 110 disecciones de cuello en 95 pacientes con neoplasias malignas cervicofaciales evaluados desde el 2007 hasta el 2016. Ochenta unilaterales y quince bilaterales. Varios artículos han sido publicados en distintos periodos de tiempo resaltando el valor de las metástasis ganglionares como factor pronóstico, la seguridad del procedimiento para la evaluación del cuello y algunas innovaciones propias en el desarrollo de la experiencia (8,10,23,59,79,83).

Algunas diferencias epidemiológicas e histológicas caracterizadas por las localizaciones de las lesiones primarias que fueron evaluadas, se

constatan entre la primera institución hospitalaria y las dos últimas. El sexo masculino, la edad media en 58 años, el tipo histológico escamoso, y los tumores de laringe, cavidad oral, conducto auditivo externo y parótida fueron los más frecuentes en el servicio de otorrinolaringología. La población femenina, la edad media en 49 años, los carcinomas papilares y otras lesiones malignas de tiroides fueron los más comunes en los otros dos centros hospitalarios.

En el Hospital Universitario se aplicaron tanto procedimientos radicales como radicales modificados y finalmente selectivos, de acuerdo al desarrollo de la experiencia en la técnica, al estado ganglionar o a los hallazgos intraoperatorios. Las disecciones radicales y radicales modificadas representaron el 71,5 %, el resto fueron selectivas. Estas últimas se iniciaron en el año 2007. Dos tercios fueron supraomohioideas, las demás laterales. La mitad de las intervenciones ejecutadas en el Hospital Pérez de León 2 y Hospital Ortopédico Infantil fueron selectivas. Tres cuartos laterales y el resto supraomohioideos.

A partir del año 2013, el deterioro progresivo del Hospital Universitario de Caracas, la escasez de insumos, la migración de especialistas, la ausencia de turnos quirúrgicos electivos y la obligada referencia de pacientes a otros centros, ocasionó una reducción progresiva del número de linfadenectomías en el citado nosocomio (8,79).

Durante la década de los noventa, Peter Baptista en la cátedra servicio de otorrinolaringología del Hospital Universitario de Caracas emplazó las

incisiones en “H”, basadas en los estudios de irrigación cervical de los yugoslavos Vinko Kambic y Antón Sirca (84) (Figura 6a).

En las tres instituciones se caracterizó la incisión de colgajo superior adaptable para tumores de conducto auditivo externo y parótida que incluyo parotidectomías, mastoidectomías y disecciones cervicales radicales y selectivas (83) (Figura 6b).

La ejecución de los trazos dependió de la localización del primario y del tipo de procedimiento. Las incisiones unilaterales más frecuentemente realizadas fueron las de Eckert & Byars, el colgajo superior adaptable, la única transversa y la de Jhon Conley (85). Se ejecutaron elipses de piel en los plastrones adenomegálicos ulcerados que no podían enmarcarse en ningún trazado (Figuras 6c y 6d).

CONCLUSIÓN

La incorporación, reproducción y enseñanza de las disecciones de cuello en Venezuela vino determinado por la formación de varios cirujanos venezolanos en algunos de los principales centros quirúrgicos internacionales. Sus discípulos entrenados en hospitales nacionales continuarían con sus enseñanzas. La evolución de las linfadenectomías cervicales coincidió con los períodos de influencia europea y norteamericana en la cirugía venezolana.

Los postulados de Hayes Martin representaron el punto de referencia para numerosos cirujanos

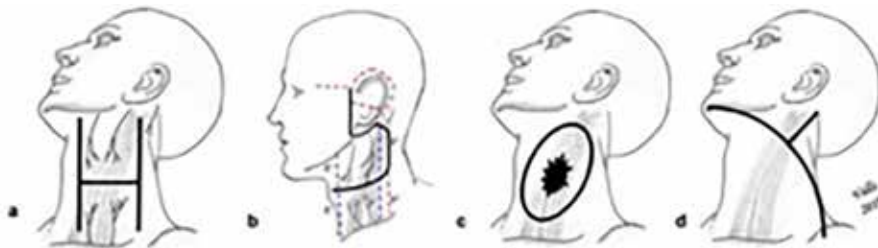


Figura 6. Heridas quirúrgicas para disecciones cervicales aplicadas en las tres instituciones comentadas. a) Kambic & Sirca (84). b) Incisión cervicofacial de colgajo superior adaptable. En letras y líneas interrumpidas azules la distancia de los bordes inferior de la mandíbula y superior de la clavícula a la rama transversal del abordaje. Los trazos interrumpidos rojos representan las extensiones adaptables (83). c) Elipse de Piel. d) Conley (85). Esquema propio del autor (JCVP).

nacionales. La linfadenectomía radical dominaría la literatura nacional hasta mediados de la década del noventa del siglo pasado, progresivamente el procedimiento evolucionó a intervenciones modificadas y selectivas. A pesar del actual deterioro de las instituciones hospitalarias, los cirujanos contemporáneos se esfuerzan en la realización y desarrollo de las disecciones cervicales.

Agradecimientos: A los doctores Oscar Rodríguez Griman (1927- 2016), Edgar Brito y Esteban Garriga García, a Mary Cruz Lema de Valls y Natividad Viñado, y al personal de la biblioteca del Centro Médico de Caracas en San Bernardino por su información y colaboración en el proceso editorial de esta publicación.

REFERENCIAS

- Patel K. Neck Dissection: Past, Present, Future. *Surg Onc Clin N Am.* 2005;14:461-477.
- Rodríguez Griman O. Vaciamiento de cuello. *Bol Soc Ven Cir.* 1971;XXV(117):118-160.
- Conley J, Vonfraenkel P. Historical aspect of head and neck surgery. *Ann Oto Rhinol Laryngol.* 1956;65(3):643-655.
- Plaza F. Historia de la cirugía. *Rev Cen Med Car.* 1978;XVII(59):5-33.
- Garriga García E, Brito E. Avances en oncología: cabeza y cuello. *Rev Cen Med Car.* 2006;51(1-2):28-37.
- Rigual N, Wiseman S. Neck dissection: Current concepts and future directions. *Surg Oncol Clin N Am.* 2004;13:151-166.
- Paleri V, Urbano T, Mehana H, Repanos C, Lancaster J. Management of neck metastases in head and neck cancer. *J Lar & Otol.* 2016;130(S2):S161-169.
- Valls J, Brito E, Trevison L, Palacios N. Disecciones cervicales selectivas en el Hospital Universitario de Caracas. *Vitae Academia Biomédica Digital.* 2018;74 (Abril-Junio).
- Mitchell A, Gandhi A, Scott D, Perros P. Management of thyroid cancer. *J Lar & Oto.* 2016;130(S2):S150-S160.
- Valls J, Alford M, Brito E, Trevison L, Blanco A. Manejo quirúrgico del cáncer de tiroides. *Vitae Academia Biomédica Digital.* 2018;75 (Julio-Septiembre).
- Subramanian S, Chiesa F, Lyubaev V. The evolution of surgery in the management of neck metastases. *Act Otorhin Ital.* 2006;26:309-316.
- Rinaldo J, Ferlito A, Silver C. Early history of neck dissection. *Eur Arch Otorhinolaryngol.* 2008;265:1535-1538.
- Florián M, editor. Bases Anatómicas de la Cirugía de Cabeza y Cuello: antecedentes históricos. Buenos Aires: Editorial Akadia; 2010.p.259-320.
- Ferlito A, Rinaldo A, Robbins T. Neck dissection: Past, present and future? *J Lar & Otol.* 2006;120:87-92.
- Ferlito A, Rinaldo A, Silver C, Shah J, Suarez C. Neck dissection: Then and now. *Auris Nasus Larynx.* 2006;33:365-374.
- Briceño L, Briceño V. Diez galardonados con el Nobel. En: Clemente H, Briceño L, editores. Colección Razetti. Caracas: Editorial Ateproca; 2009;(III):495-510.
- MacFee W. Transverse Incisions for neck dissection. *Ann Surg.* 1960;151(2):279-284.
- Razetti L. La traqueostomía preliminar en la cirugía de los maxilares y de la lengua. Lecciones y notas de cirugía clínica. Caracas: Imprenta Nacional; 1917. p191-195.
- Razetti L. El linfadenoma del cuello. Lecciones y notas de cirugía clínica. Caracas: Imprenta Nacional; 1917.p.93-98.
- Garriga Michelena E. Luis Razetti, cirujano. En: Gómez OL, López JE, editores. Colección Razetti. Caracas: Editorial Ateproca; 2005.p.135-142.
- Ferlito A, Johnson J, Rinaldo A, Pratt L, Fagan J, Weir N. European surgeons were the first to perform neck dissection. *Laryngoscope.* 2007;117:797-802.
- Martín HE, Del Valle B, Ehrlich H. Neck dissection. *Cáncer.* 1951;4:441-449.
- Valls J, Lema MC. Historia de las incisiones cervicofaciales en cirugía oncológica. *Rev Soc Venez Hist Med.* 2018;67(1-2).
- Rodríguez Griman O. Disección de cuello. Evolución histórica. *Gac Méd Caracas.* 2005;113(4):544-551.
- Mc Gurk M. Head and neck cancer and its treatment. *Brit J Oral Max Surg.* 2000;38:209-220.
- Guzman B, Erminy A. Vaciamiento radical de cuello. Proveniente de Memorias del III Congreso Latinoamericano de Otorrinolaringología; Caracas, Venezuela. 1954:1-24:
- Erminy A, Rivero A. El adenocarcinoma papilar de la glándula tiroides. *Bol Soc Ven Cir.* 1950;III(21):169-182.
- Guzmán Blanco B. Sociedad Venezolana de Oncología. [Internet]. Disponible en: http://oncologia.org.ve/site/estructuras/modulo_sencillo.php?id_seccion=265.
- Guzmán Blanco B. Cáncer de laringe. Proveniente de las Memorias del I Congreso Venezolano de Cirugía. Estado Sucre, Venezuela. 1951:448-462.

30. Guzmán Blanco B. Afecciones de las Glándulas Salivares. *Cen Med Car.* 1955;5:19-24.
31. Ravelo J. Juicio crítico al trabajo de incorporación "Diseccción de cuello. Evolución histórica". *Gac Méd Caracas.* 2005;113(4).
32. Moreno L. Alejandro Calvo Lairet. Un hombre útil. *Rev Soc Ven Hist Med.* 2011;60(1-2).
33. Calvo A, Merenfiel R. Algunas consideraciones sobre la cirugía de los tumores de la cabeza y cuello. Proveniente de las Memorias del 1er Congreso Venezolano de Cirugía. Estado Sucre, Venezuela. 1951:442-443.
34. Blanco C, editor. Armando Márquez Reverón. Caracas: Editorial Ateproca; 2010.
35. Márquez Reverón A, Larrazabal L. Nuestra experiencia en el tratamiento quirúrgico del cáncer de la laringe. Presentación de 42 casos. *Acta Ven de ORL.* 1963;VI(6):41-70.
36. Márquez Reverón A. Experiencia personal en 150 tiroidectomías. *Bol Soc Ven Cir.* 1965;19(3):546-570.
37. Márquez Reverón A. Vaciamiento radical bilateral simultáneo del cuello. *Bol Soc Ven Cir.* 1964;18(5):1103-1122.
38. Rodríguez Griman O. Cáncer del tiroides. *Acta Oncol Ven.* 1969;2(2-3):59-70.
39. Esteban Garriga Michelena. [Internet] Disponible en: <http://estebangarrigamichelena.blogspot.com/p/referencias-garriga-michelena-esteban.html>.
40. Garriga Michelena E. Cáncer de la laringe. *Bol Soc Ven Cir.* 1964;18(2):1123-1171.
41. Garriga Michelena E. Tratamiento del cáncer. *Bol Soc Ven Cir.* 1966;20(5):889-899.
42. Montbrun F, Hernández C, Puchi J, Falcon P. El vaciamiento ganglionar del cuello en la cirugía general. *Bol Soc Ven Cir.* 1965;19(3):483-495.
43. González Celis J. Cirugía del cáncer del cuello. Proveniente del Ciclo de conferencias de cáncer. *Soc Ven Cir.* 1953:7-14.
44. Hernández C, Puchi J, Laya R. Valoración de 92 casos de traqueostomía. *Bol Soc Ven Cir.* 1965;19(1):61-77.
45. Hernández C, Blanco P, Plaza J. Tratamiento quirúrgico de los tumores de la glándula parótida. *Bol Soc Ven Cir.* 1966;92(XX):1201-1213.
46. Carrasco J, Luongo J. Tumores de las glándulas salivares submaxilar y sublingual. *Arch Hosp Vargas.* 1975;XVII(1,2):91-110.
47. Aure C, Dellan P, Suere A, Ghayar S. Tumores de la glándula parótida. *Bol Hosp Univ Caracas.* 1979;15:119-123.
48. Teran A. Nuestra experiencia en tumores malignos de cabeza y cuello. *Act Onc Ven.* 1974;VII(1):15-61.
49. Aure C, Mederos N, Rojas E, Alvarez M. Cáncer del tiroides. Estudio analítico. *Bol Hosp Univ Caracas.* 1981;14:64-69.
50. Padron J, Ferrer S. Tumores del antro maxilar. *Rev Ven Onc.* 1989:49-54.
51. De Lima J. Cáncer de la Laringe. *Bol Inst Oncol Luis Razetti.* 1961;IV(6):1166-1174.
52. Teran A. Laringectomía total radical con vaciamiento bilateral del cuello por cáncer de laringe. *Bol Soc Ven Cir.* 1967;21(1):23.
53. Castro I, Pilar M, Bracho N. Carcinoma de laringe. *Bol Hosp Univ Caracas.* 1975;10:75-94.
54. Garriga Michelena E, Rivero A, Peña L. Tiroidectomía total con vaciamiento radical de cuello. *Rev Cent Méd Caracas.* 1954;4:11-13.
55. Eckert Ch, Byars LT. The surgery of papillary carcinoma of the thyroid gland. *Ann Surg.* 1952:83-89.
56. Garriga Garcia E, Brito E. Diseccción de Cuello. Tumores de Cabeza y Cuello. Atlas Fotográfico [Internet]. 2014: 10-94. Disponible en: <http://www.tumoresdecabezaycuelloatlas.blogspot.com-ur1.55>.
57. Ellis M. Surgical techniques following irradiation of the neck. *J Laryng.* 1963;77:872-908.
58. Garriga Michelena E. Nueva incisión en el tratamiento quirúrgico de los tumores de la cabeza y el cuello. *Bol Soc Ven Cir.* 1960;14:210-237.
59. Valls JC. Experiencia en disecciones de cuello. *Rev Fac Med.* 2018;41(1).
60. Marquez A. El uso de un gran colgajo anterior o incisión de Schobinger. *Acta Onc Ven.* 1969;II:81-84.
61. Suárez O. El problema de las metástasis linfáticas y alejadas del cáncer de laringe e hipofaringe. *Rev Otorrinolaringol.* 1963;23:83-89.
62. Afzali P, Benson B. Management of the neck in oral carcinoma. *Oral Maxilofacial Surg Clin N Am.* 2019;31:69-84.
63. Lindberg R. Distribution of cervical lymph nodes metastasis. *Cancer.* 1972;29:1446-1449.
64. Robbins K. Adding clarity to the historical evolution of the nek dissection. *Head & Neck.* 2019:1-9.
65. Jesse R, Ballantyne AJ, Larson D. Radical or modified neck dissection. *Am J Surg.* 1978;136:516-519.
66. Robbins KT, Shaha AR, et al. Consensus statement on the classification and terminology of neck dissection. *Arch Otol Head Neck Surg.* 2008;134:536-538.
67. Shah J, Patel S. Ganglios linfáticos cervicales. Cirugía y oncología de cabeza y cuello. 3ª edición. St. Louis: Mosby; 2003:353-394.
68. Mata JF, Mastrodomenico P, Evaristo L, Apuzzo G. Disecciones radicales de cuello. *Rev Ven Oncol.* 1999:105-115.
69. Pacheco C, Lugo J, Garriga E, Reyes A, Peña J, Ramírez N. Disecciones del cuello en el Hospital Oncológico

EVOLUCIÓN DE LAS DISECCIONES DE CUELLO

- “Padre Machado”. *Rev Ven Oncol.* 2000;12(1):29-40.
70. Cedeño S, Altimari R, Gomez S, Rodríguez D. Estudio de las metástasis ganglionares ocultas en carcinoma epidermoide de laringe. *Rev Ven Oncol.* 2003;15(2):81-86.
71. Liuzzi J, Estanca N, Nuñez C, Pacheco C, Gardie J. Factores pronósticos en el carcinoma escamoso de cavidad oral. *Rev Ven Oncol.* 2007;19(2).
72. Siso R. Cáncer escamoso de la piel de cabeza y cuello. Manejo del cuello. *Rev Venez Oncol.* 2013;25(4):268-271.
73. Brito E, Pacheco C, Garriga E, Lugo J. Disección posterolateral del cuello. *Rev Ven Oncol.* 1998;10(1):18-28.
74. Rodríguez-Griman O. Cáncer del tiroides. *Gac Méd Caracas.* 2001;109(4):468-487.
75. Garriga Garcia E, Brito E. Tumores de cabeza y cuello. Un enfoque práctico. [Internet] Disponible en: https://www.academia.edu/36496236/Tumores_de_Cabeza_y_Cuello_Tumores_de_Cabeza_y_Cuello.
76. Garriga Garcia E, Brito E. Cirugía de la Tiroides. Un enfoque practico. [Internet]. 2014. Disponible en: <http://cirugiadelatiroides.blogspot.com/2014/06/cirugia-de-la-tiroides-un-enfoque.html>
77. Colina J, Pérez A, Mata J, Lugo J, García F, Altimari R, et al. Reunión de consenso en cáncer diferenciado del tiroides. *Rev Ven Oncol.* 2005;17(4):229-240.
78. Mata J, Agudo E, Canela C, Colina J, Manso A, Rodríguez A, et al. Consenso Nacional sobre Cáncer de Laringe. Diagnóstico y tratamiento. *Rev Venez Oncol.* 2012;24(1):64-95.
79. Valls J C. Experiencia en laringectomías totales en el Hospital Universitario de Caracas. *Vitae Academia Biomédica Digital.* 2016;67 (Julio-Sept).
80. El-Sayed I. Sentinel lymph node biopsy in head and neck cancer. *Oto Clin N Ame.* 2005;38.
81. Gould E, Winship T, Philbin P, Hyland H. Observations on a “Sentinel node” in cancer of the parotid. *Cancer.* 1960:77-78.
82. Rodriguez A, Mijares A, Liussi F, Lalsie R, Ciubataru G, Medina S, et al. Ganglio centinela en cáncer epidermoide de cavidad nasal y oral. *Rev Ven Oncol.* 2005;17(2):89-93.
83. Valls JC. Incisión cervicofacial de colgajo superior adaptable. *Vitae Academia Biomédica Digital.* 2017;72.
84. Kambic V, Sirca A. H incisión-method of choice for radical neck dissection. *J Lar & Otol.* 1977;91:383-390.
85. Babcock W, Conley J. Neck Incision in Block Dissection. *Arch Otolaryng.* 1966;84:554-557.