Reporte de caso

Rosácea ocular con adelgazamiento corneal en paciente masculino de 19 años. Reporte de caso.

Ramírez S. Andrea P[1,2], Guerrero B. María V[1,3], Delgado A. Deivis J[4,5]

RESUMEN

La rosácea ocular es una enfermedad inflamatoria crónica que puede afectar el margen palpebral, la conjuntiva y la córnea. Su diagnóstico es clínico y puede ser difícil de establecer cuando las manifestaciones cutáneas son leves o están ausentes. Se presenta el caso de un paciente masculino de 19 años con antecedente de rosácea cutánea que acudió a consulta por ardor ocular, sensación de cuerpo extraño y disminución de la agudeza visual. El examen oftalmológico evidenció blefaritis anterior bilateral, disfunción de glándulas tarsales, xeroftalmia, hiperemia conjuntival y vascularización corneal superficial con adelgazamiento estromal periférico, asociado a síndrome de ojo seco. El tratamiento incluyó higiene palpebral, lubricación ocular, fluorometolona tópica y doxiciclina oral, con mejoría clínica progresiva. La rosácea ocular representa un desafío diagnóstico debido a su presentación variable. El reconocimiento temprano de signos inflamatorios del margen palpebral y del compromiso corneal es esencial para prevenir secuelas visuales.

Palabras clave: Blefaritis; Córnea; Glándulas Tarsales; Rosácea; Síndrome del Ojo Seco.

ACTA CIENTIFICA ESTUDIANTIL

Andrea Paola Ramirez Sanchez (1,2)
ORCID: 0009-0006-8384-9801

Maria Veronica Guerrero Barrios (1,3)
ORCID: 0009-0009-5282-0055

Dr. Deivis José Delgado Alvares (4,5)
ORCID: 0009-0006-0297-3326

1. Estudiante de Medicina. Facultad de Medicina, Universidad de los Andes, Extensión San Cristóbal, Venezuela

2. Asociación Científica Universitaria de Estudiantes de Medicina de la ULA Táchira

3. Lcda. en Enfermería, de la Universidad Nacional Experimental Rómulo Gallegos (UNERG)

4. Médico cirujano. Universidad de los Andes

5. Oftalmólogo. Fellowship de alta especialidad en córnea y cirugía refractiva. Universidad autónoma de México

Editor: Lourdes Delgado
ORCID: 0000-0003-0910-5434

Fecha de recepción: 13/09/25
Fecha de aceptación: 10/09/26

Para citar este artículo:

Ramírez S. Andrea P, Guerrero B. María V, Delgado A. Deivis J. Rosácea ocular con adelgazamiento corneal en paciente masculino de 19 años. Reporte de caso. Acta Cient Estud. 2026; 18(2):e5

ISSN 2542-3428

Introducción

La rosácea ocular es una manifestación inflamatoria crónica asociada a la rosácea, que compromete principalmente el margen palpebral, la conjuntiva y la córnea. Puede presentarse de forma aislada o coexistir con la afectación cutánea, lo que dificulta su diagnóstico temprano [1].

El mecanismo fisiopatológico se relaciona con la disfunción de la inmunidad innata, alteraciones vasculares y respuesta inflamatoria crónica a nivel de las glándulas tarsales, favoreciendo el desarrollo de blefaritis persistente y síndrome del ojo seco [2]. Epidemiológicamente, la rosácea ocular se observa con mayor frecuencia en adultos entre la cuarta y quinta década de la vida [3], por lo que su presentación en pacientes jóvenes representa un hallazgo clínico de interés. El compromiso corneal, caracterizado por vascularización superficial y adelgazamiento estromal, constituye una de las manifestaciones de mayor relevancia pronóstica, como es mencionado en la **tabla 1,** características mayores y menores de la rosácea. De las recomendaciones del panel global ROSCO.

El presente caso es relevante porque describe rosácea ocular con compromiso corneal en un paciente masculino de 19 años, lo que constituye una presentación poco frecuente y resalta la importancia del diagnóstico temprano.

Presentación del caso

Se trata de un paciente masculino de 19 años de edad, de ocupación no referida, con fototipo cutáneo no especificado, quien acudió a consulta oftalmológica por presentar ardor ocular, sensación de cuerpo extraño y disminución de la agudeza visual como motivo principal de consulta. El tiempo de evolución de la enfermedad actual fue de varias semanas, con antecedentes de lesiones cutáneas de tipo eritematoso, papular y pustular en región facial **[Figura 1 y 2]**.

El paciente refirió que inicialmente aparecieron las manifestaciones dermatológicas, seguidas posteriormente por la sintomatología ocular, sin observarse inicio simultáneo de ambas presentaciones.

Tabla 1. Características diagnósticas, características mayores y menores de la rosácea. De las recomendaciones del panel global ROSCO

Catacterísticas diagnósticas	Características mayores	Características menores
Eritema centrofacial persistente asociado con intensificación periódica por posibles factores desencadenantes	Eritema centrofacial transitorio /enrojecimiento	Sensación de ardor en la piel
Cambios fimatosos	Pápulas y pústulas inflamatorias	Sensación de escozor en la piel
	Telangiectasias	Edema
	Telangiectasia del borde palpebral Blefaritis Queratitis/conjuntivitis/ escleroqueratitis	Sensación de sequedad en la piel

Fuente: Consenso sobre la Rosácea (ROSCO) (2017)

Figura 1. Bordes engrosados, irregulares (flecha roja) con telangiectasias (flecha azul) e hiperqueratinización de las conductos glandulares (flecha verde)

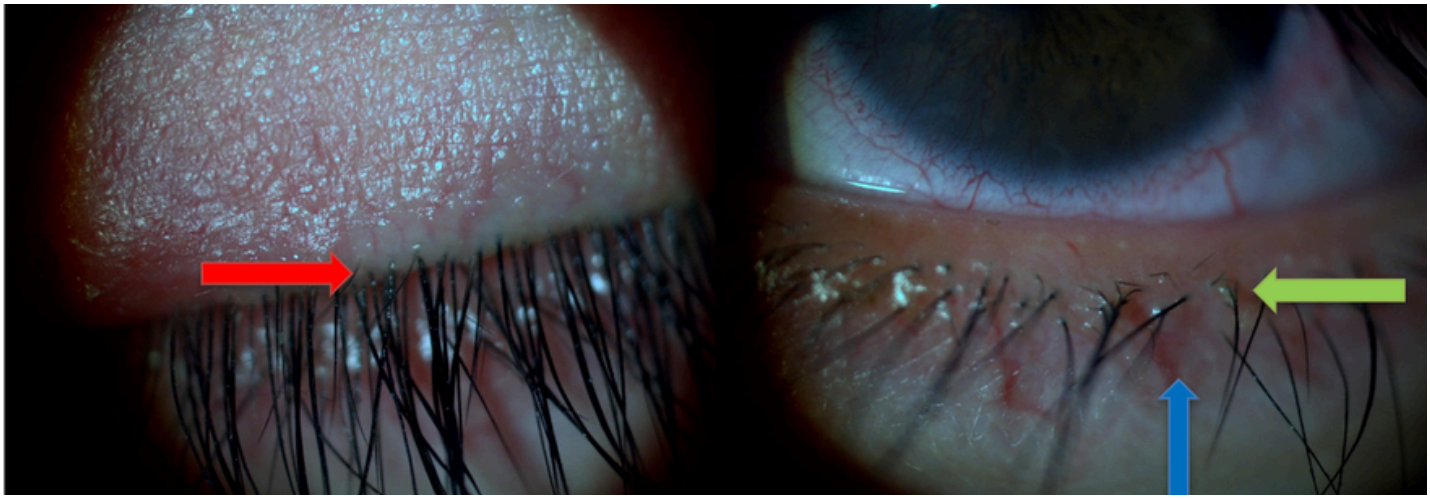

Figura 2. Conjuntiva hiperémica con vasodilatación (flecha roja), nódulo pequeño (flecha azul) y vascularización superficial corneal (flecha verde)

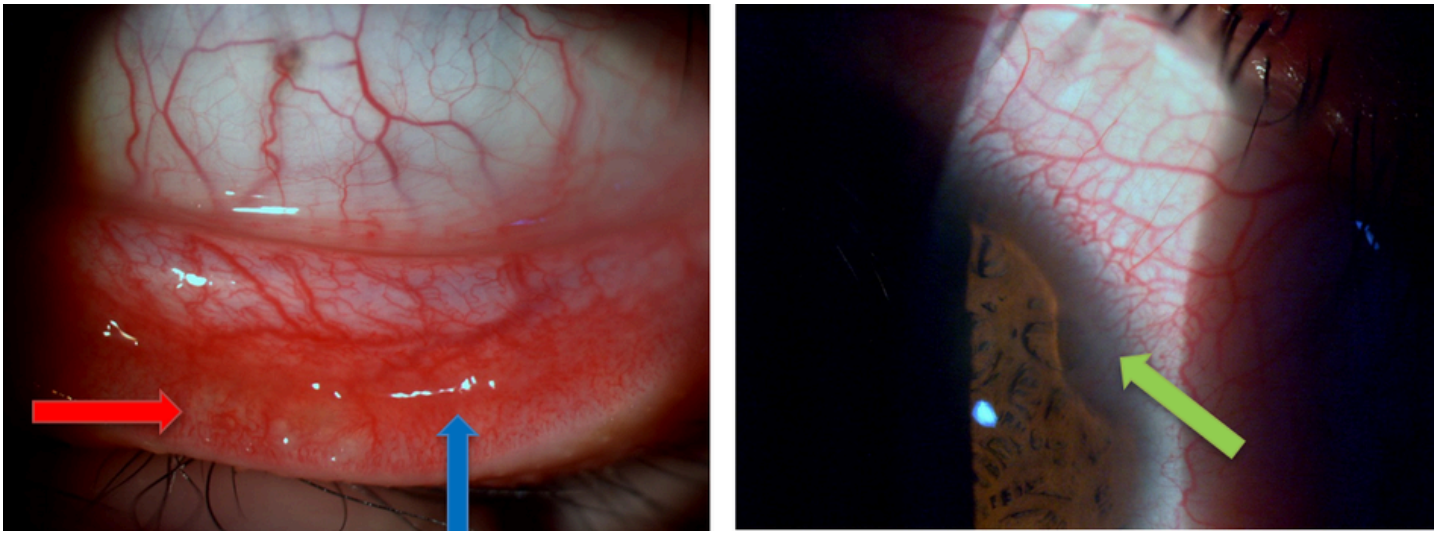

Las manifestaciones oculares fueron bilaterales e incluyeron ardor ocular persistente, xeroftalmia y molestia asociada a sensación de cuerpo extraño. Al examen oftalmológico se identificó blefaritis anterior bilateral asociada a disfunción de las glándulas tarsales, telangiectasias en el borde palpebral y compromiso inflamatorio crónico del margen palpebral **[Figura 2]**. Así mismo, al examen de aguda visual los resultados fueron OD 20/80 y OI 20/100.

El paciente tenía antecedente de rosácea cutánea diagnosticada previamente en fecha no precisada, con tratamiento dermatológico indicado basado en higiene cutánea y terapia antibiótica oral, refiriendo adherencia parcial al tratamiento.

El diagnóstico de rosácea ocular se estableció de manera clínica durante la evaluación oftalmológica, considerando los hallazgos de blefaritis crónica, disfunción de glándulas tarsales y compromiso corneal superficial **[Figuras 3 y 4]**.

Figura 3. Adelgazamiento corneal

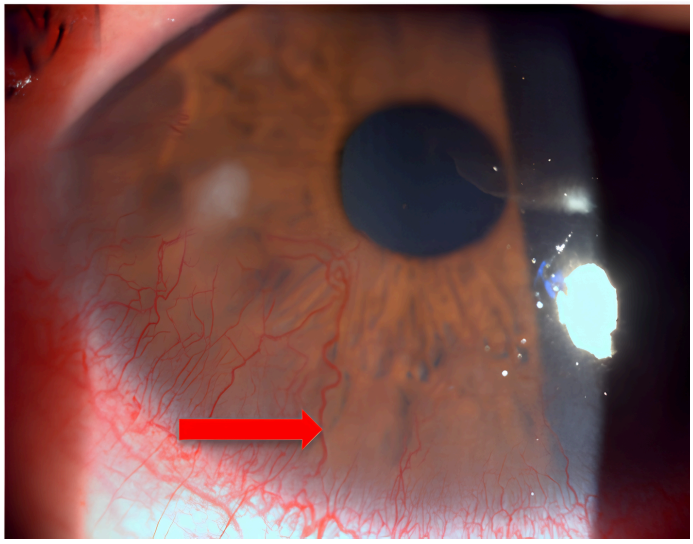

Figura 4. Queratitis punteada

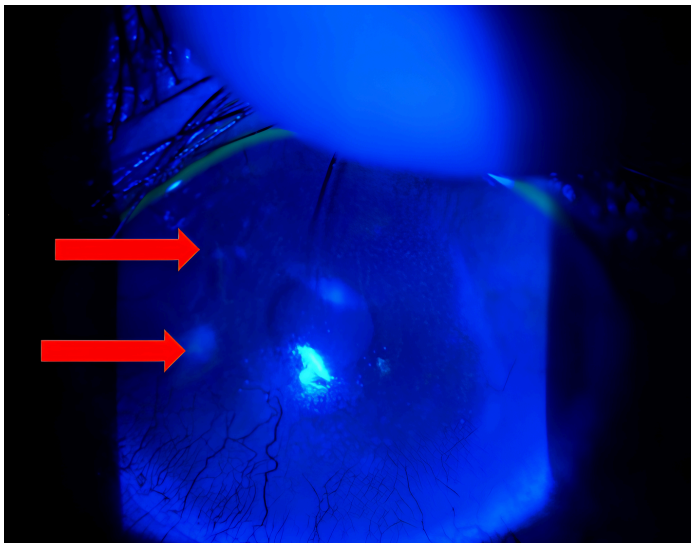

Los diagnósticos diferenciales considerados incluyeron blefaritis crónica no rosácea, conjuntivitis alérgica y dermatitis seborreica.

El esquema de tratamiento consistió en higiene palpebral diaria, lagrimas artificiales (Systane®) cada 6 horas, fluorometolona tópica por 2 semanas, doxiciclina oral 100 mg cada 12 horas durante 4 semanas, posteriormente 50 mg diarios según evolución clínica, Obrydex® tópico según esquema corto antiinflamatorio. Se recomendó seguimiento clínico periódico para evaluar la evolución de la superficie ocular y el control del proceso inflamatorio.

En la evaluación de resultados, el paciente refirió disminución progresiva de la sensación de ardor y del cuerpo extraño, así como mejoría subjetiva de la agudeza visual en el transcurso de las semanas posteriores al inicio del tratamiento.

El examen especializado evidenció reducción de la hiperemia palpebral y conjuntival, así como estabilización del compromiso corneal.

El seguimiento se realizó de forma ambulatoria, enfatizando la adherencia terapéutica y la educación sobre cuidados palpebrales. Se estableció que la rosácea ocular requiere tratamiento de mantenimiento a largo plazo debido a su naturaleza crónica y a la posibilidad de recurrencia sintomática.

Discusión

La rosácea ocular constituye una entidad inflamatoria crónica de difícil diagnóstico debido a su presentación clínica heterogénea y a la posible ausencia de manifestaciones cutáneas evidentes. Esta condición puede comprometer estructuras del segmento anterior, incluyendo el margen palpebral, la conjuntiva y la córnea, generando morbilidad visual significativa si no se identifica y trata oportunamente [1].

La fisiopatología de la rosácea ocular se relaciona con la disfunción inmunitaria innata, alteraciones vasculares y procesos inflamatorios crónicos que afectan las glándulas tarsales y la superficie ocular. La sobreexpresión de mediadores inflamatorios y la activación de células inmunes como neutrófilos, linfocitos T y mastocitos contribuyen a la perpetuación del daño tisular, favoreciendo la aparición de blefaritis anterior, síndrome del ojo seco y cambios corneales progresivos [2]
Desde el punto de vista epidemiológico, la rosácea se diagnostica con mayor frecuencia en adultos entre la cuarta y quinta década de la vida; sin embargo, el presente caso resulta relevante debido a la presentación en un paciente masculino de 19 años, grupo etario en el que la rosácea ocular es poco frecuente y puede pasar desapercibida clínicamente [3].

El compromiso corneal representa una de las manifestaciones más graves de la rosácea ocular. La vascularización superficial y el adelgazamiento estromal observados en el paciente constituyen hallazgos asociados a inflamación crónica de la superficie ocular, los cuales pueden progresar hacia cicatrización corneal, ulceración o incluso perforación en casos severos [4].

El diagnóstico de rosácea ocular es fundamentalmente clínico y requiere un alto índice de sospecha. La ausencia de pruebas de laboratorio específicas resalta la importancia de la evaluación oftalmológica detallada, especialmente en pacientes con blefaritis crónica refractaria o síndrome del ojo seco persistente. En el presente caso, la coexistencia de blefaritis anterior, disfunción de glándulas tarsales y alteraciones corneales permitió establecer el diagnóstico diferencial con otras entidades como dermatitis seborreica, conjuntivitis alérgica y demodicosis [5].

El tratamiento de la rosácea ocular debe ser individualizado y generalmente requiere un enfoque escalonado que incluya medidas higiénicas palpebrales, lubricación ocular y terapia antiinflamatoria tópica o sistémica. La doxiciclina oral se ha utilizado ampliamente por su efecto antiinflamatorio sobre la función de las glándulas tarsales y la modulación de la respuesta inmune local [6].

La naturaleza crónica y recurrente de la rosácea ocular exige estrategias de mantenimiento a largo plazo, así como educación al paciente sobre la adherencia terapéutica y la identificación de factores desencadenantes ambientales y dietéticos.

Conclusiones

La rosácea ocular es una enfermedad inflamatoria crónica que puede comprometer la superficie ocular y generar secuelas visuales significativas si no se diagnostica de manera temprana.

La presentación clínica variable y la posible ausencia de manifestaciones cutáneas dificultan su reconocimiento.

El presente caso destaca la importancia de considerar la rosácea ocular en pacientes jóvenes con blefaritis crónica, xeroftalmia y compromiso corneal inflamatorio. La evaluación multidisciplinaria y el tratamiento antiinflamatorio oportuno son fundamentales para controlar la progresión de la enfermedad y mejorar la calidad de vida del paciente.

Finalmente, el seguimiento clínico a largo plazo es esencial debido al carácter recidivante de la rosácea ocular y al riesgo de complicaciones corneales.

Consideraciones éticas

El estudio se realizó respetando los principios éticos de la investigación biomédica establecidos en la Declaración de Helsinki. Se obtuvo consentimiento informado por escrito del paciente para la publicación del caso clínico y el uso de imágenes con fines académicos y científicos. Se garantizó la confidencialidad de los datos personales y se omitió cualquier información que permitiera la identificación del paciente.

Conflicto de interés

El autor declara que no existen conflictos de interés de carácter financiero, académico o personal que puedan haber influido en la elaboración o publicación de este reporte de caso.

Referencias

1. Lucero Saá F, Cremona F, Chiaradia P. Association Between Skin Findings and Ocular Signs in Rosacea. Turk J Ophthalmol. 2021 Dec 28;51(6):338-343. doi: 10.4274/tjo.galenos.2021.05031. PMID: 34963260; PMCID: PMC8715657.
2. Zierl S, Hildebrand A, Guertler A, Jansen T, Ständer S, Homey B, et al. Clinical clues to identify patients with ocular rosacea: a Germany-wide epidemiologic analysis. Int J Dermatol. 2022;61(7):880-5. doi: 10.1111/ijd.16235.

3. Tavassoli S, Wong N, Chan E. Ocular manifestations of rosacea: a clinical review. Clin Exp Ophthalmol. 2021;49(2):104-17. doi: 10.1111/ceo.13900.
4. Redd TK, Seitzman GD. Ocular rosacea. Curr Opin Ophthalmol. 2020;31(6):503-7. doi: 10.1097/ICU.0000000000000706.
5. Andreas M, Fabczak-Kubicka A, Schwartz RA. Ocular rosacea: an under-recognized entity. Ital J Dermatol Venerol. 2023;158(2):110-6. doi: 10.23736/S2784-8671.23.07484-4
6. Medina Vicent NA, Vega Memije ME, Arenas Guzmán R. Rosácea ocular. Rev Cosmet Dermatol [Internet]. 2024 [citado 2 Mar 2026]. Disponible en: https://www.medigraphic.com/pdfs/cosmetica/dcm-2024/dcm243k.pdf.