Artículos Originales
Clin. Med. H.C.C. 2026; 17(1): 3-8.

Adrenalectomía video asistidas mediante abordaje posterior. Lecciones aprendidas en los primeros 10 años

Alejandro José Sánchez[1], Luis Arturo Ayala[2], Luis Henrique Angarita[3], Odoardo León-Ponte4 .

Resumen

La adrenalectomía laparoscópica es el tratamiento de elección para la mayoría de las lesiones suprarrenales. Si bien el abordaje transperitoneal es el más utilizado, la adrenalectomía video asistida mediante abordaje posterior ofrece un abordaje más expedito a la glándula adrenal, evitando la movilización de órganos intraperitoneales. Un menor tiempo operatorio, menor sangrado intraoperatorio, menor tiempo a la tolerancia oral y menor tiempo de internación son algunas de las ventajas que presenta este abordaje. **Materiales y métodos:** Estudio retrospectivo, observacional donde se evalúan una cohorte con los primeros pacientes sometidos a adrenalectomía video asistida mediante abordaje posterior entre enero de 2013 y junio de 2023. En todos los pacientes se registraron datos demográficos, datos quirúrgicos y evolución postoperatoria. Se describe técnica quirúrgica. **Resultados:** Se realizaron 15 adrenalectomías video asistidas mediante abordaje posterior en 15 pacientes. La mediana de edad fue 62.2 años, El tiempo operatorio promedio fue 1,27 horas y el tiempo de hospitalización promedio fue 1,3 días. Solo ocurrió una complicación postoperatoria (hipotonía muscular) que mejoró con fisioterapia. Todos los pacientes con lesiones funcionantes presentaron mejoría clínica y bioquímica. **Conclusiones:** La adrenalectomía video asistida mediante abordaje posterior es una cirugía que presenta excelentes resultados a corto y mediano plazo, brindando los beneficios propios de la cirugía mínimamente invasiva.

Palabras claves: lesiones suprarrenales, adrenalectomía videoasistida, glándula adrenal, abordaje posterior, tiempo operatorio.

Video-assisted adrenalectomy via posterior approach. Lessons learned in the first 10 years

Abstract

Laparoscopic adrenalectomy is the treatment of choice for most adrenal lesions. While the transperitoneal approach is the most commonly used, video-assisted adrenalectomy via a posterior approach offers a more expeditious approach to the adrenal gland, avoiding the mobilization of intraperitoneal organs. Shorter operative time, less intraoperative bleeding, faster time to oral tolerance, and shorter hospital stay are some of the advantages of this approach. **Materials and methods:** A retrospective, observational study was conducted evaluating a cohort of the first patients who underwent video-assisted adrenalectomy via a posterior approach between January 2013 and June 2023. Demographic, surgical, and postoperative data were recorded for all patients. The surgical technique is described. **Results:** Fifteen video-assisted adrenalectomies were performed via a posterior approach in 15 patients. The median age was 62.2 years. The average operative time was 1.27 hours, and the average hospital stay was 1.3 days. Only one postoperative complication occurred (muscle hypotonia), which improved with physical therapy. All patients with functioning lesions showed clinical and biochemical improvement. **Conclusions:** Video-assisted adrenalectomy via a posterior approach is a surgical procedure that offers excellent short- and medium-term results, providing the benefits inherent to minimally invasive surgery.

Key words. Adrenal lesions, video-assisted adrenalectomy, adrenal gland, posterior approach, operative time.

Introducción

Los primeros informes sobre adrenalectomía laparoscópica por vía transperitoneal han sido publicados en el año 1992 por Assalia y Gagner (1). Posteriormente, numerosos estudios demostraron la factibilidad y la seguridad de dicha técnica, lo que llevó a que hoy en día se estableciera como el tratamiento de elección de lesiones adrenales benignas y tumores adrenales de pequeño y mediano tamaño (2). Dentro de los abordajes laparoscópicos, la vía transperitoneal es la utilizada con mayor frecuencia; sin embargo, la adrenalectomía video asistida mediante abordaje posterior descrita por Mercan y colaboradores, (3) en 1995 y popularizada por Walz y colaboradores, (4) ha ganado cada vez más adeptos en todo el mundo a raíz de los excelentes resultados obtenidos. Esta técnica permite un abordaje directo sobre la glándula adrenal a través del retroperitoneo, sin invadir la cavidad peritoneal, lo que impacta positivamente a nivel del tiempo de cirugía, sangrado, dolor y tiempo de hospitalización (5). El objetivo de este trabajo es evaluar resultados a corto y mediano plazo en los primeros pacientes sometidos a una adrenalectomía video asistida mediante abordaje posterior efectuadas en nuestra unidad.

[1]Cirugía general, Cirugía laparoscópica avanzada y cirugía de glándulas endocrinas. Caracas, Venezuela. [2]Cirugía endocrina, Instituto De Cirugía Avanzada, Hospital de Clínicas Caracas, Centro Médico Docente La Trinidad. Venezuela. [3]Coloproctología, Coordinador docente del curso de ampliación en cirugía laparoscópica avanzada, Instituto De Cirugía Avanzada, Hospital de Clínicas Caracas, Centro Médico Docente La Trinidad. Venezuela. [4]Cirugía oncológica y cirugía bariátrica, Instituto De Cirugía Avanzada, Hospital de Clínicas Caracas, Centro Médico Docente La Trinidad. Venezuela.
Correspondencia: Alejandro José Sánchez, ajss2306@gmail.com

Materiales y métodos

Se trata de un estudio retrospectivo para evaluar una cohorte de pacientes sometidos a adrenalectomías video asistidas mediante abordaje posterior desde enero de 2013 hasta junio de 2023 en el Hospital de Clínicas Caracas a cargo del Instituto de Cirugía Avanzada, donde intervinieron 3 cirujanos con experiencia en cirugía de la glándula suprarrenal mediante abordaje laparoscópico anterior, lateral y posterior. Todos los casos fueron evaluados en el preoperatorio mediante una tomografía axial computarizada de abdomen y pelvis con contraste endovenoso y en caso de necesidad se completó la evaluación con una resonancia magnética con gadolinio. Previo a la cirugía, todos los pacientes fueron evaluados mediante perfil bioquímico endocrinológico (cortisol plasmático, cortisol libre urinario, ACTH [adrenocorticotropina], aldosterona sérica, metanefrinas fraccionadas en orina) para determinar la actividad hormonal de las lesiones. Los pacientes con sospecha de feocromocitoma fueron tratados 2 semanas previas a la cirugía con antihipertensivos del grupo de los α-bloqueantes aislados o asociados a β-bloqueantes. Se registraron los siguientes datos: sexo, edad, diagnóstico clínico, localización y tamaño tomográfico de la lesión, tiempo quirúrgico, tasa de conversión a cirugía abierta, tiempo de hospitalización, complicaciones postoperatorias según clasificación de Clavien-Dindo (6) y resultado definitivo de anatomía patológica.

En relación con los aspectos éticos, la investigación se desarrolló de acuerdo con los principios establecidos en la Declaración de Helsinki y todos los procedimientos se realizaron de conformidad con las leyes y directrices institucionales pertinentes y aprobados por el comité de bioética del Hospital de Clínicas Caracas. Se garantizó el anonimato y la confidencialidad de la información proporcionada por las participantes.

Todos los procedimientos fueron realizados con el paciente en decúbito prono (Figura1).



Figura 1. Posición del paciente en decúbito prono.

Se accedió al espacio retroperitoneal a través de una incisión de 1,5 cm por debajo de la décimo segunda (12ª) costilla (Figura 2). Mediante disección digital se creó el espacio retroperitoneal y luego se colocó el trocar principal de 12 mm para la cámara, un trocar accesorio de 5 mm a nivel de línea axilar posterior y un trocar de 12 mm lateral al músculo paraespinoso. Se utilizó una presión de insuflación de más de 20 mmHg de CO_2 durante la mayor parte del procedimiento. Una vez creado el espacio de trabajo, se identificó el polo superior del riñón ipsilateral (Figura 3), que se retrajo caudalmente.

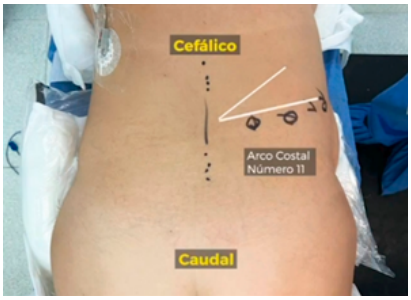

Figura 2. Marcaje de incisiones para acceso del espacio retroperitoneal.



Figura 3. Identificación de vena adrenal.

Se continuó con la disección de la cara posterior y lateral de la glándula adrenal, utilizando energía bipolar y finalmente se completó la disección del polo superior y la cara medial de la glándula (Figura 4). Una vez identificada la vena adrenal, la misma fue "clipada" y seccionada (Figura 5). Finalmente, la pieza fue extraída a través del orificio del trocar principal.

Tratamiento estadístico. Las variables continuas con distribución normal se expresan como su media y desvío estándar (DE), caso contrario se informa mediana y rango (r). Como medida de resumen de variables categóricas se considera el porcentaje (%) y valor absoluto. El *software* utilizado es el JAMOVI 2.3.28 ®.



Figura 4. ***Disección de vena cava.***



Figura 5. ***Sellado y sección de vena adrenal.***

Resultados

En el período evaluado, un total de 15 pacientes fueron sometidos a una adrenalectomía; utilizando el abordaje posterior. Las características demográficas de los pacientes intervenidos se resumen en la Tabla 1.

Tabla 1. ***Distribución de pacientes según sexo y edad***

Sexo	**n**	**%**
Femenino	9	60%
Masculino	6	40%
Edad		
54-59	5	33,3%
60-64	7	46,6%
65-70	3	20%

La indicación de cirugía se debió en 9 casos (60%) a la presencia de una lesión adrenal funcionante: feocromocitoma (n=5), hiperplasia macronodular de glándula suprarrenal (n=4) y 6 casos correspondieron a la presencia de lesiones con características imagenológicas de adenoma.

El tamaño tomográfico promedio de las lesiones resecadas fue de 4,27 cm. El tiempo quirúrgico promedio fue de 1,27 horas, mientras que el tiempo promedio de hospitalización fue de 1,13 días (tabla 2). En ningún caso se requirió conversión a otra vía ni transfusiones sanguíneas. No se presentaron complicaciones intraoperatorias.

Tabla 2. ***Características de la lesión y comportamiento perioperatorio.***

Características	**Media**	**DE**
Tamaño de la lesión	4,27 cm	0,594
Tiempo quirúrgico	1,27 horas	0,458
Tiempo de hospitalización	1,13 horas	0,352

La tasa de complicaciones posoperatorias fue del 6,6% (n=1), presentando a los 10 días postoperatorio aumento de volumen en relación con la herida e hipotonía muscular, situación clínica que presentó franca mejoría con fisioterapia (clasificación Clavien-Dindo, Grado I).

El informe anatomopatológico reportó feocromocitoma en 5 casos (33,3%), adenoma en otros 6 casos (40%) e hiperplasia adrenal en 4 (26,6%). Los 9 pacientes con lesiones metabólicamente activas evolucionaron satisfactoriamente con resolución clínica y bioquímica de su patología.

Discusión

La cirugía mínimamente invasiva se estableció en las últimas dos décadas como el abordaje de elección para el tratamiento de lesiones adrenales benignas. El gran espacio de trabajo y la facilidad para encontrar reparos anatómicos hacen que el abordaje transperitoneal sea el utilizado con mayor frecuencia en nuestro medio (7,8). Sin embargo, la glándula adrenal se encuentra ubicada en el espacio retroperitoneal, oculta por diferentes órganos abdominales (hígado, riñón, páncreas, bazo, colon), lo que obliga a movilizarlos para acceder a la misma. En este contexto aparece el abordaje posterior como una alternativa interesante que permite acceder de manera más directa a la glándula, sin necesidad de movilizar órganos abdominales. Una de las lecciones aprendidas en estos primeros casos fue que el paciente debe ser colocado en posición prona con flexión de la articulación coxofemoral cercana a los 90º, evitando la presión sobre grandes vasos y el colapso de la celda adrenal.

La adrenelectomía video asistida por abordaje posterior requiere de experiencia, destreza quirúrgica y orientación espacial por parte del cirujano, para poder identificar desde una perspectiva poco familiar los reparos anatómicos que se presentan. Resulta útil en este abordaje la identificación del polo renal superior como primer reparo anatómico, ya que permite comenzar a proyectar la ubicación de la glándula adrenal.

En nuestra serie el tiempo quirúrgico promedio fue de 1,27 horas, similar al comunicado por Walz y colaboradores (4), y menor a lo informado en series iniciales de cirugía adrenal vía transperitoneal publicadas en la literatura mundial (9), lo que puede explicarse debido a la amplia experiencia previa en cirugía laparoscópica y retroperitoneoscópica (10,11), aunque también pueda deberse a que el abordaje posterior de la glándula adrenal es más directo, ya que evita la disección de órganos abdominales. Si bien el sexo masculino, la localización del lado derecho de la lesión y la obesidad fueron identificados como predictores de tiempos quirúrgicos prolongados por otros autores (12,13), este aspecto no fue analizado en nuestra experiencia debido al bajo número de pacientes de la muestra.

Tanto el abordaje laparoscópico transabdominal como el retroperitoneal han demostrado ser efectivos en el tratamiento del feocromocitoma. Un punto clave en estos casos es la resección completa de la lesión, evitando así la rotura intraoperatoria de la cápsula tumoral, ya que puede provocar una siembra tumoral en el retroperitoneo que transforme en incurable a esta enfermedad. La intubación endotraqueal, el neumoperitoneo y la manipulación del tumor son algunas de las situaciones que pueden aumentar la liberación de catecolaminas en estos pacientes y desencadenar una crisis hipertensiva (14). En nuestra experiencia, pudimos observar que presiones de insuflación de 20 mmHg en el retroperitoneo fueron bien toleradas por todos los pacientes, incluyendo los cinco pacientes que presentaban diagnóstico preoperatorio de feocromocitoma y en ninguno se desencadenó crisis hipertensiva. La baja tasa de complicaciones comunicadas, la posibilidad de completar la cirugía de manera endoscópica en todos los casos y el no requerimiento de transfusiones de hemoderivados informados en nuestro trabajo, es similar a lo previamente publicado por otros autores (4,6,13,14).

Como única complicación ocurrió la presencia de hipotonía en relación a los músculos alrededor del sitio de abordaje, en

comparación a la mayoría de los estudios, lo cuales informan lesión diafragmática y neumotórax como las complicaciones más frecuentes (4,13,15). Al igual que Walz y colaboradores (4), recomendamos evitar este abordaje en lesiones mayores de 7 cm, ya que un campo quirúrgico limitado puede dificultar la disección de dichas lesiones, aumentando el riesgo de lesionar la cápsula tumoral (16,17,18). La estadía hospitalaria postoperatoria promedio en nuestro trabajo fue de 1,13 días comparable con lo descrito a nivel mundial (19,20).

Comparamos este abordaje posterior con el abordaje transperitoneal, el espacio de trabajo es menor, los movimientos son más limitados y los trocares se ubican más cerca, lo que hace de este abordaje presente un desafío ergonómico para el cirujano.

Conclusiones

La adrenalectomía video asistida mediante abordaje posterior es una cirugía que presenta excelentes resultados a corto y mediano plazo, brindando los beneficios propios de la cirugía mínimamente invasiva.

Conflicto de interés: ninguno que declarar.

Financiamiento: ninguno.

Referencias

1. Assalia A, Gagner M. Laparoscopic adrenalectomy. Br J Surg. 2004;91(10):1259-74. doi: 10.1002/bjs.4738.
2. Zografos GN, Markou A, Ageli C, Kopanakis N, Koutmos S, Kaltsas G, Piaditis G, Papastratis G. Laparoscopic surgery for adrenal tumors. A retrospective analysis. Hormones (Athens). 2006;5(1):52-6. doi: 10.14310/horm.2002.11168.
3. Mercan S, Seven R, Ozarmagan S, Tezelman S. Endoscopic retroperitoneal adrenalectomy. Surgery. 1995 Dec;118(6):1071-5; discussion 1075-6. doi: 10.1016/s0039-6060(05)80116-3.
4. Walz MK, Peitgen K, Walz MV, Hoermann R, Saller B, Giebler RM, *et al*. Posterior retroperitoneoscopic adrenalectomy: Lessons learned within five years. World J Surg [Internet]. 2001;25(6):728-34; doi: 10.1007/s00268-001-0023-6.
5. Chai YJ, Kwon H, Yu HW, Kim S-J, Choi JY, Lee KE, *et al*. Systematic review of surgical approaches for adrenal tumors: Lateral transperitoneal versus posterior retroperitoneal and laparoscopic versus robotic adrenalectomy. Int J Endocrinol 2014;2014:1-11. doi: 10.1155/2014/918346.
6. Dindo D, Demartines N, Clavien P-A. Classification of surgical complications: A new proposal with evaluation in a cohort of 6336 patients and results of a survey. Ann Surg. 2004 Aug;240(2):205-13. doi: 10.1097/01.sla.0000133083.54934.ae.
7. Gagner M, Lacroix A, Bolté E. Laparoscopic adrenalectomy in Cushing's syndrome and pheochromocytoma. N Engl J Med. 1992 Oct 1;327(14):1033. doi: 10.1056/NEJM199210013271417.
8. Cestari A, Naspro R, Rigatti P, Guazzoni G. Laparoscopic adrenalectomy and adrenal-preserving surgery. Curr Opin Urol. 2005 Mar;15(2):69-74. doi: 10.1097/01.mou.0000160618.20989.3f.
9. Meurisse M, Joris J, Hamoir E, Bonnet P, Melon P, Jacquet N. Laparoscopic adrenalectomy in pheochromocytoma and Cushing's syndrome. Reflections about two case reports. Acta Chir Belg. 1994 Nov-Dec;94(6):301-6. PMID: 7846987.
10. Perrier ND, Kennamer DL, Bao R, Jimenez C, Grubbs EG, Lee JE, *et al*. Posterior retroperitoneoscopic adrenalectomy: Preferred technique for removal of benign tumors and isolated metastases. Ann Surg. 2008 Oct;248(4):666-74. doi: 10.1097/SLA.0b013e31818a1d2a.
11. Garber K, Merali K, Melck A. A Canadian centre's experience with prone retroperitoneoscopic adrenalectomy. Can J Surg. 2022 Oct 25;65(5):E727-E732. doi: 10.1503/cjs.013720.
12. Disick GIS, Munver R. Adrenal-preserving minimally invasive surgery: Update on the current status of laparoscopic partial adrenalectomy. Curr Urol Rep. 2008 Jan;9(1):67-72. doi: 10.1007/s11934-008-0013-4.
13. Dickson PV, Jimenez C, Chisholm GB, Kennamer DL, Ng C, Grubbs EG, *et al*. Posterior retroperitoneoscopic adrenalectomy: A contemporary American experience. J Am Coll Surg. 2011 Apr;212(4):659-65; discussion 665-7. doi: 10.1016/j.jamcollsurg.2010.12.023.

14. Barczyński M, Konturek A, Nowak W. Randomized clinical trial of posterior retroperitoneoscopic adrenalectomy versus lateral transperitoneal laparoscopic adrenalectomy with a 5-year follow-up. Ann Surg. 2014 Nov;260(5):740-47; discussion 747-8. doi: 10.1097/SLA.0000000000000982.
15. Shen WT. One hundred two patients with pheochromocytoma treated at a single institution since the introduction of laparoscopic adrenalectomy. Arch Surg. 2010 Sep;145(9):893-7. doi: 10.1001/archsurg.2010.159.
16. Flávio Rocha M, Faramarzi-Roques R, Tauzin-Fin P, Vallee V, Leitao de Vasconcelos PR, Ballanger P. Laparoscopic surgery for pheochromocytoma. Eur Urol. 2004 Feb;45(2):226-32. doi: 10.1016/j.eururo.2003.09.016.
17. Constantinides VA, Christakis I, Touska P, Palazzo FF. Systematic review and meta-analysis of retroperitoneoscopic versus laparoscopic adrenalectomy. Br J Surg. 2012 Dec;99(12):1639-48. doi: 10.1002/bjs.8921.
18. Bonjer HJ, Sorm V, Berends FJ, Kazemier G, Steyerberg EW, de Herder WW, *et al*. Endoscopic retroperitoneal adrenalectomy: Lessons learned from 111 consecutive cases. Ann Surg. 2000 Dec;232(6):796-803. doi: 10.1097/00000658-200012000-00008.
19. Sturgeon C, Kebebew E. Laparoscopic adrenalectomy for malignancy. Surg Clin North Am. 2004 Jun;84(3):755-74. doi: 10.1016/j.suc.2004.02.003.
20. Ogilvie JB, Duh Q-Y. New approaches to the minimally invasive treatment of adrenal lesions. Cancer J. 2005;11(1):64-72. doi: 10.1097/00130404-200501000-00010.