

**Universidad Central de Venezuela
Facultad de Odontología
Posgrado de Endodoncia**



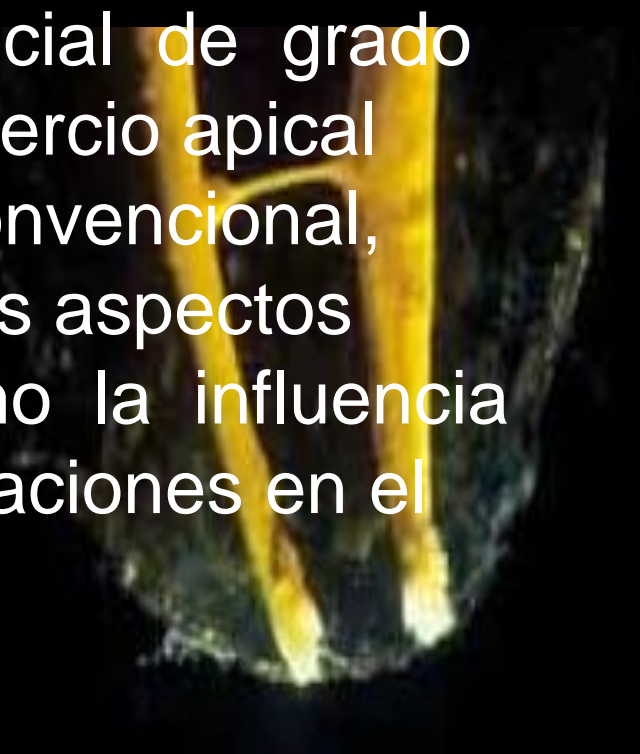
**Manejo clínico del tercio apical
en la terapia endodóncica convencional**

**Trabajo especial de grado presentado por la Od. María T. Bellera O.
ante la ilustre Universidad Central de Venezuela para optar al título de
Especialista en Endodoncia**

Caracas, Mayo 2004

I. INTRODUCCIÓN

El objetivo de este trabajo especial de grado es describir el manejo clínico del tercio apical durante la terapia endodóncica convencional, considerando la importancia de los aspectos biológicos y mecánicos, así como la influencia de nuevos conceptos y consideraciones en el manejo de esta zona.



II. REVISION DE LA LITERATURA

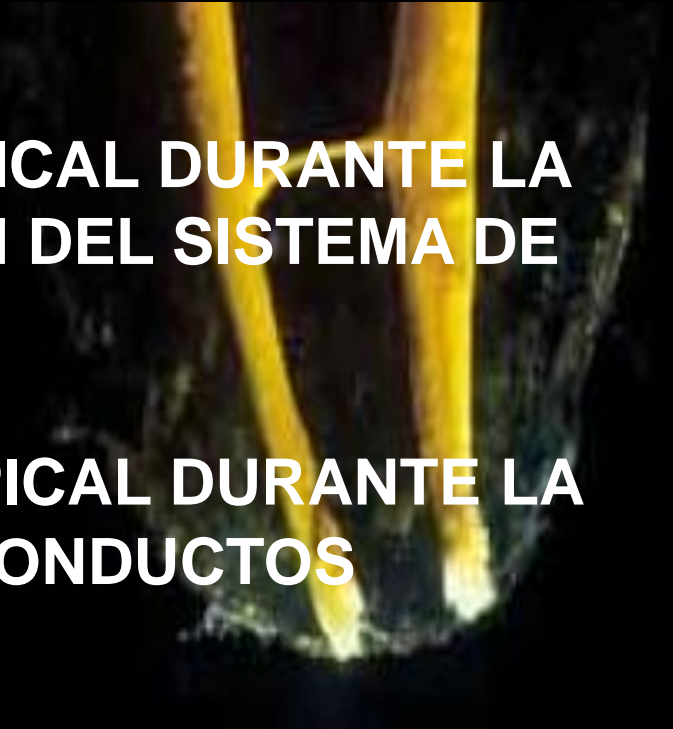1. ASPECTOS HISTOLÓGICOS Y ANATÓMICOS DEL TERCIO APICAL

2. MANEJO CLÍNICO DEL TERCIO APICAL DURANTE LA PREPARACIÓN Y CONFORMACIÓN DEL SISTEMA DE CONDUCTOS RADICULARES

3. MANEJO CLÍNICO DEL TERCIO APICAL DURANTE LA OBTURACIÓN DEL SISTEMA DE CONDUCTOS RADICULARES

III. DISCUSIÓN

IV. CONCLUSIONES



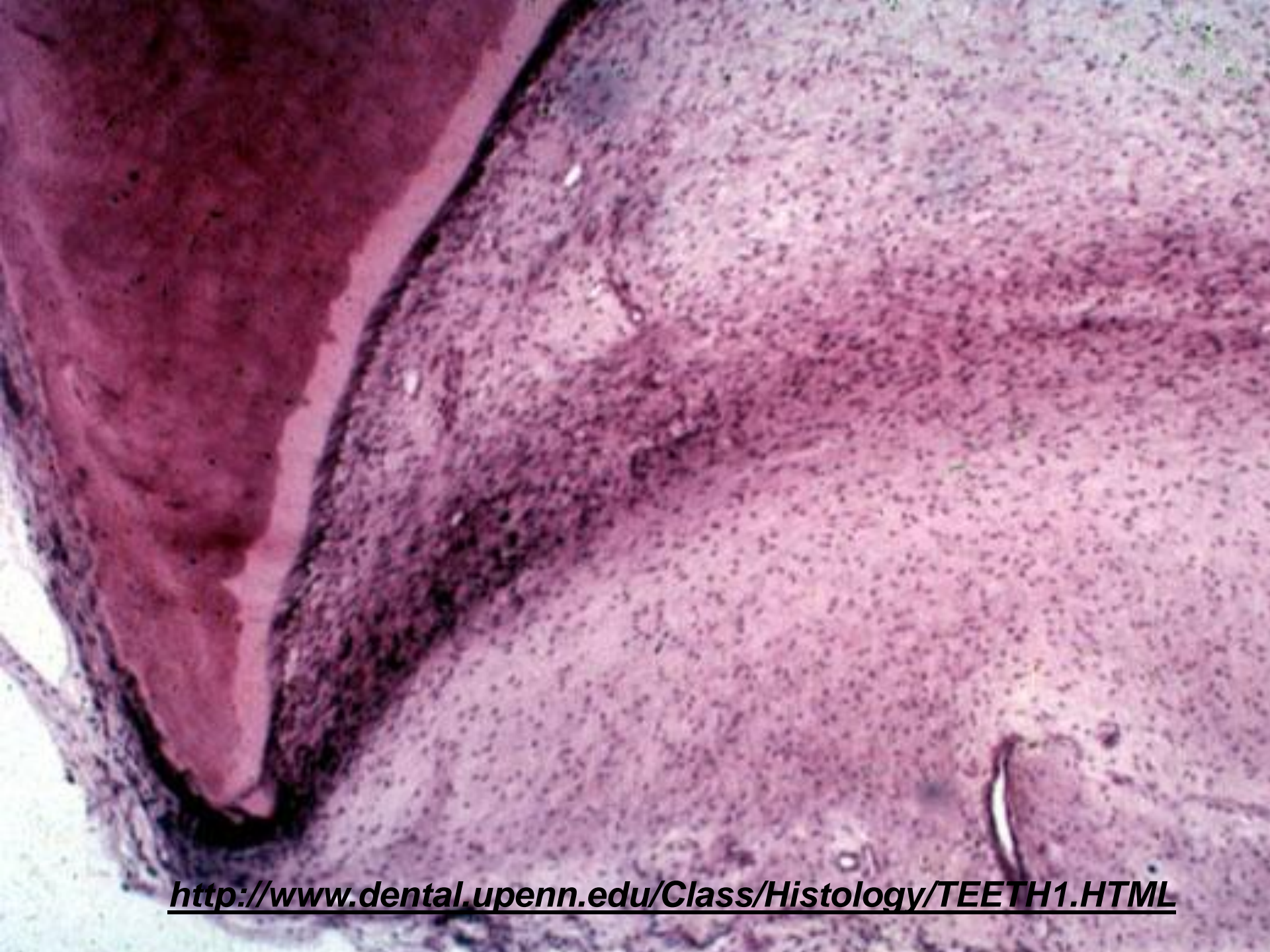1. ASPECTOS HISTOLÓGICOS Y ANATÓMICOS DEL TERCIO APICAL



- ✓1.2.1 Desarrollo y formación de la raíz
- ✓1.2.2 Tejido Pulpar apical
- ✓1.2.3 Dentina apical
- ✓1.2.4 Cemento apical
- ✓1.2.5 Unión Cemento-dentinaria
- ✓1.2.6 Ligamento periodontal apical

- ✓1.3.1 Constricción apical
- ✓1.3.2 Foramen Apical
- ✓1.3.3 Conducto cementario
- ✓1.3.4 Foraminas accesorias
- ✓1.3.5 Ápice anatómico





<http://www.dental.upenn.edu/Class/Histology/TEETH1.HTML>

1.2.1 Tejido pulpar apical

- ✓ Mas fibroso - contiene menos células
- ✓ odontoblastos aparecen como una capa de células planas cuyos cuerpos celulares son menos compactos

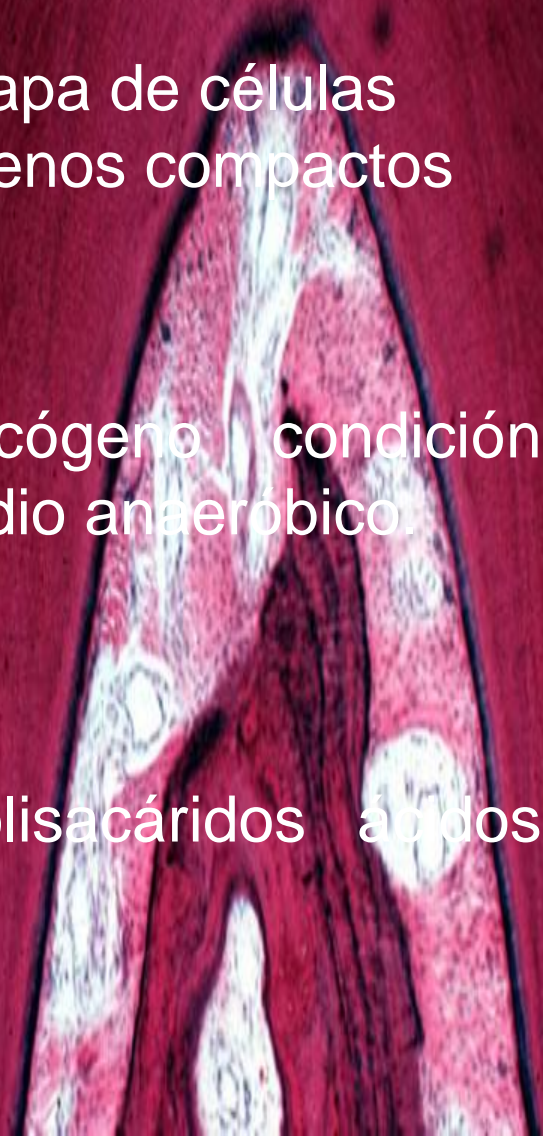Seltzer S, 1979

- ✓ grandes concentraciones de glicógeno (condición compatible con la presencia de un medio anaeróbico)

Russell, 1969

- ✓ altas concentraciones de mucopolisacáridos ácidos sulfatados

Zerani, 1967



1.2.2 Dentina apical

- < Tubular
- Amorfa
- Irregular

Permeabilidad reducida

Descenso en la densidad de los tubulos dentinarios desde alrededor de 8.000/ mm² en la porción radicular.

Pashley et al 1988



1.2.3 Cemento apical

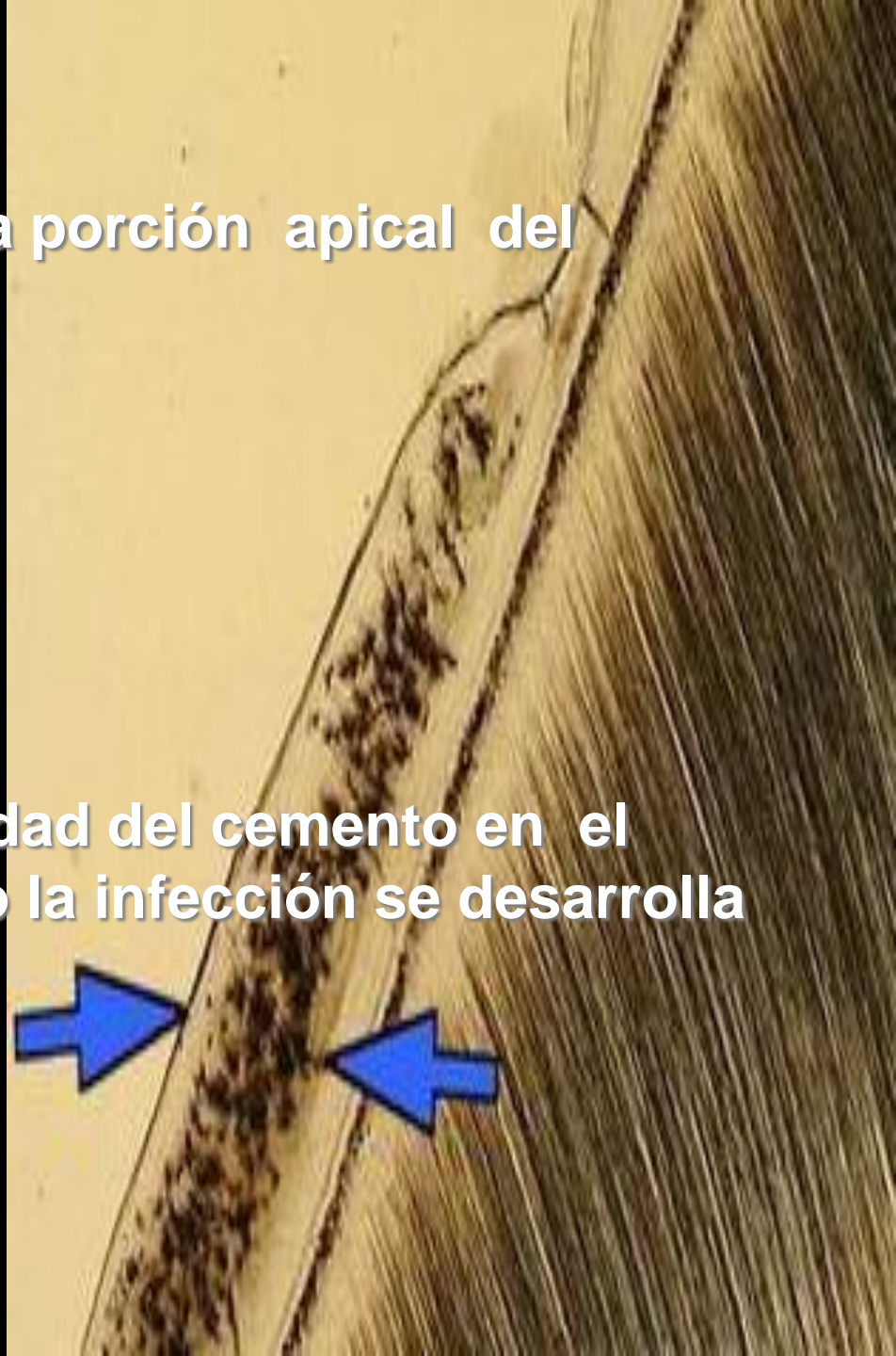
Su aposición es mayor en la porción apical del diente

Predomina cemento celular

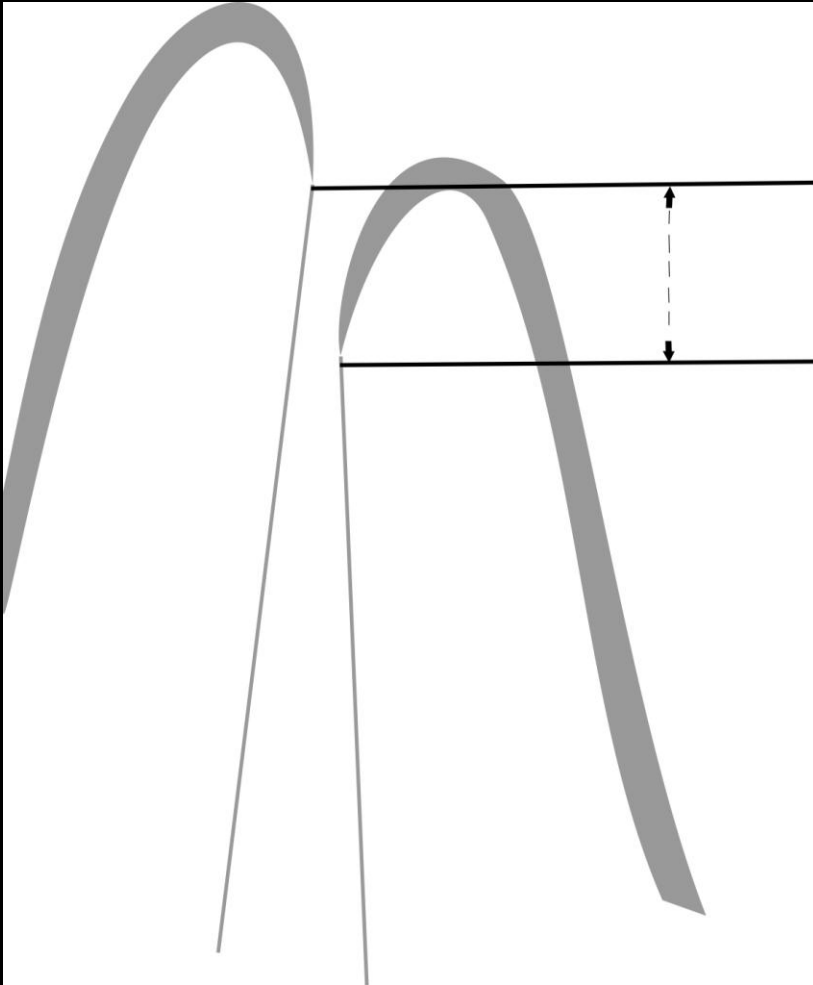
Orban, Ten Cate, Seltzer

Importancia de la permeabilidad del cemento en el pronóstico del diente cuando la infección se desarrolla en el área periapical.

Skillen 1932



1.2.4 Unión cemento-dentinaria



punto donde el cemento se une al conducto dentinario

localización estudiada sobre la base de la longitud de la extensión del cemento en el conducto

X508 μm y X343 μm en los lados derechos e izquierdos en secciones de cortes histológicos de personas de edades comprendidas entre 18-25 años

En personas mayores de 55 años estos valores fueron X802 μm y 619 μm para los lados derechos e izquierdos, respectivamente.

Kuttler 1955

Unión cemento-dentinaria

Unión cemento-dentinaria es simplemente un punto histológico en el cual dos tejidos convergen dentro del conducto, susceptible a cambios dependiendo de condición clínica

Harrán Ponce & Vilar Fernández 2003

Punto de referencia histológico que no puede localizarse de manera clínica o radiográfica

Fava & Siqueira 2001

✓ Muy variable

✓ Ayuda en los parámetros de determinación del límite apical para la remoción de tejido, preparación y obturación

Coolidge 1929

Langeland 1967

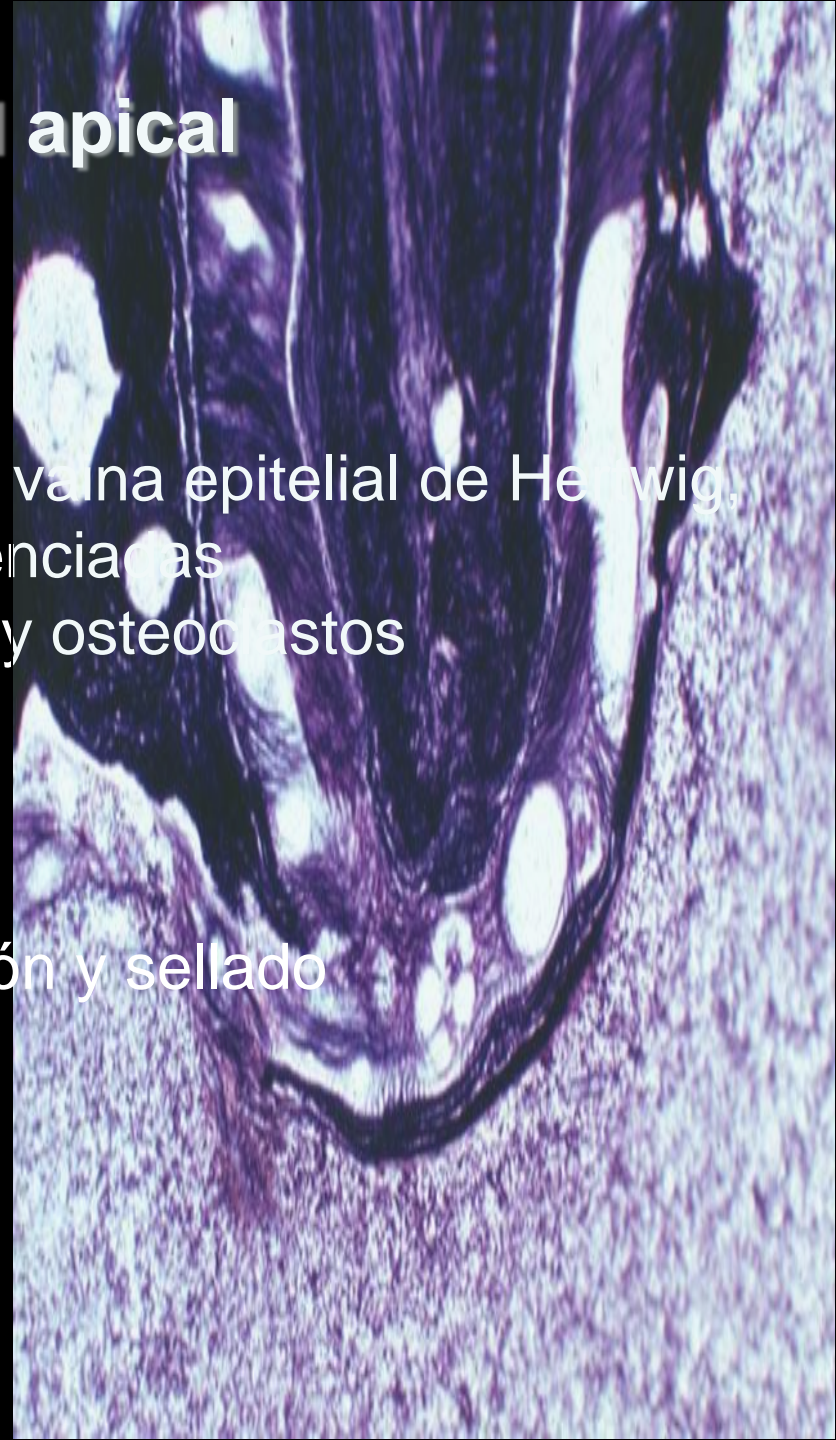1.2.5.ligamento periodontal apical

- células de defensa
- células epiteliales derivadas de la vaina epitelial de Hertwig,
- células mesenquimatosas indiferenciadas
- células clásticas: cementoclastos y osteoclastos



capacidad de promover cicatrización y sellado biológico del foramen apical

Colin et al 1988



1.3.1 Constricción apical

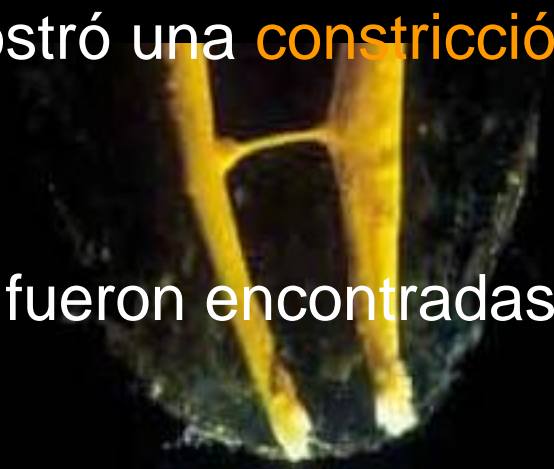En la zona de unión entre el conducto dentinario y el conducto cementario (límite C-D-C: conducto-dentina-cemento) existe una constricción que mide en promedio 224 micrómetros en los jóvenes y 210 micrómetros en adultos.



Kuttler Y, 1955

Morfología de los últimos 3 mm del conducto radicular en secciones de cortes en dientes anteriores

- ✓ Reportó que un 83% de los conductos mostró una **constricción apical** de tipo circular.
- ✓ La mayoría de las constricciones (92,5%) fueron encontradas entre 0,5mm y 1mm del ápice.



Chapman 1969

1.3.2 foramen apical

circunferencia en forma de túnel o cráter que diferencia la terminación del conducto cementario de la superficie exterior de la raíz.

✓32% de las raíces de los dientes de la primera serie presentaban el centro del foramen apical localizado en el vértice apical o en el centro del ápice.

✓El 68% restante de las raíces en la primera serie, el foramen se mostró fuera o hacia el centro o vértice del ápice.

✓En los dientes de la segunda serie la coincidencia del centro del foramen y centro del ápice fue encontrado en un 20%

Kuttler 1955

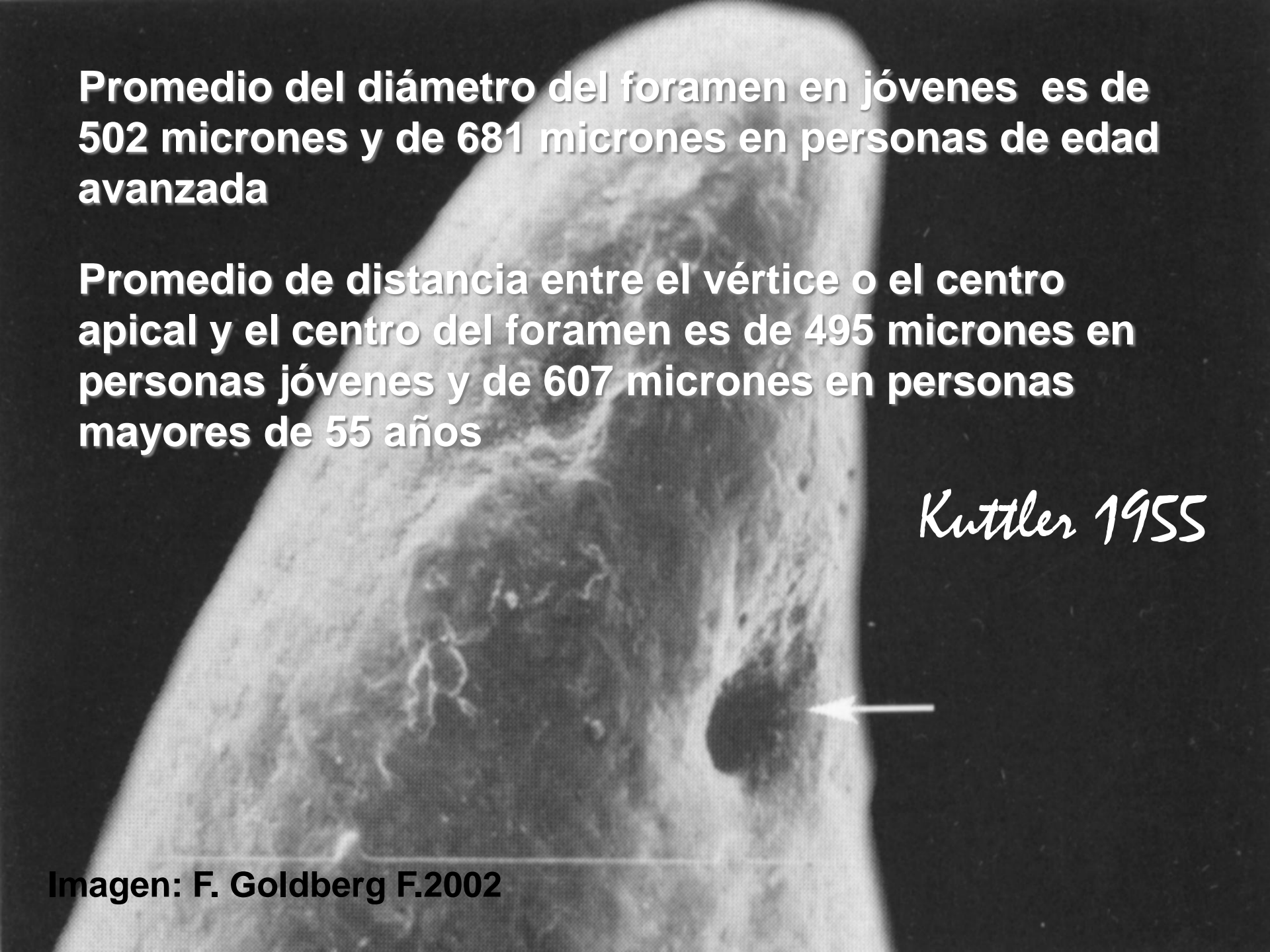43 47 50x

Promedio del diámetro del foramen en jóvenes es de 502 micrones y de 681 micrones en personas de edad avanzada

Promedio de distancia entre el vértice o el centro apical y el centro del foramen es de 495 micrones en personas jóvenes y de 607 micrones en personas mayores de 55 años

Kuttler 1955

Imagen: F. Goldberg F.2002



Diámetro mas estrecho (0,30mm)

→ incisivos-caninos-1ros pm inferiores

Diámetro mas ancho (0,65mm)

→ Raiz distal 1eros molares inferiores



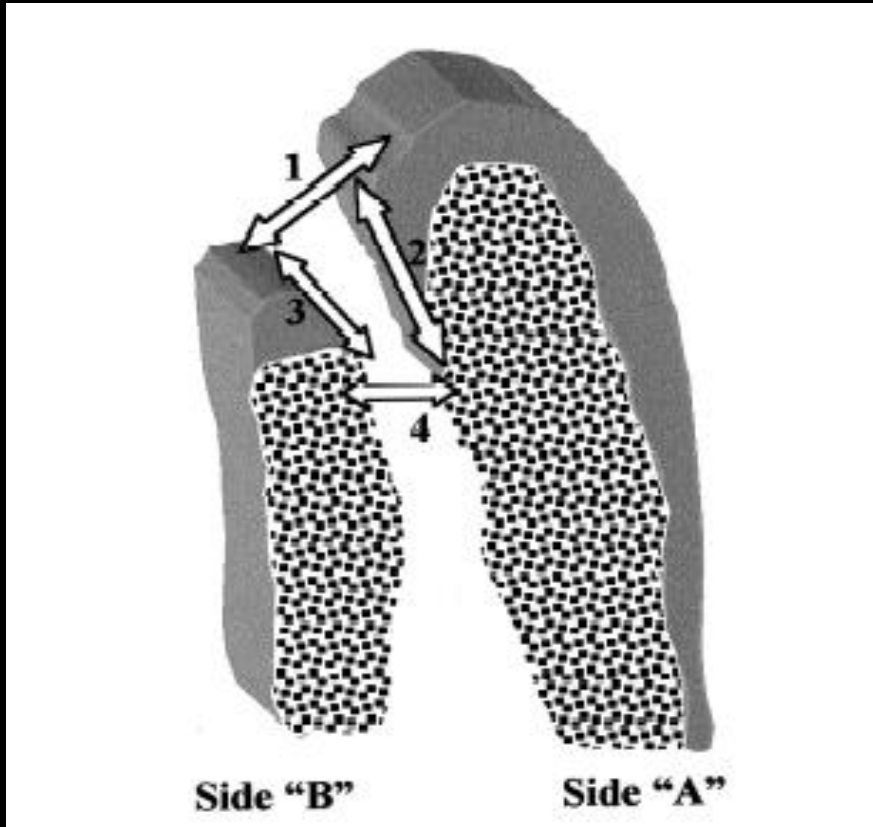
69,3% dientes anteriores

50,0% dientes posteriores

Green 1956, 1960



Evaluación mediante microscopio óptico de la unión cemento-dentinaria foramen apical y constricción apical



La mayor extensión de cemento fue observada en los caninos

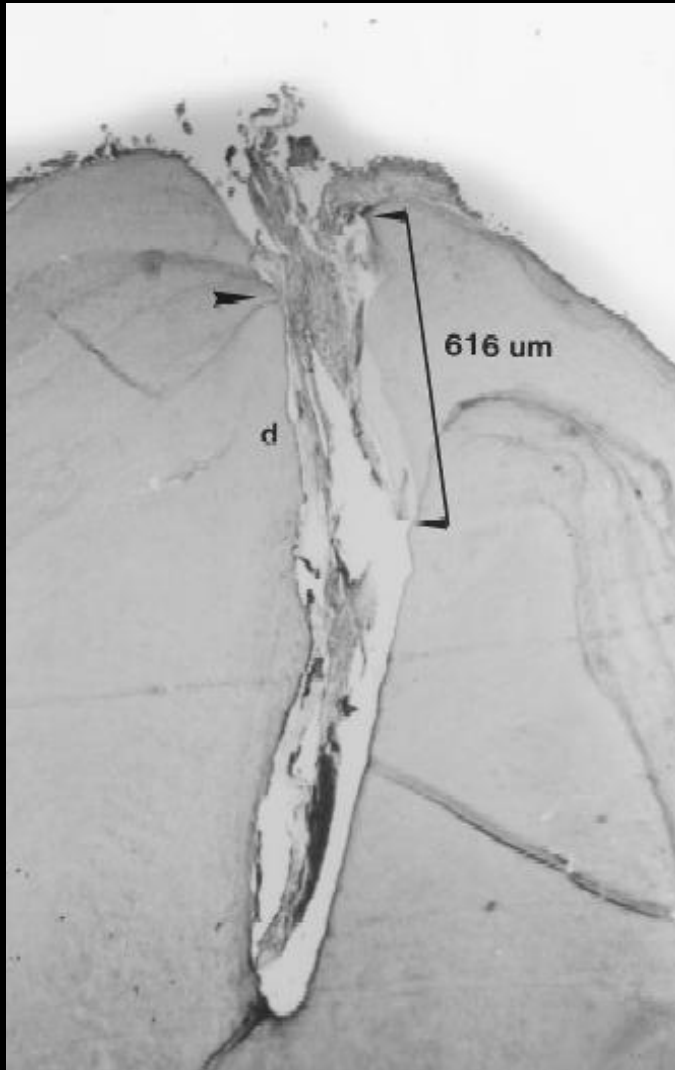
El diámetro mas ancho del foramen apical correspondió a los incisivos laterales

El diámetro del conducto a nivel de la unión cemento-dentinaria fue mayor en caninos y menor en los incisivos

80 dientes anteriores

269 muestras histológicas

Harrán Ponce & Vilar Fernández 2003



El foramen apical y la constricción apical como referencias para determinar el límite apical ideal no son fiables, ya que es imposible su localización clínica

Harrán Ponce & Vilar Fernández 2003

Estudio anatómico de los ápices radiculares en 90 dientes anterosuperiores

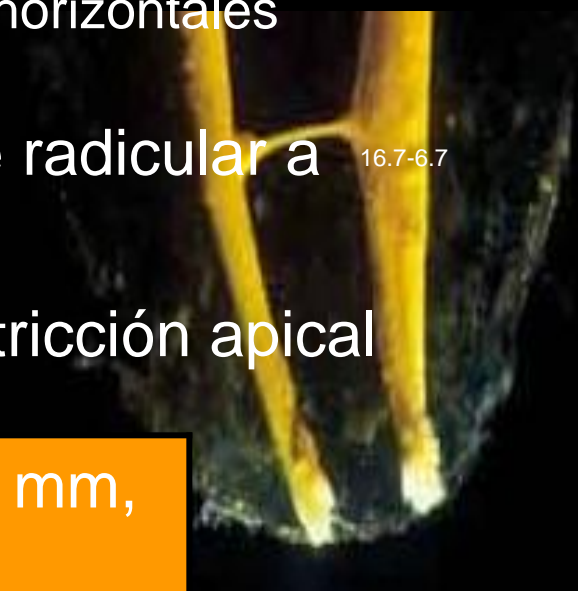
edades entre 11-73 años → cortes secciones horizontales

Diámetro vestibulo-lingual desde el ápice radicular a la constricción apical 16.7-6.7

Distancia vertical entre el ápice y la constricción apical

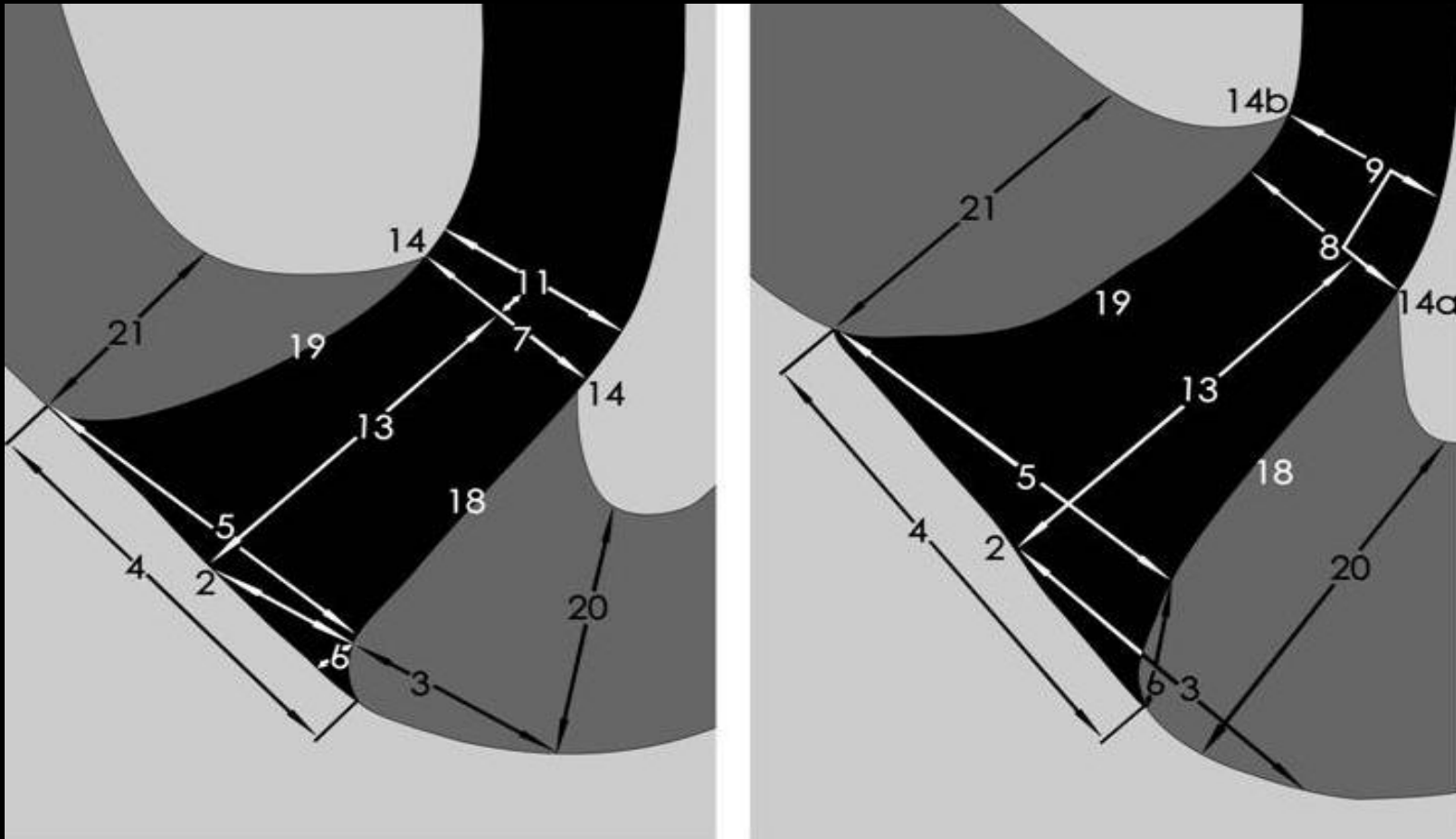
Incisivos centrales	0,425mm	0,863 mm,
Incisivos laterales	0,369mm	0,825
Caninos	0,375mm	1,010 mm

Mizutani et. al 1992



1.3.3 Conducto cementario

Forma de cono invertido con diámetro mas estrecho en la unión cementodentinaria o cerca de ella y su base en el foramen apical



Kuttler Y., 1955

Morfología del foramen apical: I. Molares superiores e inferiores

Investigar la distancia entre el foramen y el ápice anatómico

Frecuencia de las foraminas accesorias

Forma y diámetro del foramen apical en molares superiores e inferiores

523 molares superiores

574 molares inferiores

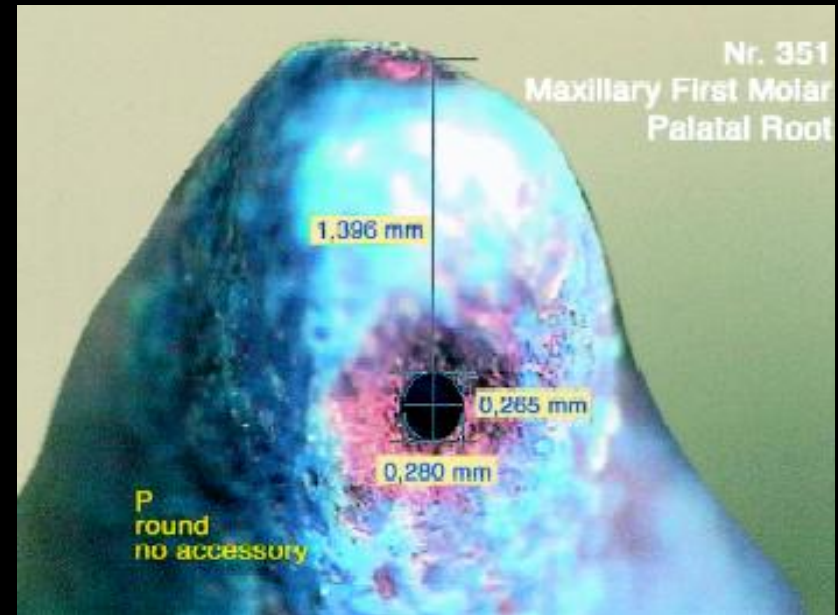
Briseña Marroquin et al 2004



- ✓ **Alto porcentaje de 2 foraminas accesorias en las raíces mesiales (87.06%) y mesiovestibulares (71.15%) de primeros molares inferiores y superiores respectivamente**
- ✓ **Frecuencia considerable de foraminas accesorias en las raíces mesiovestibulares de molares superiores (33%) y raíces mesiales de molares inferiores (26%)**
- ✓ **Forma mas común del foramen fue la oval (70%)**

Los diámetros del foramen en cuanto a anchura fueron:

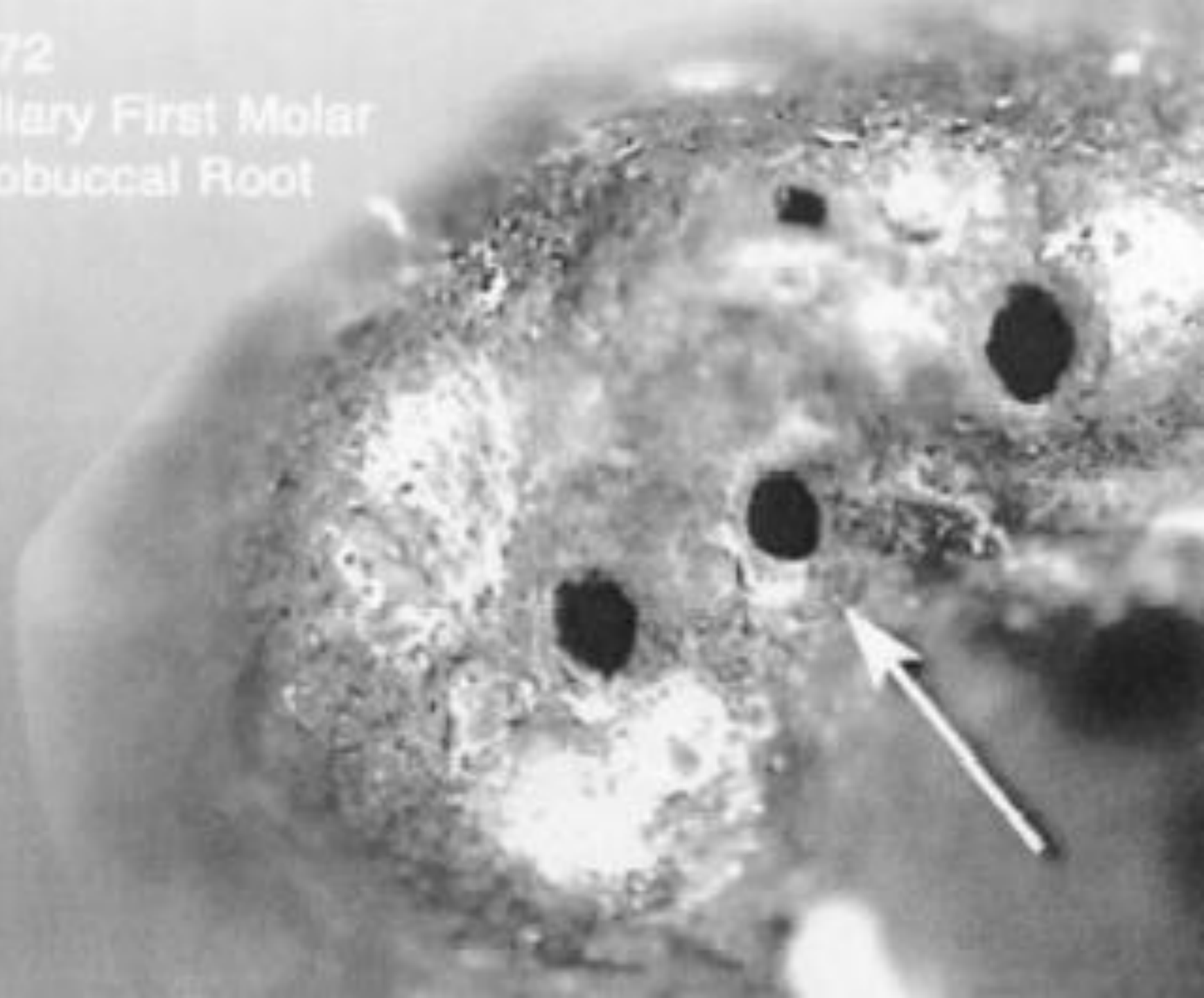
- 0.20 a 0.26mm en molares inferiores
- 0.18 a 0.25mm en las raíces mesiovestibulares de molares superiores y distovestibulares
- 0.22 a 0.29mm en la raíz palatina de molares superiores



Briseño Marroquin et al 2004

Nr. 172

Maxillary First Molar
Mesio Buccal Root



Nr. 172

Maxillary First Molar
Mesiobuccal Root

0.242 mm

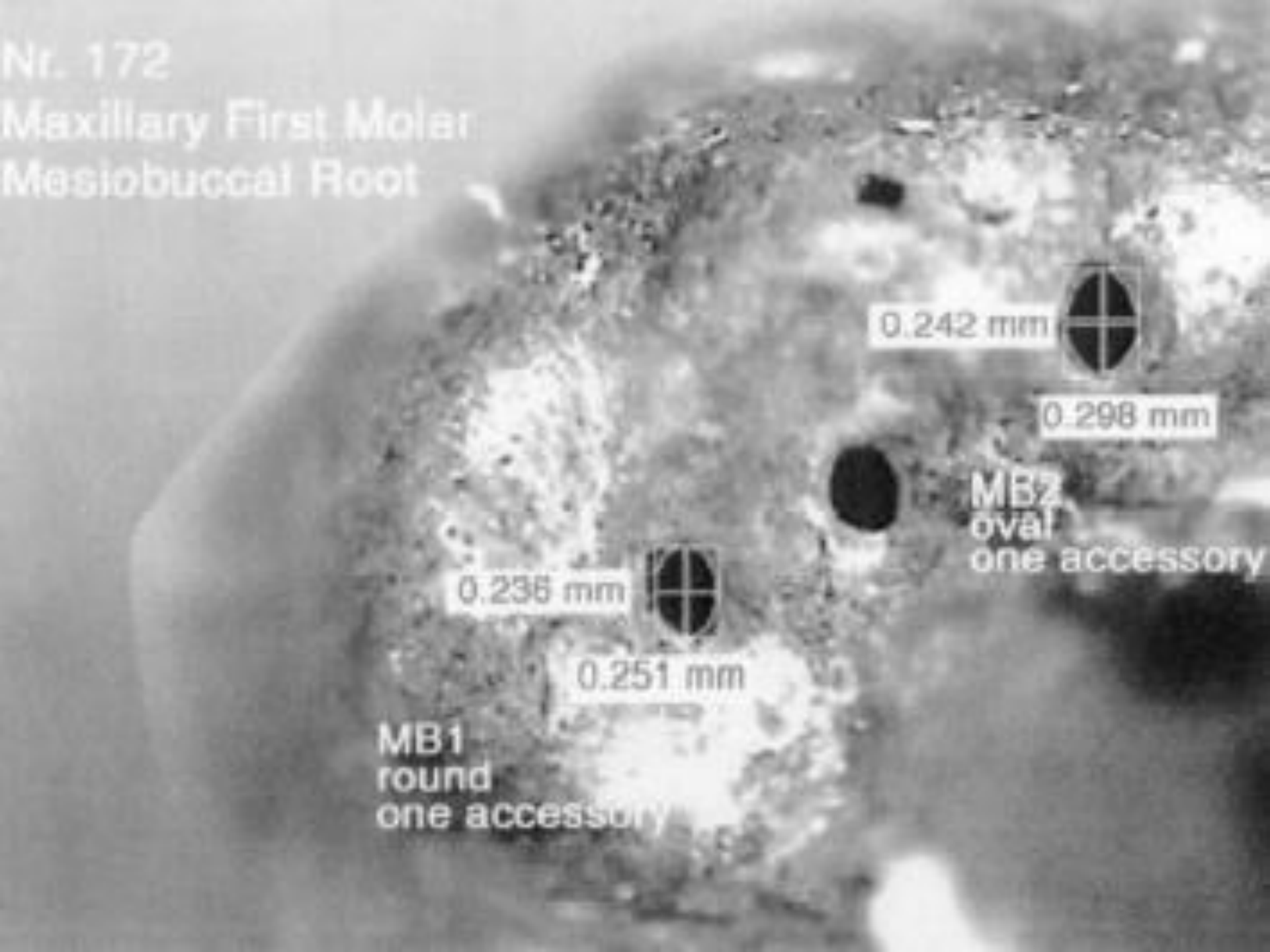
0.298 mm

MB2
oval
one accessory

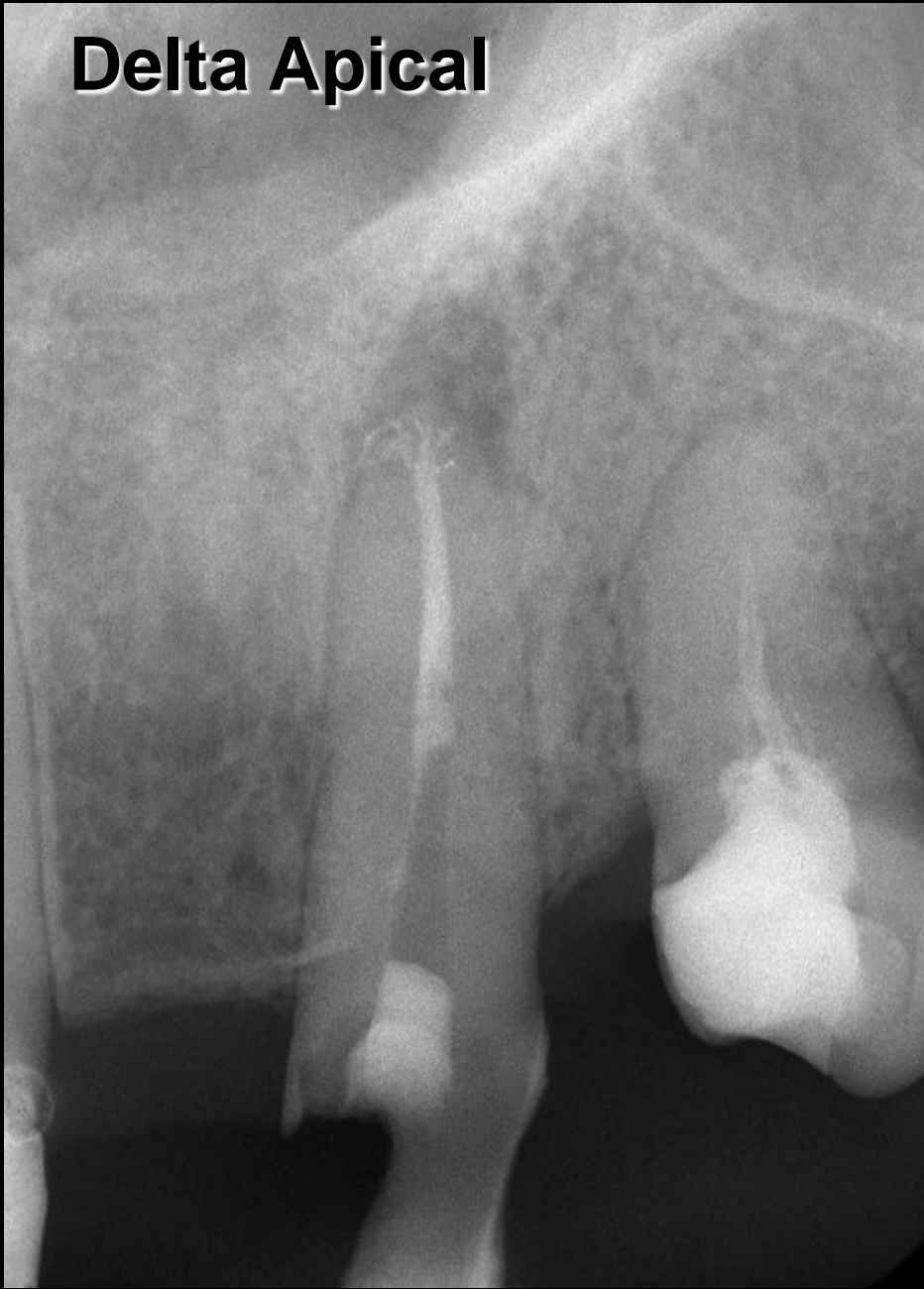0.236 mm

0.251 mm

MB1
round
one accessory



Delta Apical



Complejo anatómico
constituido por múltiples
terminaciones de distintos
conductos que alcanzan el
foramen apical

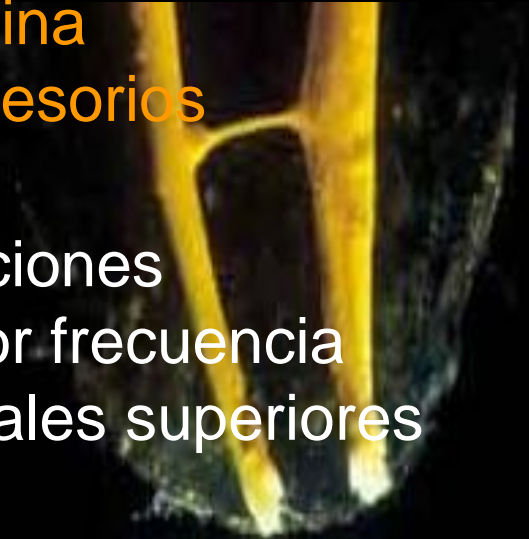Pucci & Reig 1955

Problema histopatológico,
terapéutico y de pronóstico
de la endodoncia actual

Lasala 1992

Investigación radiográfica e histológica 20 dientes anterosuperiores

- ✓ Examen radiográfico solamente no determina con exactitud la presencia de conductos accesorios
- ✓ Conductos accesorios, resorciones, aposiciones y calcificaciones son encontradas con mayor frecuencia en los 2,5mm apicales de los incisivos centrales superiores
- ✓ La unión cementodentinaria no puede ser determinada clínica o radiográficamente



Altman et al, 1970

Frecuencia, localización y distribución de los conductos laterales

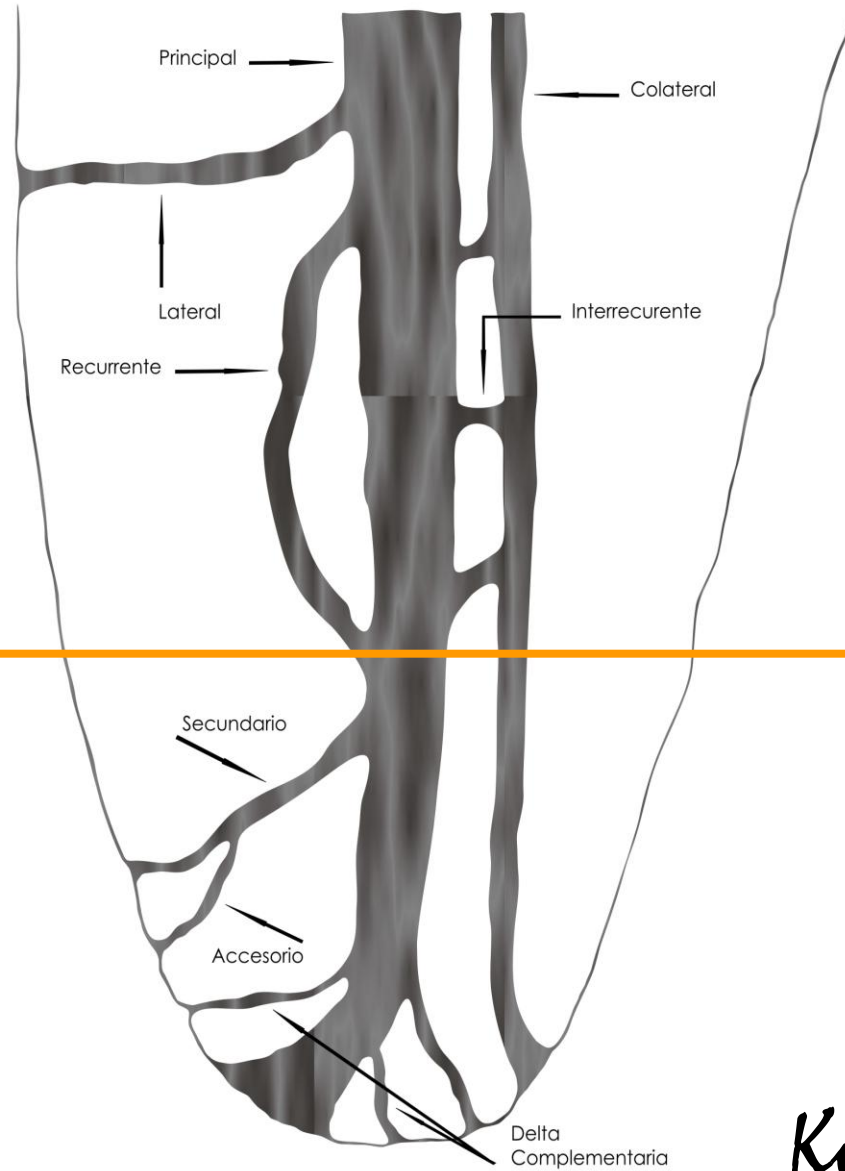
1,140 dientes humanos extraídos → frecuencia, localización y dirección de conductos laterales, secundarios y accesorios.

En un 27,4% de los dientes estudiados se demostró la presencia de conductos laterales, secundarios y accesorios.

Estas ramificaciones laterales fueron localizadas con mayor frecuencia en el **área apical (17,0%)**.

De Deus Q. 1975

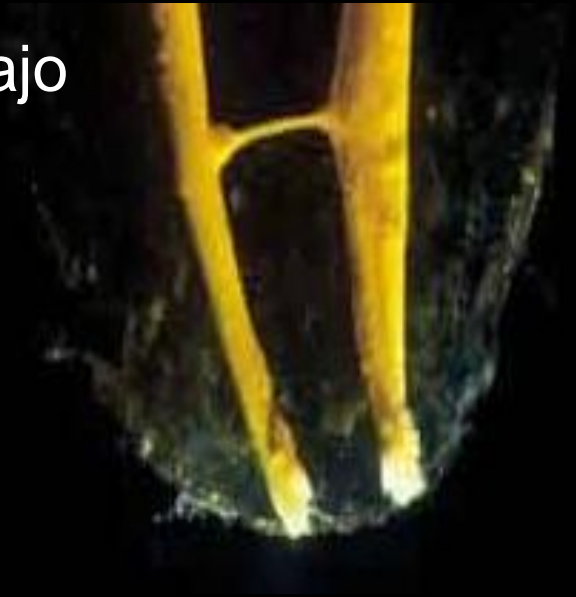



Kuttler, Y. 1955

MANEJO CLÍNICO DEL TERCIO APICAL DURANTE LA PREPARACIÓN Y CONFORMACIÓN DEL SISTEMA DE CONDUCTOS RADICULARES

- 2.1 Determinación de la longitud de trabajo
- 2.2 Permeabilidad apical
- 2.3 Limite apical de instrumentación
- 2.4 Instrumentación del tercio apical



Exactitud en un 64% utilizando la sensación táctil digital

Seidberg et al. 1975

Si los conductos se ensanchan previamente, un experto podía detectar la constricción apical en un 75% de los casos

En condiciones donde los conductos no se ensanchaban previamente, solo se podía determinar la constricción apical mediante sensación táctil en un tercio de los casos

Olson et al 1991



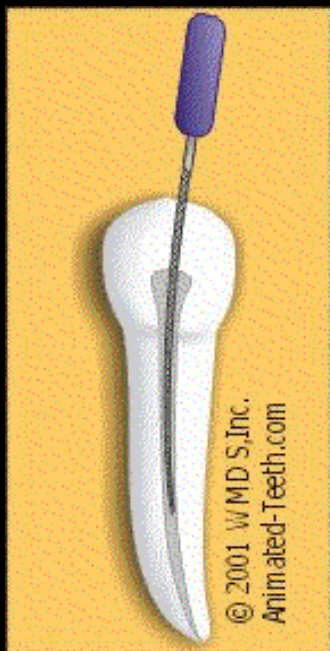
Las constantes variaciones a nivel del ápice radicular en el tiempo y la imposibilidad de una visualización directa del foramen apical, hacen que la localización radiográfica sea un desafío durante la determinación de la longitud de trabajo.

Fava & Siqueira 2000



Posición del foramen apical en relación a la terapia endodóncica

40 dientes → localización del foramen en el conducto



20 muestras revelaron la sobreextensión de al menos 1mm. – Incluso 2,5 mm

No es posible determinar a través del examen radiográfico cuando el foramen no coincide con el ápice anatómico

Palmer et al 1971

Utilización de dos corrientes alternadas de frecuencias diferentes, detectan la diferencia máxima en los valores de impedancia

Con la penetración de la lima en dirección apical, la discrepancia entre los valores de impedancia comienza a aumentar y será máxima en la **constricción apical**

- ✓ Uso del localizador de ápice Root ZX® en conductos de premolares que demostraron radiográficamente una longitud de trabajo aceptable.
- ✓ Concluyeron que las medidas de longitud de trabajo obtenidas mediante el examen radiográfico produjeron una sobreestimación de un 51%, mientras que con el empleo de localizador se redujo el porcentaje de sobreestimación en un 21%.

ElAyouti et. al 2001

determinación longitud de trabajo

Localizador apical + determinación radiográfica



Lima flexible #10 o #15 que debe ser llevada de forma pasiva a través de la constricción apical sin ensancharla

Buchanan 1989

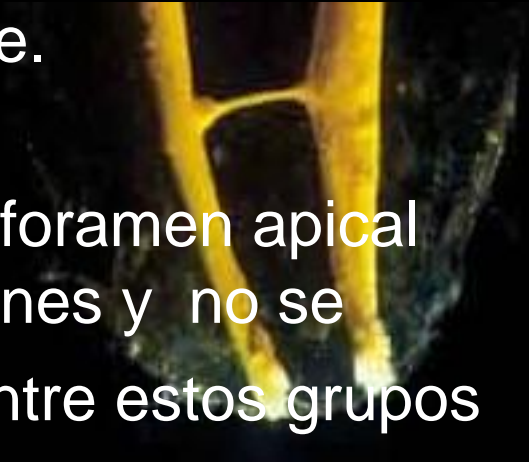50% de las facultades Norteamericanas se maneja el concepto de permeabilidad bajo premisas desde el punto de vista teórico y práctico tanto en estudiantes como en egresados

Cailleteau & Mullaney 1997

Desplazamiento producido a nivel del foramen apical por el uso de limas de acero inoxidable y de níquel titanio #10,#15,#20 y #25 como limas de pasaje.

Concluyeron que el desplazamiento del foramen apical fue detectado en 18 de los 30 especímenes y no se evidenciaron diferencias significativas entre estos grupos


Goldberg & Massone 2002



Mantener el foramen apical tan pequeño como sea práctico

Mantener el foramen apical en su posición espacial original

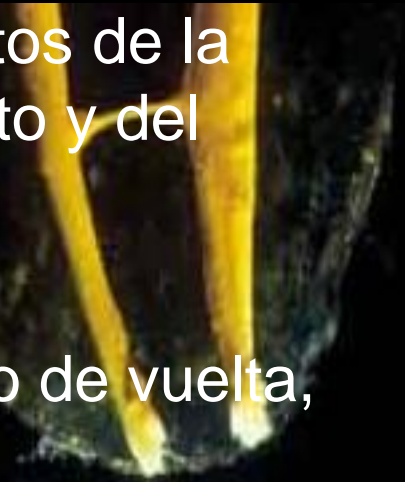Schilder H, 1974



Bloques de resina transparente ➡ conductos curvos simulados

observación de los efectos de los procedimientos de la preparación sobre la forma original del conducto y del foramen apical

técnicas de preparación manual: limado, cuarto de vuelta, raspado o combinaciones de estas



Recomiendan la modificación de las preparaciones convencionales, el uso de la técnica de raspado más que de rotación y la técnica de ampliación

Weine et al 1975

Apical clearing technique: Técnica de vaciado apical

Preparar la porción final del ápice luego de la limpieza y conformación, mediante el empleo de movimientos de rotación con limas de 2 a 4 calibres de mayor diámetro que la lima inicial apical

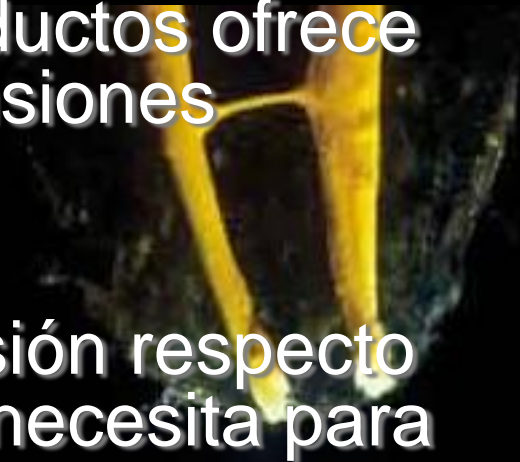Ejercer nuevamente estos movimientos de rotación con una lima de diámetro mayor luego de la irrigación y secado de los conductos.



Parris et al 1994

Comparación de la primera lima que es colocada en el ápice antes y después de la ampliación previa del conducto

- ✓ El ensanchado previo de los conductos ofrece una mejor información de las dimensiones apicales
- ✓ Concientiza para una mejor decisión respecto al diámetro apropiado final que se necesita para la completa conformación apical

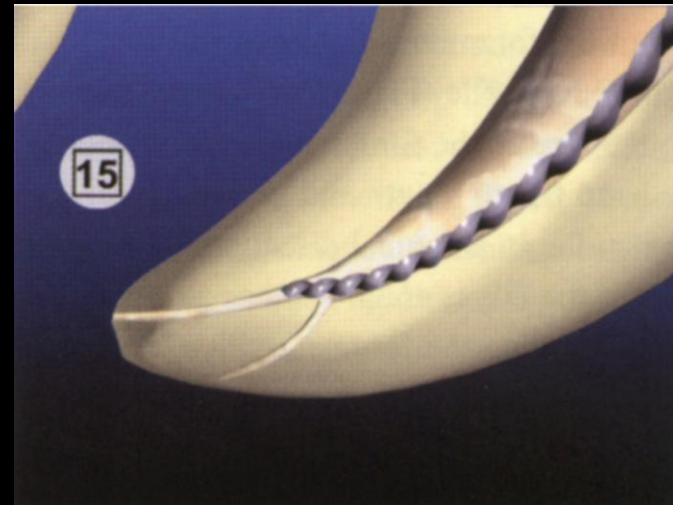


Laguna Contreras et al 2003

Grado de complejidad anatómica que ofrezca el diente, procesos de resorción o situaciones de iatrogenia

Determinación de la técnica a emplear para la preparación

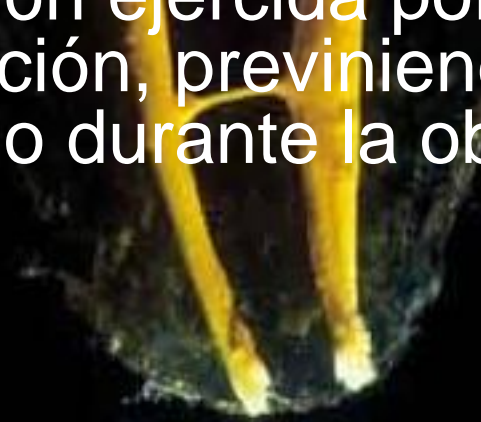
Preparación del segmento apical con instrumentos manuales previa a la preparación de los tercios coronal y medio del conducto



Ruddle 2001

zona de control apical

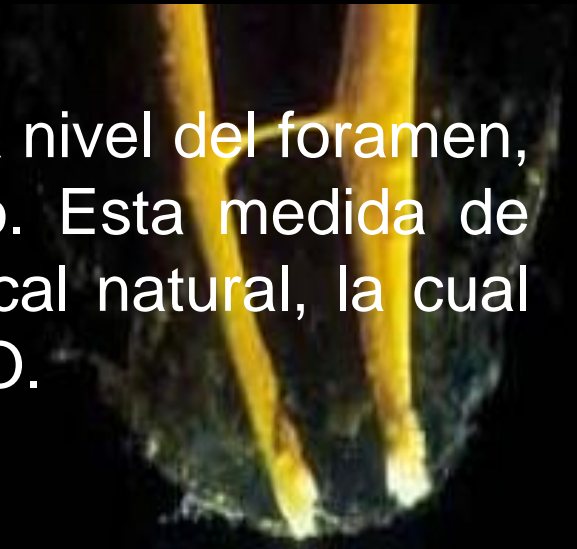Región creada en el tercio apical del espacio del conducto, la cual demuestra una conicidad exagerada para ofrecer resistencia y retención en contra de la presión ejercida por la condensación durante la obturación, previniendo la extrusión del material de relleno durante la obturación.



Serota & Nahmias 2003

No se debe instrumentar el foramen apical debido a la anatomía y el comportamiento de los instrumentos en el conducto.

Si la intención fuera limpiar el conducto a nivel del foramen, se requeriría una lima #60 en promedio. Esta medida de instrumento destruiría la constricción apical natural, la cual es de un #30 en promedio de las serie ISO.

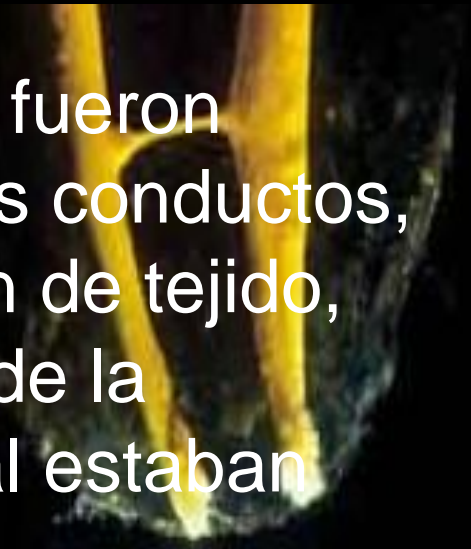


Willey & Senia 2003

Evaluación histológica comparando mediante 5 técnicas de instrumentación: efectividad de la limpieza del tercio apical en conductos curvos

Concluyeron que a pesar de que todas fueron efectivas en la remoción de tejido de los conductos, ninguna logró una completa eliminación de tejido, especialmente cuando las variaciones de la anatomía interna a nivel de tercio apical estaban presentes

Siqueira et al. 1997



CURVATURAS PRONUNCIADAS


extensión de la cavidad de acceso hacia la punta de la cúspide relacionada con el conducto a tratar



reducirá el grado de curvatura en la parte coronal del conducto permitiendo un mejor acceso al tercio apical.

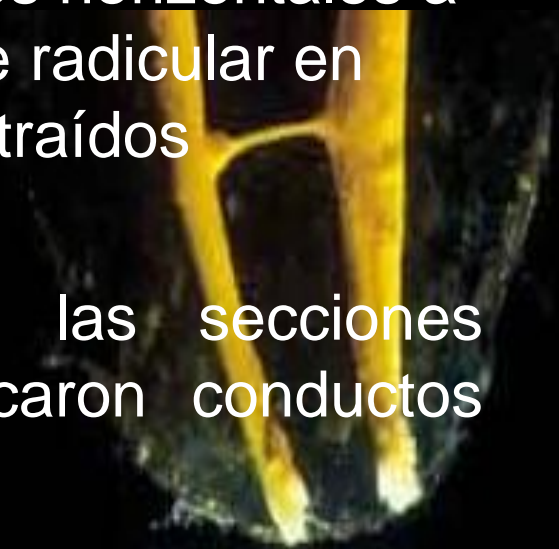Drutman 2001





1,168 secciones de cortes horizontales a 1,2,3,4, y 5 mm del ápice radicular en 180 dientes humanos extraídos

293 casos (25%) de las secciones observadas, se identificaron conductos ovales

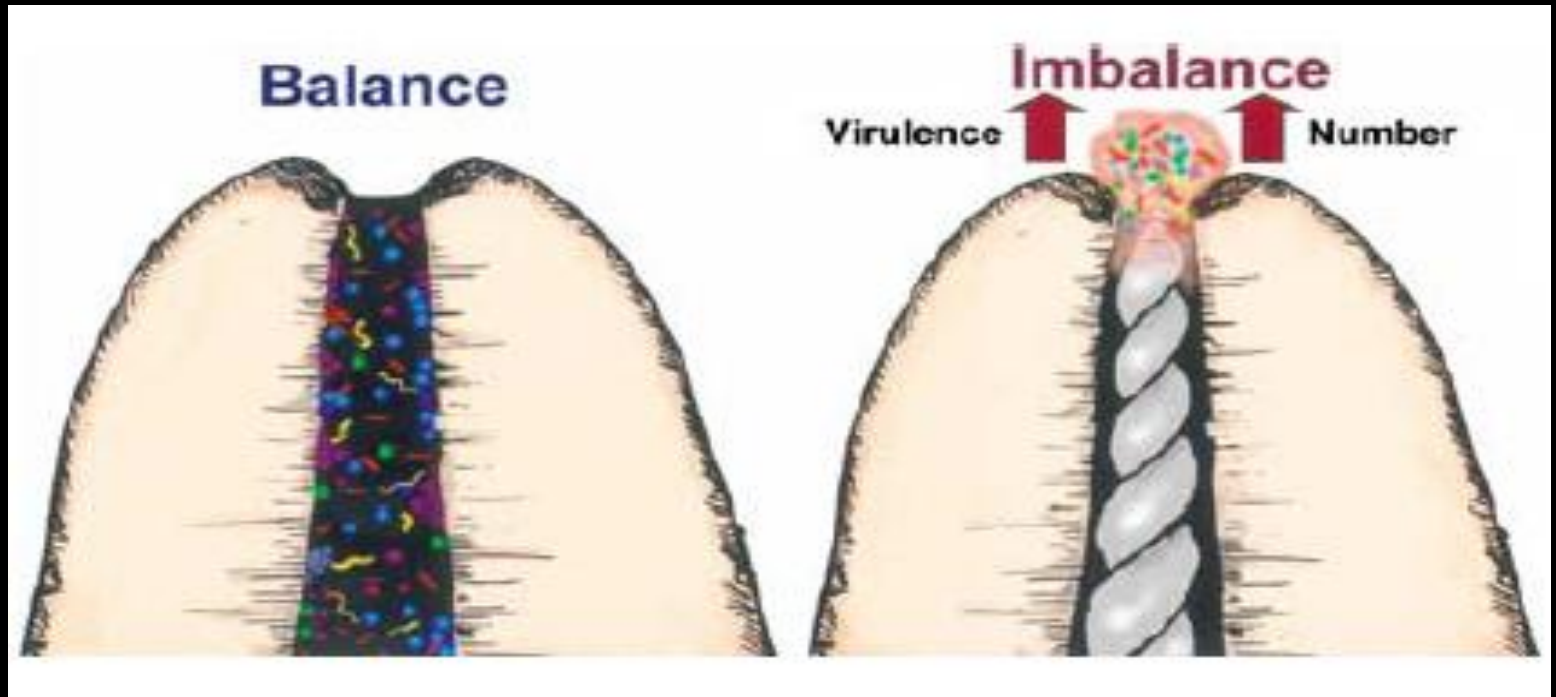


Wu et. al 2000

Diente	1mm	2mm	3mm	4mm	5mm
Superiores					
Incisivo central	0%	10%	0%	5%	5%
Incisivo lateral	16%	35%	10%	10%	15%
Canino	0%	6%	0%	0%	5%
Premolar					
1 conducto	38%	29%	43%	57%	63%
Conducto vestibular	0%	7%	0%	8%	0%
Conducto palatino	0%	15%	7%	0%	0%
Molar					
Mesio-vestibular	33%	13%	60%	75%	60%
1er conducto mesio vestibular	0%	27%	33%	17%	33%
2do conducto mesio vestibular	0%	73%	80%	58%	60%
Disto-vestibular	11%	30%	20%	20%	25%
Palatino	24%	16%	15%	15%	10%
Inferiores					
Incisivos	10%	55%	40%	55%	56%
Caninos	11%	5%	5%	5%	5%
Premolares					
Conducto unico	13%	13%	13%	20%	27%
Conducto Vestibular	33%	0%	20%	0%	20%
Conducto lingual	0%	0%	20%	20%	40%
Molares					
Conductos mesiales	20%	45%	67%	91%	92%
Mesio-vestibular	25%	25%	30%	56%	50%
Mesio- lingual	0%	25%	10%	11%	13%
Conducto Distal	24%	25%	25%	25%	30%

Disrupción en el balance entre agresión y defensa

El huésped movilizará una inflamación aguda para el reestablecimiento del equilibrio.



Siqueira 2003

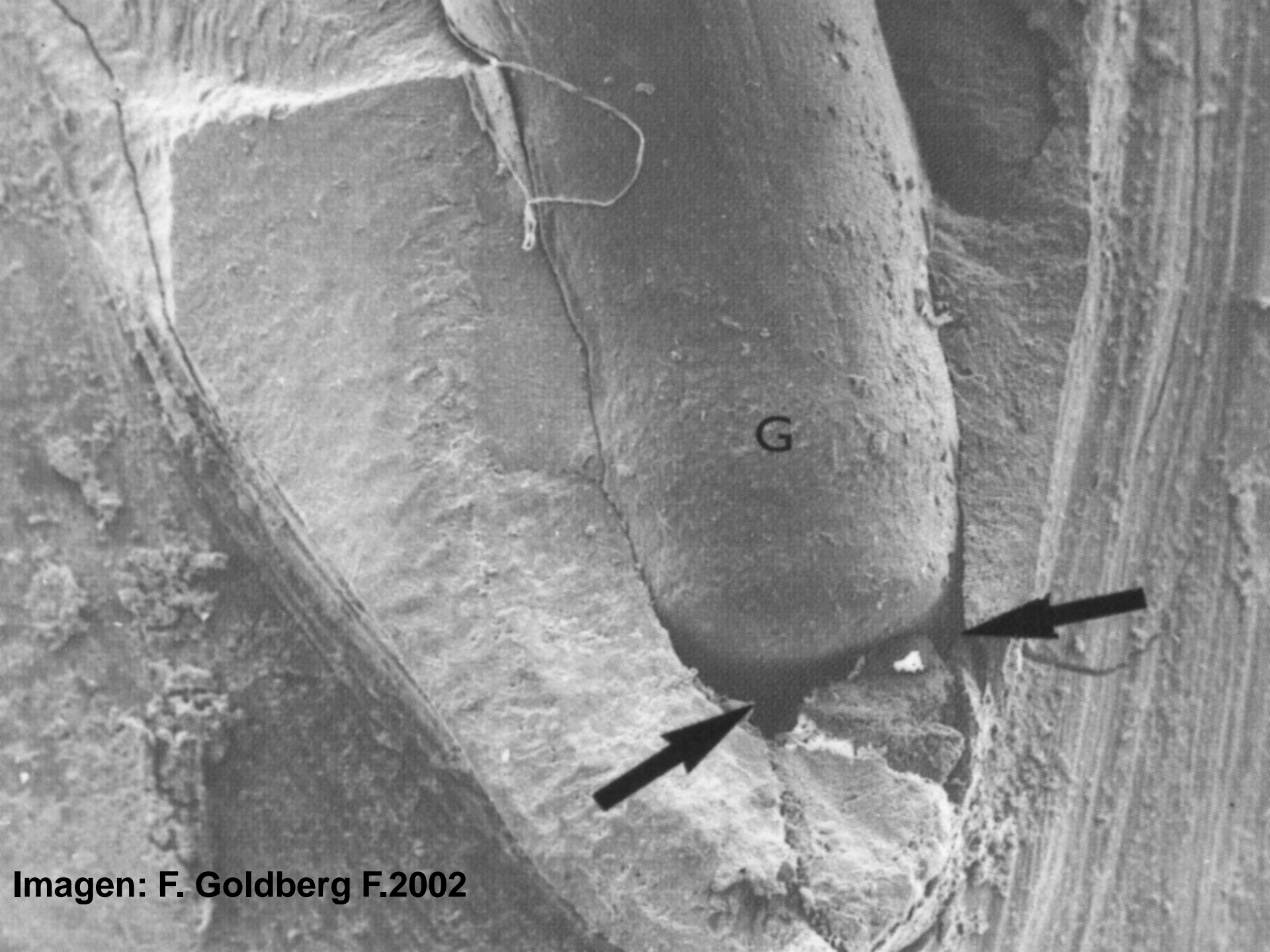


Imagen: F. Goldberg F.2002

Influencia de la adaptación del cono patrón en la calidad del sellado apical en 43 dientes monoradiculares

Técnica de condensación lateral

La mayor incidencia de microfiltración en conductos con conos patrones adaptados no se diferenciaba estadísticamente de aquellos conductos en los que el cono patrón no estaba adaptado.

La adaptación del cono patrón establecido por el criterio radiográfico ha demostrado ser más efectivo que el método táctil

Allison et al 1979



Promedio de filtración apical observada luego de sellar los conductos con cuatro diferentes técnicas de obturación

cono único de gutapercha, gutapercha condensada lateralmente, Ultrafil® y Thermafil®

análisis de penetración lineal de tinte → establecer el valor de filtración, realizando el seccionamiento longitudinal de los dientes

Grupo	Método de obturación	penetración (mm)
A	Cono único de gutapercha/cemento	6,31
B	Gutapercha condensada	4,16
C	Ultrafil/cemento	1,37
D	Termafil/cemento	0,32

Beatty et al 1989

Influencia de la conformación apical sobre la habilidad del sellado de la técnica de compactación vertical

60 dientes anteriores

El grupo con una preparación apical hasta el instrumento #25 mostró significativamente menos filtración que el grupo con preparación hasta la lima número #40



Yared et al 1994

Técnica modificada de transparentación, → conductos accesorios a través de la obturación con técnica de condensación vertical y la aplicación de uno o dos cementos selladores diferentes

Tercio apical:

ausencia de relleno en un 26,8 y 58,1% con AH-Plus y Pulp Canal Sealer respectivamente

Relleno completo con cemento y gutapercha en **17,9%** del grupo perteneciente a **AH-Plus** y un **3,2%** en el de **Pulp Canal Sealer**.

Venturi et. al 2003 ⇐

410 pacientes para determinar el efecto de la sobreinstrumentación y sobreobturación apical en conductos radiculares retratados

Instrumentación a través del ápice radicular y posteriormente una sobreobturación → disminución significativa de una completa regeneración a nivel apical



Bergenholtz et al 1979

Comparación del sellado apical de conductos radiculares con diferentes técnicas de obturación

- ✓ Condensación lateral
- ✓ System B®
- ✓ Gutapercha termoplastificada inyectable con sistema Ultrafil®
- Gutapercha mecánicamente termoplastificada con el sistema JS Quick-Fill®
- ✓ Gutapercha termoplastificada asociada a un cono maestro con sistema microseal®

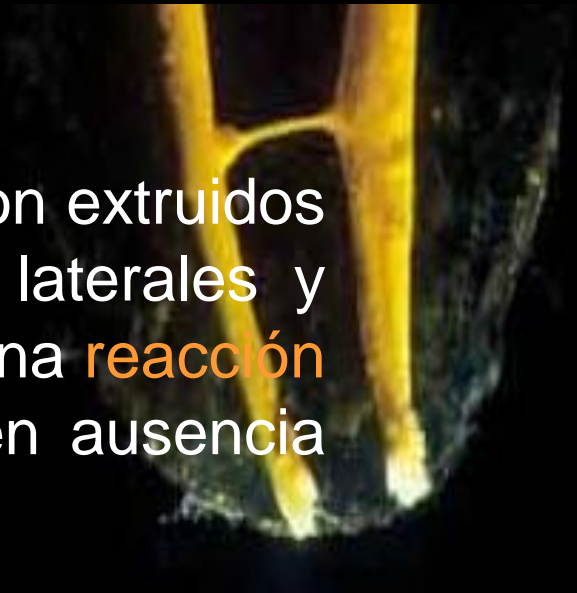

Microseal® Mejor sellado apical → System B® → JS Quick Fill® → Ultrafil®
→ condensación lateral

Brosco et al. 2003

Respuesta histopatológica de los tejidos periapicales a los procedimientos de instrumentación y obturación

Cuando el sellador y la gutapercha fueron extruidos a los tejidos periapicales, conductos laterales y ramificaciones apicales, hubo siempre una **reacción inflamatoria severa** a cuerpo extraño en ausencia clínica de dolor.



Ricucci & Langeland 1999

1.007 dientes tratados endodónticamente para observar
1.770 conductos obturados.

Concluyeron que la sobreobturación de los conductos resultó ser un factor que condujo cuatro veces más al fracaso que aquellos conductos en los que se dejaba una obturación corta al ápice radiográfico.



Swartz et al 1998

El examen histológico de los tejidos periapicales de dientes con conductos sobreobturados, mostró respuestas inflamatorias severas alrededor de partículas de cemento para el conducto radicular y los conos de plata

Kerekes & Transtad 1979

III. Discusión



Weine



Seltzer



Siqueira

Serota & Nahmias



Laguna Contreras et al
Parris et al



Ruddle

Buchanann

Autor	Limite ideal	Limite práctico de instrumentación	Modificaciones en casos de pulpa necrótica	Sobreobturación
Weine (1982)	Unión cemento-dentina (constricción apical)	radiográfico	adicionales (1.5 del ápice)	_____
Nguyen (1985)	Unión cemento-dentina	_____	_____	_____
Guldener (1985)	_____	1 mm del ápice radiográfico	0.5mm mas larga (0.5 mm del ápice)	_____
Pecchioni (1983)	_____	0.5-1mm del ápice radiográfico	Sobreobturación aceptada	Ligera sobreobturación sin relevancia
Seltzer et al. (1968)	_____	Instrumentación y obturación cortas	_____	No aceptadas
Langeland (1967)	Constricción apical	Constricción apical	No diferencias entre procedimientos	No recomendable
Schilder (1967,1976, 1987)	_____	Termino radiográfico del conducto	No diferencias entre procedimientos	No relevante

IV. Conclusiones



1. En la zona de unión entre el conducto dentinario y el conducto cementario se encuentra la constricción apical, la cual es mas estrecha en adultos mayores que en jóvenes.



2. Durante la instrumentación, el remanente pulpar y dentinario puede bloquear el acceso al tercio apical, incrementando la posibilidad de la formación de escalones, desplazamiento y perforación. La utilización de la lima de pasaje es considerada como una alternativa para disminuir la incidencia de estas alteraciones.

3. Ninguno de los sistemas y técnicas de preparación son capaces de limpiar por completo las paredes del conducto a nivel del tercio apical y a mayor variación anatómica, se muestra mayor prevalencia en la capa de desecho.

4. Ninguna de las técnicas de obturación conocidas hasta el momento proporciona una barrera de impermeabilidad absoluta, sin embargo, existen niveles de tolerancia biológica de filtración apical, bajo los cuales la reparación puede completarse.



5. El mejor pronóstico para el tratamiento endodóncico se basa en una adecuada instrumentación y obturación homogénea a nivel de la constricción apical y el peor pronóstico está relacionado con la instrumentación y obturación más allá de esta.



Gracias por su atención

