UNIVERSIDAD CENTRAL DE VENEZUELA
FACULTAD DE MEDICINA
COORDINACION DE ESTUDIOS DE POSTGRADO
PROGRAMA DE ESPECIALIZACIÓN EN OBSTETRICIA Y GINECOLOGIA
HOSPITAL “DR. MIGUEL PÉREZ CARREÑO”

UTILIDAD DEL ULTRASONIDO TRANSPERINEAL INTRAPARTO DURANTE LA FASE ACTIVA DEL TRABAJO DE PARTO

Trabajo Especial de Grado que se presenta para optar al título de Especialista en Obstetricia y Ginecología

Jesús Alberto Martínez Brito

Genesis Joana Morantes Martínez

Tutor: Rafael Santana

Caracas, diciembre 2019

Rafael Santana

Tutor

Mayra León

Directora del programa de especialización en Obstetricia y Ginecología

Marilyn Barrios

Coordinadora del programa de especialización en Obstetricia y Ginecología



DEDICATORIA

A mi Dios y a mi querida Virgen del Valle, por iluminar mi camino y acompañarme durante todo momento, por haberme dado las fuerzas, la inspiración y la constancia para seguir adelante y culminar con esta especialidad a pesar de las dificultades y la lejanía de mis seres amados, y así haber llegado hasta este momento tan importante de mi formación profesional.

A mis padres, Jesús Alberto y Gladys Josefina, por haberme forjado como la persona que soy en la actualidad, dando siempre sus palabras de aliento para no decaer y siempre persistir; muchos de mis logros se los debo a ustedes entre los que se incluye este. Me formaron con reglas y con un espíritu libre, motivándome constantemente en alcanzar mis anhelos.

A mis hermanos Luis Miguel y Carlos Alfredo, por su apoyo incondicional, por ese gran impulso motivador e inspirador que me dieron, por toda la ayuda invaluable que desinteresadamente me brindaron.

A mi querido sobrino Mathias Alejandro, por enseñarme a ser fuerte a pesar de las adversidades y siempre soñar con un mañana mejor; dándome ánimo para levantarme y seguir con mi objetivo cuando los obstáculos importunaban el camino en transitar. El motor que impulso siempre mi corazón.

A mi querida Venezuela, que vive un momento muy oscuro en su historia, pero que resiste como los grandes a pesar de tantos obstáculos y tanta humillación. Esta tierra que me vio nacer y que le debo tanto, pero sobre todo de la que estoy eternamente orgulloso.

Jesús Martínez

DEDICATORIA

A Dios y a San Miguel Arcángel por guiarme y darme fortaleza en los momentos difíciles durante este largo camino para culminar con éxito mi especialidad.

A mis padres Adela y Juan por ser los pilares fundamentales de mi vida, cuidarme, amarme e impulsarme siempre a seguir adelante con todo su amor, gracias a ellos soy hoy una mujer de bien, los amo infinito.

A mis hermanos Thaily, Roberto y Javier por ser mis grandes protectores y apoyarme incondicionalmente en todos mis proyectos. Siempre unidos, todos para uno y uno para todos.

A mi sobrino Luciano por llenar mis días de felicidad y ternura con sus ojos de amor.

A mi novio Shan por acompañarme y apoyarme durante toda la carrera, sin importar cuantas guardias o fiestas me perdía. Te amo.

A mis queridos abuelos que me cuidan desde el cielo y me brindaron el amor más lindo durante toda mi infancia.

Genesis Morantes

ÍNDICE DE CONTENIDO

RESUMEN	1
INTRODUCCIÓN	3
MÉTODOS	24
RESULTADOS	28
DISCUSIÓN	30
REFERENCIAS	33
ANEXOS	39

ULTRASONIDO TRANSPERINEAL INTRAPARTO DURANTE LA FASE ACTIVA DEL TRABAJO DE PARTO

Genesis Joana Morantes Martínez C.I. 21.377.681. Sexo: Femenino. E-mail: genesis_morantes21@hotmail.com Telf: 04241217674. Dirección: Calle la guayanita vuelta el pescozón. Antimano. Caracas. Programa de Especialización en Obstetricia y Ginecología.

Jesús Alberto Martínez Brito C.I. 18.215.357. Sexo: Masculino. Email: medico087@gmail.com Telf: 04248694482. Dirección: Calle la guayanita vuelta el pescozón. Antimano, Caracas. Programa de Especialización en Obstetricia y Ginecología.

Rafael Alfredo Santana Mendoza C.I. 4.773.553. Sexo: Masculino. Email: edoctorve@gmail.com Telf: 04143220531. Dirección: Calle la guayanita vuelta el pescozón. Antimano, Caracas. Especialista en Obstetricia y Ginecología.

RESUMEN

Objetivo: Determinar la utilidad del ultrasonido transperineal intraparto durante la fase activa del trabajo de parto en pacientes ingresadas a sala de partos del Hospital Dr. Miguel Pérez Carreño en el período comprendido entre junio - octubre 2019. **Método:** Estudio prospectivo, longitudinal y descriptivo que incluyó una muestra no probabilística de 200 pacientes a quienes, previo consentimiento informado y cumplimiento de criterios de inclusión, se les realizó ecografia transperineal durante la fase activa del trabajo de parto. **Resultados:** El 73,50% de las pacientes presentaron ángulos de progresión > 120º. La variedad de posición más frecuente en el 39% de los casos fue occipito transversa. La dirección de la cabeza fetal ascendente se reporto como la más común en 46,50%. El ángulo de línea media < 45º se presento en el 62,50%. Existe una relación estadísticamente significativa entre el ángulo de progresión y la duración del período expulsivo ya que mientras mayor sea el ángulo de progresión menor es la duración del período expulsivo. **Conclusión**: El ángulo de progresión > 120º es el parámetro mas fidedigno para garantizar de manera objetiva el éxito del parto vaginal. Se puede afirmar que la determinación del ángulo de progresión, la variedad de posición, dirección del descenso cefálico, ángulo de línea media, mediante ecografía transperineal son útiles para determinar la duración del periodo expulsivo.

Palabras clave: ultrasonido transperineal, fase activa, Trabajo de parto.

TRANSPERINEAL INTRAPARTO ULTRAPERINEAL DURING THE ACTIVE PHASE OF THE LABOR

ABSTRACT

Objective: To determine the utility of intrapartum transperineal ultrasound during the active phase of labor in patients admitted to the delivery room of the Dr Miguel Pérez Carreño Hospital in the period between june - october 2019. **Method:** Prospective, longitudinal and descriptive study that included a non-probabilistic sample of 200 patients who, prior informed consent and compliance with inclusion criteria, underwent transperineal ultrasound during the active phase of labor. **Results:** 73.50% of the patients presented progression angles> 120º. The most frequent position variety in 39% of the cases was transverse occipito. The direction of the ascending fetal head was reported as the most common in 46.50%. The average line angle <45º was 62.50%. There is a statistically significant relationship between the angle of progression and the duration of the expulsive period since the greater the angle of progression, the shorter the duration of the expulsive period. **Conclusion:** The angle of progression> 120º is the most reliable parameter to objectively guarantee the success of vaginal delivery. It can be affirmed that the determination of the angle of progression, the variety of position, direction of the cephalic descent, midline angle, by transperineal ultrasound are useful to determine the duration of the expulsive period.

Keywords: transperineal ultrasound, active phase, Labor.

INTRODUCCIÓN

Toda mujer gestante en trabajo de parto tiene la inquietud de saber si el parto terminará por vía vaginal o mediante una cesárea. La valoración de la dilatación cervical y el descenso cefálico durante la fase activa del trabajo de parto por exámenes vaginales repetidos y su registro en el partograma nos ayudan a diagnosticar alteraciones en el trabajo de parto y la mejor conducta obstétrica para cada caso. De forma similar, durante el período expulsivo se realiza la valoración del descenso cefálico y de la variación en la rotación de la cabeza fetal, la cual es subjetiva. [(1)]

Hay una extensa evidencia científica que indica que el examen pélvico digital para la determinación de la presentación fetal durante el parto no es preciso y puede tener implicaciones importantes en la decisión del tipo de parto. Por lo que el uso de la ecografía puede mejorar estos problemas proporcionando una serie de medidas objetivas de progresión de la cabeza fetal durante el parto.

La ecografía transperineal intraparto es una forma de evaluación objetiva de la progresión de las diferentes etapas del parto. La medición ecográfica del ángulo de progresión del descenso cefálico, la dirección de la cabeza fetal, la altura de presentación fetal y la variedad de posición se relacionan con la duración del periodo expulsivo del trabajo de parto. [(2)]

Planteamiento y delimitación del problema

Estudios recientes sugieren, que el uso de la ecografía transperineal puede mejorar la determinación de la presentación fetal durante el parto; proporcionando una serie de medidas objetivas de progresión de la cabeza fetal.

El uso de la ecografía es de crucial importancia para la valoración de la presentación y puede ayudar en la predicción de un parto vaginal exitoso. La evidencia científica disponible hasta el momento valora el papel de la ecografía transperineal en la segunda fase del parto (principalmente en variedades anteriores), en la predicción del tiempo de expulsivo y la progresión del parto. [(3)]

En vista de la importancia de lo anteriormente descrito nos planteamos las siguientes interrogantes:

¿Cuál fue la utilidad del ultrasonido transperineal intraparto durante la fase activa del trabajo de parto en pacientes ingresadas a sala de partos del Hospital Dr. Miguel Pérez Carreño en el período comprendido entre junio - octubre 2019?

¿Cuál fue el ángulo de progresión en la fase activa del trabajo de parto?

¿Cuál es la variedad de posición de la cabeza fetal más frecuente?

¿Con el ultrasonido se pudo determinar la dirección de la cabeza fetal?

¿Cuál fue el ángulo de línea media durante el trabajo de parto?

¿Hubo relación entre el ángulo de progresión y la duración del período expulsivo?

Justificación e importancia

El uso de ultrasonido ha sido propuesto para ayudar en la gestión del trabajo de parto. Varios estudios han demostrado que el examen de ultrasonido es más preciso y reproducible que el examen clínico en el diagnóstico de posición de la cabeza fetal, estación y en la predicción de detención del trabajo de parto. Es por esto que el ultrasonido puede, en cierta medida, distinguir aquellas pacientes destinadas a resolución obstétrica vía parto vaginal o cesárea.

En Venezuela, no existen investigaciones reportadas sobre el ultrasonido transperineal intraparto, desaprovechándose así la oportunidad de poder evaluar de manera objetiva a las pacientes en trabajo de parto, evitando la tasa de morbilidad materno-fetal, sufrimiento fetal agudo y complicaciones obstétricas; es por ello que resulta importante realizar dicha investigación la cual determinará mediciones precisas de la progresión y desenlace del trabajo de parto, además de garantizar una adecuada conducta obstétrica.

Antecedentes

Ghi, T. Eggebø, T. Lees, C. Kalache, K. Rozenberg, P. [4] The International Society of Ultrasound in Obstetrics and Gynecology (ISUOG). Publica Practice Guidelines: intrapartum ultrasound, en el año 2018. Determinando que el ultrasonido permite la medición objetiva y precisa de diversos parámetros ecográficos los cuales pueden ser utilizados durante el parto. Por lo cual recomiendan la medición del ángulo de progresión o distancia cabeza periné transperineal y evaluación de la posición de la cabeza por vía transabdominal, los cuales pueden ser útiles para predecir la probabilidad de éxito de la extracción.

Gilboa et al., [5] en el año 2013, realizaron un estudio en Israel, Centro Médico Chaim Sheba, en el Departamento de Obstetricia y Ginecología. En el que utilizaron un total de 62 pacientes ≥37 semanas de gestación con falta de progreso en la segunda etapa del parto. Determinaron la importancia clínica del pubis midiendo el ángulo del arco (PAA) medido por ultrasonido transperineal durante la segunda etapa prolongada del parto. Obteniendo como resultado un PAA promedio de 101.1° y encontrando una correlación negativa en pacientes con feto en posición occipitotransversa que tenían un ángulo significativamente menor en comparación con aquellos con posiciones occipitoanteriores.

Tutschek et al., [6] en el año 2013, realizaron un estudio en el Departamento de Obstetricia y Ginecología, Hospital de la Universidad de Stavanger, Stavanger, Noruega. Revisaron 106 pares de conjuntos de datos almacenados que habían sido adquiridos de mujeres nulíparas a término con primera etapa del parto prolongada. Analizaron la relación entre parámetros ecográficos intraparto incluyendo ultrasonido transperineal (ITU), ángulo de progresión (AOP), distancia cabeza - perineo (HPD) y distancia sínfisis - cabeza (HSD), con la palpación digital durante el parto. Los resultados fueron comparados utilizando regresión y coeficientes de correlación. Concluyendo que los parámetros de ultrasonido mostraron un alto grado de correlación entre sí, pero solo moderada correlación con la estación de cabeza fetal palpada vaginalmente.

Bamberg et al., [7] en el año 2012, realizaron un estudio en el Departamentos de Obstetricia, Hospital Universitario Charité, Berlín, Alemania. Utilizaron un grupo de 31 pacientes con embarazo a término (37 semanas), quienes no estaban en trabajo de parto, las cuales se sometieron a resonancia magnética en un sistema abierto e inmediatamente después, sin cambiar la posición supina, se les realizó una ecografía transperineal. Compararon el ángulo de progresión evaluado por resonancia magnética abierta vs ultrasonido transperineal. Al finalizar el estudio demostraron que las medidas del ángulo de progresión de progresión obtenidas por la ecografía transperineal y la resonancia magnética abierta mostraron muy buen acuerdo. Obteniendo un coeficiente de correlación intraclase entre los 2 métodos de 0,89 (intervalo de confianza del 95%).

Borras, Hernández y Figueras, [8] en el año 2011, establecieron un protocolo en el Servicio de Medicina Materno – Fetal, Hospital Clínic de Barcelona, Barcelona, España. Donde realizaron ecografía intraparto proponiendo un algoritmo de trabajo con respecto a la duración del periodo expulsivo prologando y la variedad de posición anterior. Determinaron que si se confirma una variedad anterior y el ángulo de progresión es > 120º, existe un 90% de probabilidades de parto vaginal, así como, la prolongación del periodo expulsivo.

Molina et al., [9] en el año 2010, realizaron un estudio en el Departamento de Obstetricia y Ginecología, Hospital Universitario 'Virgen de las Nieves ', Granada, España. Evaluaron la reproducibilidad de las mediciones de la dirección de la cabeza, el ángulo de la línea media, la distancia de progresión y el ángulo de progresión en las mujeres en la segunda etapa del trabajo de parto, utilizaron 50 pacientes obteniendo imágenes tridimensionales (3D) de la cabeza fetal por ecografía transperineal. Concluyeron que, la más reproducible de las mediciones 3D para la progresión de la cabeza fetal durante el parto es el ángulo de progresión y determinaron que el examen digital no pudo identificar la correcta posición de la cabeza fetal en más del 66% casos por lo cual no es preciso.

Ghi et al., [10] en el año 2009, realizaron un estudio en la Clínica Obstétrica y Ginecológica, Universit `a degli Studi di Bologna, Bolonia, Italia. Evaluaron 60 pacientes con embarazos a término no complicados, fetos en presentación de vértices en la segunda etapa del parto sometidos a una serie de ecografía translabial y exámenes digitales. Determinaron la dirección

de la cabeza y fue categorizada como descendente, horizontal y ascendente y también visualizaron el ángulo de línea media cerebral. En los resultados obtuvieron un ángulo de línea media ≥45° generalmente cuando la dirección de la cabeza fetal era descendente u horizontal, mientras que cuando la rotación era <45° la dirección de la cabeza fetal fue mayormente ascendente. Hubo un relación estadísticamente significativa entre los resultados de examen clínico y hallazgos ecográficos según la prueba d de Somers (P <0.0001 para todas las comparaciones).

Kalache et al., [11] en el año 2009, realizaron un estudio en el Departamento de Obstetricia, Hospital Universitario Charit´e, Campus Benjamin Franklin, Berlín, Alemania. Donde compararon el ángulo de progresión en ecografía transperineal entre diferentes modos del parto en la segunda etapa prolongada del parto con posición fetal occipitoanterior.
Utilizaron un grupo de 41 pacientes a término (≥37 semanas) con falta de progreso en la segunda etapa del trabajo de trabajo. Solo casos con posición occipitoanterior fetal fueron incluidos. Al finalizar el estudio demostraron que el análisis mostró una fuerte relación entre el ángulo de progresión y la necesidad de parto por cesárea. Cuando el ángulo de progresión fue de 120°, la probabilidad ajustada de un éxito fácil y extracción por vacío o parto vaginal espontáneo fue del 90%.(razón de probabilidad chi-cuadrado P <0,0001). Para un ángulo de progresión de 100°, la probabilidad ajustada de extracción vaginal exitosa fue del 25%.

Zúñiga et al., [12] en el año 2013, realizaron un estudio en el Hospital Regional Honorio Delgado, Arequipa, Perú. Evaluaron a 53 pacientes en período expulsivo cuyo parto terminó por vía vaginal, se les realizó evaluación ecográfica translabial de la variedad de posición, dirección y ángulo de progresión del descenso cefálico, y se relacionó con la duración del periodo expulsivo. En los resultados se encontró relación estadística significativa (p<0,05) entre el ángulo de progresión del descenso cefálico y el tiempo de duración del periodo expulsivo. Según la regresión lineal simple, a mayor ángulo de progresión menor fue la duración del periodo expulsivo. Además, entre el tiempo y la dirección del descenso cefálico, hubo relación estadísticamente significativa (p<0,05). Finalmente, la relación entre el tiempo y la variedad de presentación fue estadísticamente significativa (p<0,05).

Lami yeo y Roberto Romero, [13] en el año 2009, realizaron un estudio en el Instituto de Salud Infantil y Desarrollo Humano, Wayne State University, Detroit, EE. UU. Realizaron un estudio prospectivo observacional de 202 nulíparas donde sugirieron que el modo de parto podría predecirse con precisión antes del inicio del parto en hasta 87% de los casos, usando una combinación de clínica, historia y hallazgos de ultrasonido. Determinaron que hay una fuerte relación entre la dirección de la cabeza fetal, según lo determinado por la ecografía translabial, y la posición, según lo determinado clínicamente. La orientación de la línea media de la cabeza fetal con respecto al diámetro anteroposterior de la pelvis también se asocio con la posición de la cabeza fetal. Los resultados combinados de la dirección hacia arriba de la cabeza fetal y una rotación de <45◦ se asociaron en el 95% de los casos con un parto espontaneo.

Marco Teórico

Tradicionalmente, la evaluación y gestión de la mujer en trabajo de parto se basa en los hallazgos clínicos [14-15]. El tipo de intervención se basa principalmente en la evaluación digital de la dilatación cervical y la posición y descenso de la cabeza fetal [16-17]. Sin embargo, el examen clínico de la altura y la posición de la cabeza fetal son inexactos y subjetivos, especialmente cuando el caput succedaneum afecta la palpación de las suturas y fontanelas [18-19]. El uso de ultrasonido ha sido propuesto para ayudar en la gestión del trabajo. Varios estudios han demostrado que el examen de ultrasonido es más preciso y reproducible que el examen clínico en el diagnóstico de la posición y descenso de la cabeza fetal, así como, en la predicción de la detención del trabajo de parto [20].

La evaluación ultrasonográfica puede, en cierta medida, distinguir aquellas mujeres destinadas a parto vaginal y aquellos destinados a cesáreas. Además, hay cada vez más evidencia de que la ecografía en el parto puede predecir el resultado del parto vaginal. El ultrasonido en el trabajo de parto se puede realizar utilizando un enfoque transabdominal, principalmente para determinar la posición de la cabeza y la columna vertebral, o un enfoque transperineal, para la evaluación principalmente del descenso y posición. Varios parámetros ecográficos cuantitativos se han propuesto para la evaluación [21-22]. Actualmente, no hay consenso sobre

cuándo debe realizarse el ultrasonido, qué parámetro (s) se debe obtener y cómo deberían integrarse los hallazgos ecográficos en la práctica clínica con el fin de mejorar la gestión de la paciente.

Valoración de la posición fetal de la cabeza.

Tradicionalmente, los clínicos determinan la posición de la cabeza fetal palpando la sutura sagital y la fontanela anterior o posterior. Varios estudios han evaluado la exactitud del diagnóstico clínico de la posición de la cabeza fetal, utilizando ultrasonido como referencia [23-24]; Se encontró que la palpación digital era subjetiva. Los estudios muestran consistentemente que el examen digital para determinar la posición de la cabeza es inexacto, con una tasa de error que va del 20% al 70%, considerando el ultrasonido como el estándar [25] (NIVEL DE EVIDENCIA: 1–).

La evaluación clínica por palpación tiende a ser aún menos precisa en casos de posición anormal de la cabeza, como occipucio posterior o transverso, cuando la intervención médica es más probable que sea necesario (NIVEL DE EVIDENCIA: 2 ++). Esta inexactitud puede ser exagerada por la presencia de caput succedaneum y asinclitismo, ambos se asocian frecuentemente con el parto detenido. Varios estudios no han podido demostrar una significativa diferencia de precisión entre obstetras experimentados e inexpertos, aunque este hallazgo ha sido cuestionado por otros [26] (NIVEL DE EVIDENCIA: 2+). Varios estudios han demostrado la superioridad del Ultrasonido solo o en combinación con examen digital en la determinación precisa de la rotación de la cabeza fetal en comparación con el examen digital tradicional solo [27] (NIVEL DE EVIDENCIA: 1–).

Evaluación de la estación de la cabeza fetal

La estación de la cabeza fetal es el nivel de la cabeza fetal en el canal de parto relativo al plano de las espinas isquiaticas maternas (la presentación no cefálica no se considera en estas directrices). El término "compromiso de la cabeza" se utiliza cuando la parte más ancha de la cabeza pasa a la pelvis. En el examen vaginal digital, la cabeza fetal es considerada comprometida cuando la parte anterior del cráneo tiene o alcanzó la línea o plano imaginario entre las espinas isquiáticas maternas. Esta estación principal se denomina estación 0, las

estaciones superiores o inferiores se expresan en centímetros arriba (negativo) o abajo (positivo) respectivamente con este plano de referencia.

La subjetividad de la valoración digital transvaginal de la estación de la cabeza fetal fue demostrada por Dupuis et al. [28-29] (NIVEL DE EVIDENCIA: 2+). Usando un simulador de nacimiento equipados con un sensor colocado en la cabeza fetal de un maniquí en estaciones definidas según el colegio estadounidense de Obstetras y Ginecólogos, y un grupo de examinadores de varios niveles de experiencia; Utilizo la palpación para clasificar la estación de la cabeza fetal como alta, media, baja o de salida. El error en la "categoría" media fue del 30% para los residentes y del 34% para los obstetras. Más importante, el diagnóstico incorrecto de una estación pélvica media en lugar de una verdadera estación pélvica alta representaba la mayoría de los errores (88% y 67% por residentes y obstetras, respectivamente). En la práctica clínica, tales errores de clasificación pueden impactar adversamente en la gestión de trabajo parto.

El examen de ultrasonido documenta objetivamente y precisamente la estación de la cabeza fetal en el canal de parto [30] (NIVEL DE EVIDENCIA: 2+). Se han sugerido una serie de parámetros ecográficos para describir la estación de la cabeza fetal; éstas han demostrado que tienen alta sensibilidad intra e inter observador [31-32] (NIVEL DE EVIDENCIA: 2+).

Valoración de la actitud de la cabeza fetal.

La actitud de la cabeza fetal es la relación del cabeza fetal con la columna vertebral. El ultrasonido ha demostrado ser útil en evaluación visual de la actitud de la cabeza fetal [33-34] (NIVEL DE EVIDENCIA: 2–) y en el diagnóstico objetivo de mala presentación de la cabeza fetal durante el parto [35-36] (NIVEL DE EVIDENCIA: 3).

Técnica

La evaluación del ultrasonido en el trabajo de parto puede realizarse utilizando un enfoque transabdominal o transperineal, dependiendo del parámetro que es el objetivo del examen (principalmente posición y estación) y en la indicación clínica. Una máquina de ultrasonido bidimensional equipada con una sonda convexa, como la que se usa para la ecografía transabdominal para biometría y valoración de la anatomía. La mejor insonación en el sector amplio y de baja frecuencia (<4MHz) adecuado para la ecografía en el parto.

Valoración de la posición fetal de la cabeza.

La evaluación ecográfica de la posición de la cabeza fetal se realiza mejor por imagen trans-abdominal en los planos axial y sagital [(37)]. Colocando la sonda de ultrasonido transversalmente en el abdomen materno, es una vista axial del tronco fetal, obtenido a nivel de la parte superior del abdomen, el tórax fetal y la posición de la columna vertebral fetal puede ser determinada al mover el transductor de ultrasonido hacia abajo hasta alcanzar la región supra-púbica materna, visualizando la cabeza fetal. Los puntos de referencia que representan la posición del occipucio fetal son las dos órbitas fetales para el occipital posterior, la línea media cerebral para occipital transverso, y el occipucio mismo y la columna cervical para la posición occipital-anterior (Figuras 1 y 2). El plexo coroideo, que diverge hacia el occipital, puede ser útil para determinar la posición de la cabeza del feto [(38)]. Las estructuras de la línea media en la cabeza fetal pueden ser difíciles de visualizar en imágenes transabdominales en estaciones de cabeza fetal baja. Combinando un transabdominal con un transperineal en estos casos para la determinación precisa de la posición.

La posición se puede describir representando un círculo, como un reloj (Figura 3): posiciones ≥02.30 h y ≤03.30 h debe registrarse como occipital izquierdo transversal (LOT); posiciones ≥08.30 h y ≤09.30 h como occipital derecho transverso; Las posiciones >03.30 h y <08.30 h deben ser registrado como occipital posterior; y posiciones >09.30 h y <02.30 h como occipital anterior [(39)].

Evaluación de la estación de la cabeza fetal

La evaluación ecográfica de la estación de la cabeza fetal se realiza mejor por ultrasonido transperineal en el medio sagital o plano axial. La sonda se coloca entre los dos labios más caudalmente, a nivel de la horquilla, con la mujer en una posición semi-rregular, con piernas flexionando en las caderas y las rodillas a 45° y 90° grados, respectivamente. Es esencial que su vejiga esté vacía. En el plano medio sagital, los siguientes puntos anatómicos están claramente representados:

- Articulación de la sínfisis púbica, como oblonga, irregular, estructura ecogénica; idealmente se muestra en una posición horizontal.

• Cráneo fetal, con tabula anterior y posterior.

El plano de referencia tradicional de la palpación vaginal es el nivel de las espinas isquiáticas. Sin embargo, existe una relación anatómica fija entre el extremo inferior de la sínfisis púbica y el plano inter-isquial: la "línea infrapúbica" es una línea imaginaria que se origina desde el extremo caudal de la sínfisis del pubis, perpendicular a su eje longitudinal, extendiéndose a la parte dorsal del canal de parto. En reconstrucciones tridimensionales de computadora, datos tomográficos de una pelvis ósea femenina normal, se ha demostrado que la línea infrapúbica está 3 cm por encima del plano de las espinas isquiáticas [40-43]. En la imagen transperineal en el plano medio sagital, varios parámetros se han propuesto que utilizan la sínfisis púbica como punto de referencia. Los tres puntos de referencia para mediciones cuantitativas serian: El ángulo de progresión (AoP), también llamado el ‘ángulo de descenso [44]; la distancia de progresión (PD); y la estación de la cabeza fetal. Otros indican indirectamente: la distancia cabeza-sínfisis (HSD) es un parámetro indirecto que cambia con el descenso [45]; y el de la dirección de la cabeza indica eje de la cabeza fetal con respecto al eje de la sínfisis púbica. Con una simple rotación en sentido horario del transductor en 90◦, se obtiene un plano axial, en el que dos parámetros adicionales pueden ser evaluados y medidos: la distancia cabeza-perineo (HPD) [46], como un marcador de la estación de la cabeza; y el ángulo de la línea media (MLA), que evalúa rotación de la cabeza.

Ángulo de progresión (AoP) / ángulo de descenso.

El AoP es el ángulo entre el eje largo del hueso púbico y una línea desde el borde inferior del pubis trazada tangencial a la parte ósea más profunda del cráneo fetal (Figura 4). Eso fue descrita por primera vez en 2009 [47] y se ha encontrado que es un parámetro preciso y reproducible para la evaluación de descenso de la cabeza fetal [48] (NIVEL DE EVIDENCIA: 2+). Duckelmann et al. [49] demostraron que la medición del AoP se puede aprender fácilmente, independientemente de la capacidad del médico y su nivel de experiencia en ultrasonido (NIVEL DE EVIDENCIA: 2+). En una investigación de varios parámetros diferentes, Tutschek et al. [50] Compararon el AoP y la Estación de cabeza por medio ultrasonido transperineal, encontrando que la estación de la cabeza fetal 0 corresponde a un AoP de 116◦. Se describe como el ángulo obtenido tras dibujar una línea a través de la sínfisis

púbica y una línea desde el vértice inferior de la sínfisis púbica tangencialmente al contorno de la parte anterior de la calota fetal.

Técnica:

1. Vejiga vacía y paciente en decúbito supino (sin pujos activos).
2. Mediante examen ecográfico transperineal / translabial.
3. El transductor transabdominal se recubre con una funda de látex y gel ecográfico y se sitúa entre los labios vulvares debajo de la sínfisis púbica en posición media-sagital.
4. En el corte sagital obtenido, mediante movimientos suaves del transductor hacia arriba, se puede determinar el eje mayor de la sínfisis del pubis e identificar sus extremos. En este mismo plano mediante suaves movimientos laterales se puede distinguir fácilmente la parte anterior de la cabeza fetal.
5. En la imagen sagital se dibuja una línea a través del eje longitudinal de la sínfisis púbica.
6. Se dibuja una segunda línea que se extiende desde la parte más inferior de la sínfisis del pubis, tangencialmente al contorno del cráneo del feto.
7. Medición del ángulo entre las líneas construidas: directamente en la pantalla.

Interpretación de la medición del ángulo de progresión:

- Un ángulo de progresión ≥ de 120º es un predictor excelente de parto vaginal (90% de los casos).
- Se caracteriza por presentar una correcta variabilidad intra e inter-observador (<3º).
- Si existe un segundo período del parto prolongado y el ángulo de progresión es ≥ 120º opción a parto vaginal espontáneo.

Dirección de la cabeza fetal.

La dirección de la cabeza, es un marcador indirecto de la estación fetal, fue descrito por primera vez por Henrich et al. como el ángulo entre el eje más largo reconocible de la cabeza fetal y eje largo de la sínfisis púbica, medidos en una vista transperineal (Figura 5). Era clasificado categóricamente como 'cabeza abajo' (ángulo <0◦), 'horizontal' (ángulo 0◦ – 30◦) y

'cabeza arriba' (ángulo> 30◦). Los autores notaron un cambio fácilmente reconocible en la dirección de la cabeza a medida que desciende hacia el suelo pélvico, desde hacia abajo a horizontal y hacia arriba. Sube inmediatamente antes del parto vaginal (OVD) correlacionado con el éxito del parto.

Estación sonográfica de la cabeza.

El ultrasonido transperineal requiere la evaluación de la dirección de la cabeza y la distancia entre el plano infrapúbico (que es de 3 cm) por encima del plano isquiático) y el hueso más profundo de presentación parte a lo largo de la línea de dirección de la cabeza (Figura 6).

El ultrasonido transperineal de la estación de la cabeza ha sido comparado con otros parámetros de la estación de la cabeza fetal. Si bien es más complejo la medida (requiere tanto ángulo como mediciones de la distancia), se encontró que correlaciona linealmente con el AoP fácilmente medible: la relación entre estos dos parámetros permiten la conversión directa de las mediciones del AoP en centímetros sobre la escala de palpación convencional.

Distancia cabeza-perineo (HPD).

HPD fue descrita por primera vez por Eggebø et al. [(51)] (Figura 7). El transductor debe colocarse entre los labios mayores (en la parte posterior), y el tejido blando comprimido completamente contra el hueso púbico. El transductor debe estar en ángulo hasta que el contorno del cráneo sea lo más claro posible, indicando que el haz de ultrasonido es perpendicular al cráneo fetal. La HPD se mide en una exploración transperineal frontal como la distancia más corta desde el límite óseo externo del cráneo fetal hasta el perineo. Esta distancia representa la parte del canal de parto que aún no ha sido pasada por el feto. Las mujeres no encuentran esta compresión del tejido blando doloroso [(52)]. La HPD no puede compararse directamente con la evaluación clínica de la estación de la cabeza fetal (de –5 a +5) porque la HPD no sigue la curva del canal de parto. Tutschek et al. [(53)] encontraron que la estación principal 0 corresponde a una HPD de 36 mm, Kahrs et al. encontraron que la estación principal 0 corresponde a un HPD de 35 mm y Mathot-Baptista et al. [(54)] encontraron

una HPD de 38 mm para corresponder a la media. Los límites de acuerdo a la variación de la medición inter-observador se reportaron como 8.5 a + 12.3 mm.

Ángulo de la línea media (MLA).

El MLA se diferencia de los otros parámetros ya que utiliza el ángulo de rotación de la cabeza como indicador del progreso del descenso. Primero descrito por Ghi et al. se mide en el plano axial utilizando un abordaje transperineal: La línea ecogénica interpuesta entre los dos hemisferios cerebrales se identifican (línea media) y el MLA es el ángulo entre esta línea y el eje anteroposterior de la pelvis materna (Figura 8). Encontraron una correlación significativa entre la estación principal evaluada clínicamente y la rotación representado por el MLA. Después de excluir occipucio posterior en los casos, encontraron una rotación de ≥45◦ que corresponde a una estación principal de ≤ + 2 cm en (98.6%) casos y una rotación <45◦ para corresponder a una estación principal de ≥ + 3 cm en (83.7%) casos (P <0.001) (NIVEL DE EVIDENCIA: 2+). Aunque el MLA fue descrito originalmente como un ángulo en relación con la posición de la cabeza y la pelvis materna, puede representarse usando posiciones de un reloj de la misma manera que la descrita para la imagen transabdominal.

Parámetros adicionales para evaluar la estación de la cabeza fetal.

Otros dos parámetros se han propuesto para medir la estación de la cabeza fetal en el parto: distancia de progresión (PD) y Distancia cabeza-sínfisis (HSD). Sin embargo, no se ha aplicado ampliamente en estudios de investigación y su clínica. La utilidad está menos establecida que la de los otros parámetros. La DP se describió por primera vez como una medida objetiva del compromiso de la cabeza fetal, tomado antes del inicio del trabajo de parto, por Dietz y Lanzarone. Se define como la mínima distancia entre la «línea infrapúbica» y la presentación (definida como la parte más distal de la curvatura hiperecogénica del cráneo fetal) (Figura 9). El AoP es más fácil de medir que la DP y debido a la naturaleza curvada del canal de parto, que la DP no es usado, siendo el primero ser preferido como una medida de la estación principal.

La HSD es la distancia entre el borde inferior de la sínfisis del pubis materno y el cráneo fetal, a lo largo del Línea infrapúbica (figura 10). Como el espacio palpable entre el cráneo fetal y la sínfisis del pubis materno. Se utiliza ampliamente en la práctica clínica como un parámetro para la estación de la cabeza fetal. La HSD ha sido propuesto por Youssef et al. como un marcador indirecto del descenso de la cabeza fetal. En un corte occipital-anterior del feto se ha comprobado la reproducibilidad de este parámetro, mostrando una correlación lineal negativa con la estación palpada y cada vez más corta a medida que la cabeza desciende hacia el suelo pélvico (NIVEL DE LA EVIDENCIA: 2+). Además, se ha mostrado que la HSD se correlaciona con las otras mediciones ecográficas de la estación de la cabeza fetal; Se correlaciona positivamente con el HPD y negativamente con el AoP (Figura 11). Se puede medir solo en estaciones debajo de la línea infrapúbica (es decir, ≥ –3 cm).

Indicaciones de ultrasonido intraparto.

- ✓ Progreso lento o detención del parto en la primera etapa.
- ✓ Progreso lento o detención del parto en la segunda etapa.
- ✓ Determinación de la posición y posición de la cabeza fetal antes de considerar o realizar parto vaginal instrumental.
- ✓ Evaluación objetiva de la mala presentación de la cabeza fetal.

Un estudio no demostró un beneficio de la rutina del uso del ultrasonido en el parto para la determinación de la posición de la cabeza (la estación principal no se midió por ultrasonido en este estudio) entre los pacientes de bajo riesgo, en quienes su uso se asoció con un mayor riesgo de cesárea [(55)]. (NIVEL DE EVIDENCIA: 1–, GRADO DE RECOMENDACIÓN: A). Aunque se ha demostrado que la ecografía es más exacto y reproducible que el examen digital en la determinación de la posición de la cabeza fetal y la estación en la labor de parto; el conocimiento de estos hallazgos no ha demostrado mejorar la gestión y entrega del parto. Por la rareza de resultados adversos perinatales y maternos durante el trabajo de parto, serían necesarios estudios aleatorios muy grandes para probar un beneficio clínico de la ecografía intraparto para el feto o la madre con respecto a la grave morbilidad perinatal o materna. Sin embargo, el ultrasonido intraparto permite una determinación más precisa de la posición y la

estación y es más aceptable para las mujeres que el examen digital. Su uso podrá ser avalado en las siguientes circunstancias como complemento al examen clínico.

- ✓ Progreso lento o detención del parto en la primera etapa. Algunos estudios consecutivos han demostrado que HPD y AoP son más precisos que el examen digital en la predicción. Parto vaginal en mujeres nulíparas con primera etapa prolongada del trabajo de parto [56] (NIVEL DE EVIDENCIA: 2+, GRADO DE RECOMENDACIÓN: B). En el ensayo multicéntrico más grande, realizado en 150 mujeres [57], si el HPD era <40 mm, la probabilidad de parto por cesárea fue del 7%, mientras que subió a 82% si el HPD era> 50 mm. En el mismo estudio, si AoP era> 110◦, la probabilidad de parto por cesárea fue de 12%, mientras que esto aumentó a 62% si AoP era <100◦. En un estudio de la misma población de 150 mujeres con primera etapa prolongada del parto [58], mostró que la posición occipital-posterior, en comparación con posición no occipital posterior, se asoció significativamente. con el riesgo de cesárea (38% vs 17%, P = 0.01) (NIVEL DE EVIDENCIA: 2+, GRADO DE RECOMENDACIÓN: B). Varios informes de casos o series pequeñas han mostrado que, en pacientes con primera etapa prolongada del parto, el ultrasonido transabdominal o transperineal puede identificar la causa de detención del trabajo de parto por diferentes tipos de mala presentación, incluye presentación deflejada (frente o cara) o asinclitismo (NIVEL DE EVIDENCIA: 3, GRADO DE RECOMENDACIÓN: C).

- ✓ Progreso lento o detención del parto en la segunda etapa. Hay una escasez de estudios que abordan específicamente la utilidad del ultrasonido para predecir la posibilidad de espontaneidad del parto vaginal comparado con la cesárea o OVD en pacientes con segunda etapa prolongada. En 62 mujeres con segunda etapa prolongada examinadas por ultrasonido transperineal, Masturzo et al. [59] encontraron que la dirección favorable de la cabeza (cabeza arriba) se asoció con parto vaginal espontáneo en la mayoría (16/20; 80%) de los casos, en contraste con la dirección baja (4/20; 20%) u horizontal (9/22; 41%) de la cabeza (NIVEL DE EVIDENCIA: 2+, GRADO DE RECOMENDACIÓN: B).

En un reciente ensayo controlado aleatorizado, se demostró que la evaluación de ultrasonido, además del examen digital previo al parto vaginal instrumental es significativamente más precisa en comparación con el examen digital solo, en el diagnóstico de la posición de la cabeza fetal. (Diagnóstico ecográfico incorrecto en el 1,6% de los casos, comparado con 20.2% en grupo de examen digital) (NIVEL DE LA EVIDENCIA: 1–, GRADO DE RECOMENDACIÓN: A). Si bien el estudio no mostró diferencias significativas en la morbilidad materna o fetal, el principal resultado fue la exactitud de determinar la posición fetal y el estudio no tuvo poder para detectar diferencias en la ocurrencia de eventos adversos [(60)]. En su ensayo controlado aleatorio Wong et al. [(61)] demostró que cuando se determina la posición de la cabeza fetal por ultrasonido comparado con palpación en la colocación de la ventosa fue significativamente más cercana al punto flexión (NIVEL DE EVIDENCIA: 1–, GRADO DE RECOMENDACIÓN: A).

La dirección de la cabeza predice el resultado del parto vaginal instrumental. Cuando se evaluó antes de la extracción en el trabajo de parto prolongado, el signo de cabeza arriba es un positivo predictor del éxito del parto. Entre 11 mujeres con cabeza fetal levantada y una posición occipital anterior, todas tuvieron éxito simple (5/11) o moderadamente difícil (6/11). En Contraste, entre los seis casos con feto occipital-anterior con cabeza horizontal o hacia abajo, solo una fue simple, y el único caso de extracción fallida fue observado en este grupo. El valor de la señal de la dirección de la cabeza para predicción del parto vaginal, así como su buen acuerdo intra e interobservador fueron posteriormente confirmados por otros (NIVEL DE EVIDENCIA: 3, GRADO DE RECOMENDACIÓN: C).

El AoP fue investigado como un predictor de valor exitoso en parto en 41 fetos en posición occipital-anterior. Se encontró un valor de corte de 120◦ para predecir un éxito fácil y extracción en el 90% de los casos (NIVEL DE EVIDENCIA: 2+, GRADO DE RECOMENDACIÓN: B). En 52 mujeres con feto occipital-anterior sometidas a la entrega, la combinación de signo de cabeza arriba, MLA <45◦ y AoP> 120◦ se encontraron significativos predictores ecográficos de un procedimiento exitoso [(62)]. Cuerva et al. [(63)] evaluaron el papel

del ultrasonido en predecir el resultado de la entrega por fórceps en 30 fetos no occipubicos y posteriores. Ellos encontraron que mientras más pequeños AoP y cuanto más corto sea el PD, mayor es el riesgo de fracaso. AoP <138◦ y PD <4.8 cm fueron los más fuertes predictores de los nueve procedimientos complicados (definidos como requiriendo más de tres tracciones, procedimiento fallido, o trauma materno o neonatal) (NIVEL DE EVIDENCIA: 2+, GRADO DE RECOMENDACIÓN: B).

Un estudio grande reciente investigó la relación entre la tasa de fracaso de extracción instrumental y el AoP (inmediatamente previo a la aplicación del instrumento) en 235 mujeres [(64)]. En 30 (12%), la extracción falló, mientras que en los 205 restantes tuvo éxito. La entrega fallida se asoció con un significativamente menor AoP mediana (136.6◦ vs 145.9◦) (NIVEL DE EVIDENCIA: 2+, GRADO DE RECOMENDACIÓN: B).

En un estudio prospectivo europeo, se evaluó por medio de la ecografía transperineal y la duración de la extracción en una cohorte de mujeres con lento progreso en la segunda etapa del trabajo de parto. Entre las 222 mujeres incluidas, La duración del procedimiento de extracción fue significativamente más corto en mujeres con HPD≤25 mm. La tasa de parto por cesárea fue significativamente menor entre casos con HPD≤35 mm en comparación con aquellos con HPD> 35 mm (3.9% vs 22.0%, P <0.01) y, si HPD> 35 mm se combinó con la posición occipital posterior, la tasa de partos por cesárea fue del 35%. Además, La incidencia de pH de la arteria umbilical <7.1 fue significativamente mayor en los recién nacidos sometidos a entrega con HPD> 35 mm.

En un estudio de cohorte prospectivo que incluyó 659 mujeres, El HPD (en este estudio denominado distancia perineo-cráneo) se midió antes de OVD [(65)]. Después del ajuste por paridad, tipo de presentación y macrosomía fetal, HPD≥40 mm se asoció significativamente con la ocurrencia de una extracción difícil (odds ratio; 95% CI, 1.51–3.74; P = 0,0002). Basado en receptor - operativo la distancia perineo-cráneo en el ultrasonido fue un predictor más preciso de la dificultad de lo que era el examen vaginal digital (p = 0,036).

Confirmación visual de la mala presentación fetal de la cabeza.

La presentación cefálica deflejada o asinclitismo es una de las principales causa de trabajo detenido, estimando un tercio de los partos por cesárea. En estos casos se basa el diagnóstico tradicionalmente en el examen digital [66-67], Aunque el uso del ultrasonido para apoyar la clínica en el diagnóstico ha sido reportado recientemente (NIVEL DE LA EVIDENCIA: 3, GRADO DE RECOMENDACIÓN: C).

Indicaciones de valoración ecográfica intraparto: (algoritmo 1)

Se realizará una ecografía intraparto en los siguientes casos:

1. Antes de cualquier instrumentación (siempre que no sea urgente) e independientemente de la variedad de la cabeza fetal tras exploración clínica vaginal, se realizará una valoración ecográfica de la variedad fetal.
2. En todas las gestantes en las que se objetive una segunda fase de parto prolongado y una variedad anterior por exploración clínica y se cumplan condiciones para parto instrumentado (dilatación completa + presentación fetal en III plano de Hodge).

Se realizará una exploración ecográfica:

Ecografía transperineal: Valoración ecográfica de la variedad fetal y medición del ángulo de progresión de la cabeza fetal.

a) Si se confirma una variedad anterior y el ángulo de progresión es > 120º, existe un 90% de probabilidades de parto vaginal (espontáneo o instrumentado), por lo que prolongaremos 1 hora más el expulsivo siempre que la FCF sea normal, a la espera de un parto espontáneo.

b) Si se confirma una variedad anterior y el ángulo de progresión < 120º, dado que la probabilidad de evolución a un parto vaginal es muy baja, se indicará la instrumentación (forceps o vaccum según criterio clínico).

En todas las gestantes en las que se objetive una segunda fase de parto prolongado y una variedad anterior por exploración clínica y no se cumplan condiciones para parto instrumentado, se realizará una exploración ecográfica:

Ecografía transperineal: Valoración ecográfica de la variedad fetal y medición del ángulo de progresión de la cabeza fetal.

a) Si se confirma una variedad anterior y el ángulo de progresión es > 120º, existe un 90% de probabilidades de parto vaginal (espontáneo o instrumentado), por lo que prolongaremos 1 hora más el expulsivo siempre que la FCF sea normal, a la espera de un parto espontáneo o que se cumplan criterios de parto instrumentación.

b) Si se confirma una variedad anterior y el ángulo de progresión < 120º, dado que la probabilidad de evolución a un parto vaginal espontáneo es muy baja, se indicará un cesárea en curso de parto.

Objetivo general

Determinar la utilidad del ultrasonido transperineal intraparto durante la fase activa del trabajo de parto en pacientes ingresadas a sala de partos del Hospital Dr. Miguel Pérez Carreño en el período comprendido entre Junio - Octubre 2019.

Objetivos específicos

- Calcular el ángulo de progresión durante la fase activa del trabajo de parto.
- Establecer la variedad de posición de la cabeza fetal por medio del ultrasonido.
- Determinar la dirección de la cabeza fetal a través del ultrasonido.
- Registrar el ángulo de línea media durante el trabajo de parto.
- Relacionar el ángulo de progresión con la duración del periodo expulsivo.

Aspectos éticos

Este Trabajo Especial de Grado, se realizó en el área de Sala de Parto del Hospital Dr. Miguel Pérez Carreño IVSS. Consistió en la evaluación a través del ultrasonido transperineal intraparto que se llevó a cabo bajo la autorización del Comité Académico y de Bioética, siguiendo las normas y sugerencias establecidas para el desarrollo del mismo.

Para cumplir con el principio de autonomía, se explicó detalladamente a cada paciente el objetivo y finalidad del presente estudio; las mismas estuvieron de acuerdo en la participación, dejando su autorización plasmada a través de la firma del consentimiento informado (Anexo1).

En este estudio no se realizó ninguna distinción de raza, clase social, religión o ideología, respetando el principio de justicia social.

A cada paciente se le realizó de forma completa, exploración con ultrasonido transperineal evaluando de forma objetiva la progresión de las diferentes etapas del parto, además de diagnosticar alteraciones en el trabajo de parto y decidir la mejor conducta obstétrica para cada caso, sin utilizar ningún procedimiento que comprometiera la salud de la paciente, cumpliendo con los principios de beneficencia y no maleficencia.

De igual manera se garantizó el derecho de universalidad, porque los resultados que se derivaron de la investigación, permitieron fomentar la aplicación de la ecografía como método diagnóstico no invasivo, evitando la subjetividad del examen pélvico digital para la determinación de la presentación y descenso fetal durante el parto.

MÉTODOS

Tipo de estudio

Estudio prospectivo, longitudinal y descriptivo.

Población y muestra

La población estuvo constituida por todas las pacientes en trabajo de parto que ingresaron al área de Sala de Parto del Hospital Dr. Miguel Pérez Carreño IVSS. Para la investigación se incluyó una muestra no probabilística intencional de 200 pacientes en el período comprendido entre junio - octubre 2019 que cumplieron los siguientes criterios de inclusión y exclusión.

Criterios de inclusión

1. Mujeres primigestas y multiparas con embarazo simple a término durante la fase activa del trabajo de parto.
2. Presentaciones fetales cefálicas de vértice.
3. Embarazo sin complicaciones (desprendimiento prematuro de placenta, placenta previa, sufrimiento fetal agudo)
4. Pacientes sin patologías médicas asociadas (diabetes mellitus, cardiopatías, hipertensión arterial, trombosis venosa profunda, enfermedades autoinmunes)
5. Pacientes que firmen el consentimiento informado

Criterios de exclusión

1. Presentaciones compuestas, deflejadas o podálicas.
2. Signos clínicos o paraclínicos de infección activa.
3. Cicatrices uterinas.
4. Discapacidad mental sin previa autorización de familiar y/o representante legal.
5. Malformaciones fetales.

Procedimiento

Previa autorización de la dirección del Hospital General "Dr. Miguel Pérez Carreño", IVSS, y del Comité de Bioética, se realizó la ecografía transperineal intraparto, a través de una charla explicativa sobre los beneficios, riesgos, cuidados con respecto al procedimiento, dada a las pacientes con diagnóstico de embarazo a término en trabajo de parto.

Posteriormente, previa firma del consentimiento informado voluntario (Anexo 1) por parte de la paciente que aceptó y cumplió los criterios de inclusión, se realizó el llenado de la hoja de recolección de datos obtenidos de la historia clínica (Anexo 2).

Técnica para la realización de la ecografía transperineal

1) Vejiga vacía y paciente en decúbito supino (sin pujos activos).
2) Mediante examen ecográfico transperineal
3) El transductor transabdominal se recubre con una funda de látex y gel ecográfico y se sitúa entre los labios vulvares debajo de la sínfisis púbica en posición media-sagital.
4) En el corte sagital obtenido, mediante movimientos suaves del transductor hacia arriba, se puede determinar el eje mayor de la sínfisis del pubis e identificar sus extremos. En este mismo plano mediante suaves movimientos laterales se puede distinguir fácilmente la parte anterior de la cabeza fetal.
5) En la imagen sagital se dibuja una línea a través del eje longitudinal de la sínfisis púbica.
6) Se dibuja una segunda línea que se extiende desde la parte más inferior de la sínfisis del pubis, tangencialmente al contorno del cráneo del feto.
7) Medición del ángulo entre las líneas construidas (ángulo de progresión).
8) Se determina el ángulo entre el eje más largo reconocible de la cabeza fetal y eje largo de la sínfisis púbica (dirección de la cabeza fetal).
9) Luego se rota el transductor transversalmente, reconociendo estructuras como la línea media para determinar la variedad de posición, registrada como occipito-anterior, occipito-transversa y occipito- posterior.
10) En el plano axial utilizando un abordaje trans-perineal: La línea ecogénica (línea media) y el MLA es el ángulo entre esta línea y el eje antero-posterior de la pelvis materna.

Tratamiento estadístico

El tratamiento estadístico de los datos obtenidos para cada una de las variables consideradas en esta investigación, estuvo orientado hacia un enfoque fundamentalmente descriptivo, el cual permitió determinar y analizar su comportamiento general sobre la base de indicadores apropiados que se generaron a partir de una muestra no probabilística de 200 pacientes, que cumplieron con los criterios inclusión y exclusión durante el período establecido para la recolección de los datos. Adicionalmente se utilizaron instrumentos estadísticos para detectar la presencia y magnitud de las relaciones establecidas en los objetivos específicos.

Entre las herramientas de la estadística descriptiva utilizadas destacan las siguientes:

- Distribuciones de frecuencias para todas las variables consideradas, con sus correspondientes gráficos.
- Medidas de tendencia central. Media aritmética para variables cuantitativas y moda para las cualitativas
- Medidas de dispersión.
- Tablas de contingencia para apoyar la medición de las relaciones entre variables
- Coeficientes de contingencia basados en el uso del estadístico Chi – Cuadrado (χ^2)

Recursos Humanos

- ✓ Tutor de trabajo de investigación
- ✓ Investigadores
- ✓ Asesor metodológico
- ✓ Asesor estadístico.

Recursos Materiales

- ✓ Material de oficina
- ✓ Consentimiento informado

- ✓ Instrumento de recolección de datos
- ✓ Ecógrafo MINDARY M7 PREMIUM multifrecuencial
- ✓ Guantes
- ✓ Transportador
- ✓ Navegación por Internet
- ✓ Bolígrafo
- ✓ Computadora
- ✓ Dispositivo USB
- ✓ Tinta de impresora
- ✓ Teléfono
- ✓ Otros

Presupuesto de gasto. Financiamiento

La presente investigación, se llevó a cabo de forma autofinanciada por los autores, para el uso del material de formatos, y consentimientos informados; y contando con el apoyo del Hospital Dr. Miguel Pérez Carreño y con el uso de los equipos y personal de la institución, quienes prestaron su apoyo sin costo alguno.

RESULTADOS

Los datos recolectados permitieron determinar que las pacientes incluidas en el estudio, se caracterizaron por tener edades comprendidas entre 15 y 38 años cuyo promedio se ubicó en un valor muy cercano a los 24 años (23,77), con una alta incidencia de mujeres jóvenes si se toma en cuenta que el 58% de éstas, no llega a los 25 años y que la edad más frecuente en este grupo fue 18 años lo que implicó a su vez un comportamiento de los datos bastante cercano al homogéneo, lo que se confirma con un coeficiente de variación de 24,67%. (Gráfico 1)

La gran mayoría de las pacientes (*78,50%)* manifestaron haber tenido como máximo dos partos con muy pocos casos que superen los tres partos, estos datos originaron un promedio general de 2 partos por paciente, cifras que son consistentes con el hecho de tratarse de personas jóvenes y por lo tanto es de esperarse este tipo de resultado. (Gráfico 2)

La resolución obstétrica con respecto a la culminación del trabajo de parto reporto en el 73,50% parto eutócico simple, tomando en cuenta que en casi las tres cuartas partes de ellas se presentó esta situación. (Gráfico 3)

Los resultados obtenidos para el Ángulo de Progresión son idénticos a los mostrados en el término de la gestación, tomando en cuenta que en el 73,50% de las pacientes se registraron valores mayores de 120^0, situación muy lógica si se toma en cuenta que a mayor ángulo de progresión mayor tendencia al parto vaginal espontáneo. (Gráfico 4)

En la posición fetal, los indicadores sobre todos los porcentuales, muestran un comportamiento que se podría calificar como de poca variabilidad tomando en cuenta los pesos porcentuales de las tres categorías, los mismos varían entre 29,50 % de la posición Occipito Posterior (que apenas difiere en 2 puntos porcentuales de la Occipito Anterior) y 39,50 % de la Occipito Transverso, es decir que no pareciera existir una diferencia muy significativa entre las dos primeras, pero tal vez sí con respecto a la última. (Gráfico 5)

Lo más usual de acuerdo a la información obtenida para este grupo de pacientes es que la dirección de descenso fetal sea ascendente, dado que esta situación se presentó en un 46,50 % de ellas, es decir, casi en la mitad de los casos. (Gráfico 6)

Con el ángulo de línea media, lo más relevante es la evidente alta incidencia de casos que se encontraron con valores inferiores a los 45^0 (62,50 %). (Gráfico 7)

Se señala que la totalidad de las pacientes que tuvieron una duración del período expulsivo menor a 30 minutos presentaron previamente ángulos de progresión mayores de 120°, mientras que aquellas cuyas duraciones del período expulsivo fueron más extensas presentaron ángulos de progresión menores de 120° .Estas consideraciones permiten suponer que existe una correlación entre estas dos variables, podría afirmarse que mientras mayor sea el ángulo de progresión menor es la duración del período expulsivo o mientras menor sea la duración del período expulsivo mayor es el ángulo de progresión.

De cualquier manera existe una relación fuerte entre estas dos variables, lo que queda sustentado dado que **C = 0,54** valor cercano a $\mathbf{C_{max}}$ **= 0,71.** (Gráfico 8)

DISCUSIÓN

Con respecto al ángulo de progresión medido durante la fase activa del trabajo de parto se encontró como hallazgo predominante que el 73,50% % de las pacientes presentaron ángulos de progresión mayores a 120º, teniendo una correlación directa con el éxito del parto vaginal, coincidiendo con Kalache [(11)] en su estudio realizado en Alemania, donde demostraron que hay una fuerte relación entre el ángulo de progresión > 120º y el parto vaginal espontáneo con un éxito del 90% de los casos. Borras [(8)] publica un algoritmo de trabajo estableciendo que en variedades anteriores con ángulo de progresión > 120º, existe un 90% de probabilidades de parto vaginal, así como, la prolongación del periodo expulsivo. En contraste con el estudio realizado por Gilboa, [(5)] en Israel, donde obtuvieron como resultado un ángulo promedio de 101.1 ° encontrando una correlación negativa con respecto a éxito del parto vaginal.

En la variedad de posición evidenciamos que hubo poca diferencia con respecto a las tres categorías, tomando en cuenta que el 39,50 % de las pacientes presentaron una variedad occipito-transversa y a su vez un ángulo de progresión mayor a 120°. Difiriendo del estudio realizado por Gilboa, [(5)] en Israel, donde encontraron una correlación negativa en pacientes con feto en posición occipito-transversa que tenían un ángulo significativamente menor en comparación con aquellos con posiciones occipito-anteriores.

En la dirección de la cabeza fetal, determinamos que la más frecuente fue la posición ascendente, dado que esta situación se presentó en un 46,50 % de las pacientes, es decir, casi en la mitad de los casos. Coincidiendo con Ghi [(10)] en su estudio realizado en Italia, donde evaluaron la dirección de la cabeza fetal y fue categorizada como descendente, horizontal y ascendente; determinaron que la dirección ascendente fue la más frecuente y particularmente cuando se asoció con una rotación <45° lo que favorece la extracción vaginal.

El ángulo de línea media, lo más relevante es la evidente alta incidencia de casos que se encontraron con valores inferiores a los 45° (62,50 %). Ajustándose estos resultados a la publicación de Yeo [(13)], donde establecieron que hay una fuerte relación entre la dirección de la cabeza fetal y la orientación de la línea media, obteniendo como resultado que la dirección de la cabeza fetal hacia arriba y una rotación <45° se asociaron en el 95 % de los casos con

parto espontaneo. En similitud con el estudio efectuado por Ghi [10] que determino que un ángulo de ≥45° se encontró generalmente si la dirección de la cabeza fetal era descendente u horizontal, mientras que cuando la rotación era <45° la dirección de la cabeza fetal fue mayormente ascendente.

En nuestro estudio demostramos que existe una correlación entre el ángulo de progresión y la duración del periodo expulsivo ya que podría afirmarse que mientras mayor sea el ángulo de progresión menor es la duración del período expulsivo y viceversa. De cualquier manera, existe una fuerte relación entre estas dos variables, lo que nos sirve como herramienta a la hora de decidir una conducta obstétrica adecuada**.** Asemejándose con el estudio de Zuñiga [12] realizado en Perú donde se encontró una relación estadísticamente significativa ($p<0,05$) entre el ángulo de progresión del descenso cefálico y el tiempo de duración del periodo expulsivo. Según la regresión lineal simple, a mayor ángulo de progresión menor fue la duración del periodo expulsivo.

Conclusiones

Luego de obtener y analizar cada uno de los resultados del presente trabajo y de acuerdo a lo antes expuesto, se pueden destacar las siguientes conclusiones:

- El ángulo de progresión > 120º es el parámetro mas fidedigno para garantizar de manera objetiva el éxito del parto vaginal.
- La asociación del ángulo de línea media < 45° en combinación con la dirección de la cabeza fetal ascendente, es un predictor positivo vinculado al progreso satisfactorio del parto vaginal.
- Se puede afirmar que la determinación del ángulo de progresión, la variedad de posición, dirección del descenso cefálico, ángulo de línea media, mediante ecografía transperineal son útiles para determinar la duración del periodo expulsivo.

Recomendaciones

Promover la implementación del ultrasonido transperineal en las áreas de sala de parto con la finalidad de asegurar una adecuada conducta obstétrica, disminuyendo así la morbilidad materno fetal; siendo una herramienta fácilmente reproducible que se puede hacer extensiva en el aprendizaje de los futuros especialistas.

Agradecimiento

Al Hospital General Dr. Miguel Pérez Carreño y a todo su personal en el servicio de Obstetricia y Ginecología por ser quienes dieron el apoyo tanto teórico como práctico para la formación de esta especialidad.

A todas las pacientes que colaboraron en el estudio, quienes brindaron su máxima colaboración en un momento tan importante de su vida, ayudándonos en nuestra formación y crecimiento profesional.

REFERENCIAS

1. Cunningham, G. Leveno, KJ. Bloom, SL. Hauth JC, Rouse DJ, Spong CY. Williams Obstetrics, Chapter 6. F. Parturition.23 edition. The McGraw-Hill Companies. 2010.

2. Dupuis, O. Silveira, R. Zentner, A. Dittmar, A. Gaucherand, P. Cucherat, M. Redarce, T. Rudigoz, RC. Birth simulator: reliability of transvaginal assessment of fetal head station as defined by the American College of Obstetricians and Gynecologists classification. Am J Obstet Gynecol 2005; 192: 868–874.

3. Youssef, A. Maroni, E. Ragusa, A. De Musso, F. Salsi, G. Iammarino, MT. Paccapelo, A. Rizzo, N. Pilu, G. Ghi, T. Fetal head–symphysis distance: a simple and reliable ultrasound index of fetal head station in labor. Ultrasound Obstet Gynecol 2013; 41: 419–424.

4. Ghi, T. Eggebø, T. Lees, C. Kalache, K. Rozenberg, P. The International Society of Ultrasound in Obstetrics and Gynecology (ISUOG). Ultrasound Obstet Gynecol 2018; 52: 128–139.

5. Gilboa, Y. Kivilevitch, Z. Spira, M. Kedem, A. Katorza, E. Moran, O. Achiron, R. Pubic arch angle in prolonged second stage of labor: clinical significance. Ultrasound Obstet Gynecol 2013; 41: 442–446.

6. Tutschek, B. Torkildsen, EA. Eggebo, TM. Comparison between ultrasound parameters and clinical examination to assess fetal head station in labor. Ultrasound Obstet Gynecol 2013; 41: 425–429.

7. Bamberg, C. Scheuermann, S. Slowinski, T. Relationship between fetal head station established using an open magnetic resonance imaging scanner and the angle of progression determined by transperineal ultrasound. Ultrasound Obstet Gynecol 2012; 37:712-6.

8. Borras, A. Hernández, S. Figueras, F. PROTOCOLS MEDICINA FETAL SERVEI DE MEDICINA MATERNO-FETAL – ICGON – HOSPITAL CLÍNIC BARCELONA. 2011.

9. Molina, FS. Terra, R. Carrillo, MP. Puertas, A. Nicolaides, KH. What is the most reliable ultrasound parameter for assessment of fetal head descent? Ultrasound Obstet Gynecol 2010; 36: 493–499.

10. Ghi, T. Farina, A. Pedrazzi, A. Rizzo, N. Pelusi, G. Pilu, G. Diagnosis of station and rotation of the fetal head in the second stage of labor with intrapartum translabial ultrasound. Ultrasound Obstet Gynecol. 2009; 33: 331–6.

11. Kalache, KD. Duckelmann, AM. Michaelis, SA. Lange, J. Cichon, G. Dudenhausen, JW. Transperineal ultrasound imaging in prolonged second stage of labor with occipitoanterior presenting fetuses: how well does the 'angle of progression' predict the mode of delivery? Ultrasound Obstet Gynecol 2009; 33: 326–330.

12. Zúñiga, R. Apaza, J. Puma, S. Chávez, G. Cáceres, L. Ecografía translabial intraparto en la determinación del tiempo de duración del periodo expulsivo. Rev peru ginecol obstet. 2013;59: 255-260

13. Yeo, L. Romero, R. Sonographic evaluation in the second stage of labor to improve the assessment of labor progress and its outcome Ultrasound Obstet Gynecol 2009; 33: 253–258.

14. Friedman, E. The graphic analysis of labor. *Am J Obstet Gynecol* 1954; **68**: 1568–1575.

15. Friedman, EA. Primigravid labor; a graphicostatistical analysis. *Obstet Gynecol* 1955; **6**: 567–589.

16. Hamilton, EF. Simoneau, G. Ciampi, A. Warrick, P. Collins, K. Smith, S. Garite, TJ. Descent of the fetal head (station) during the first stage of labor. *Am JObstet Gynecol* 2016; **214**: 360.e1–6.

17. Spong, CY. Berghella, V. Wenstrom, KD. Mercer, BM. Saade, GR. Preventing the first cesarean delivery: summary of a joint Eunice Kennedy Shriver National Institute of Child Health and Human Development, Society for Maternal-Fetal Medicine, and American College of Obstetricians and Gynecologists Workshop. *Obstet Gynecol* 2012; **120**: 1181–1193.

18. Leveno, KJ. Nelson, DB. McIntire, DD. Second-stage labor: how long is too long? *Am J Obstet Gynecol* 2016; **214**: 484–489.

19. Boyle, A. Reddy, UM. Landy, HJ. Huang, CC. Driggers, RW. Laughon, SK. Primary cesarean delivery in the United States. *Obstet Gynecol* 2013; **122**: 33–40.

20. Akmal, S. Kametas, N. Tsoi, E. Hargreaves, C. Nicolaides, KH. Comparison of transvaginal digital examination with intrapartum sonography to determine fetal head position before instrumental delivery. *Ultrasound Obstet Gynecol* 2003; **21**: 437–440.

21. Sherer, DM. Miodovnik, M. Bradley, S. Langer, O. Intrapartum fetal head position I: comparison between transvaginal digital examination and transabdominal ultrasound assessment during the active stage of labor. *Ultrasound Obstet Gynecol* 2002; **19**: 258–263.

22. Sherer, DM. Miodovnik, M. Bradley, KS. Langer, O. Intrapartum fetal head position II: comparison between transvaginal digital examination and transabdominal ultrasound assessment during the second stage of labor. *Ultrasound Obstet Gynecol* 2002; **19**: 264–268.

23. Souka, AP. Haritos, T. Basayiannis, K. Noikokyri, N. Antsaklis, A. Intrapartum ultrasound for the examination of the fetal head position in normal and obstructed labor. *J Matern Fetal Neonatal Med* 2003; **13**: 59–63.

24. Ramphul, M. Kennelly, M. Murphy, DJ. Establishing the accuracy and acceptability of abdominal ultrasound to define the foetal head position in the second stage of labour: a validation study. *Eur J Obstet Gynecol Reprod Biol* 2012; **164**: 35–39.

25. Ramphul, M. Ooi, PV. Burke, G. Kennelly, MM. Said, SA. Montgomery, AA. Murphy, DJ. Instrumental delivery and ultrasound: a multicentre randomised controlled trial of

ultrasound assessment of the fetal head position versus standard care as an approach to prevent morbidity at instrumental delivery. *BJOG* 2014; **121**: 1029–1038.

26. Chou, MR. Kreiser, D. Taslimi, MM. Druzin, ML. El-Sayed, YY. Vaginal versus ultrasound examination of fetal occiput position during the second stage of labor. *Am J Obstet Gynecol* 2004; **191**: 521–524.

27. Sherer, DM. Abulafia, O. Intrapartum assessment of fetal head engagement: comparison between transvaginal digital and transabdominal ultrasound determinations. *Ultrasound Obstet Gynecol* 2003; **21**: 430–436.

28. Dupuis, O. Silveira, R. Zentner, A. Dittmar, A. Gaucherand, P. Cucherat, M. Redarce, T. Rudigoz, RC. Birth simulator: reliability of transvaginal assessment of fetal head station as defined by the American College of Obstetricians and Gynecologists classification. *Am J Obstet Gynecol* 2005; **192**: 868–874.

29. Dupuis, O. Ruimark, S. Corrine, D. Simone, T. Andre, D. Rene- Charles, R. Fetal head position during the second stage of labor: comparison of digital and vaginal examination and transabdominal ultrasonographic examination. *Eur J Obstet Gynecol Reprod Biol* 2005; **123**: 193–197.

30. Ghi, T. Farina, A. Pedrazzi, A. Rizzo, N. Pelusi, G. Pilu, G. Diagnosis of station and rotation of the fetal head in the second stage of labor with intrapartum translabial ultrasound. *Ultrasound Obstet Gynecol* 2009; **33**: 331–336.

31. Dietz, HP. Lanzarone, V. Measuring engagement of the fetal head: validity and reproducibility of a new ultrasound technique. *Ultrasound Obstet Gynecol* 2005; **25**: 165–168.

32. Ghi, T. Contro, E. Farina, A. Nobile, M. Pilu, G. Three-dimensional ultrasound in monitoring progression of labor: a reproducibility study. *Ultrasound Obstet Gynecol* 2010; **36**: 500–506.

33. Eggebo, TM. Heien, C. Okland, I. Gjessing, LK. Smedvig, E. Romundstad, P. Salvesen, KA. Prediction of labor and delivery by ascertaining the fetal head position with transabdominal ultrasound in pregnancies with prelabor rupture of membranes after 37 weeks. *Ultraschall Med* 2008; **29**: 179–183.

34. Ghi, T. Bellussi, F. Azzarone, C. Krsmanovic, J. Franchi, L. Youssef, A. Lenzi, J. Fantini, MP. Frusca, T. Pilu, G. The ‘‘occiput-spine angle’’: a new sonographic index of fetal head deflexion during the first stage of labor. *Am J Obstet Gynecol* 2016; **215**: 84.e1–7.

35. Lau, WL. Cho, LY. Leung, WC. Intrapartum translabial ultrasound demonstration of face presentation during first stage of labor. *J Obstet Gynaecol Res* 2011; **37**: 1868–1871.

36. Ghi, T. Bellussi, F. Pilu, G. Sonographic diagnosis of lateral asynclitism: a new subtype of fetal head malposition as a main determinant of early labor arrest. *Ultrasound Obstet Gynecol* 2015; **45**: 229–231.

37. Youssef, A. Ghi, T. Pilu, G. How to perform ultrasound in labor: assessment of fetal occiput position. *Ultrasound Obstet Gynecol* 2013; **41**: 476–47

38. Kahrs, BH. Usman, S. Ghi, T. Youssef, A. Torkildsen, EA. Lindtjørn, E. Østborg, TB. Benediktsdottir, S. Brooks, L. Harmsen, L. Romundstad, PR. Salvesen, KA°. Lees, CC. Eggebø, TM. Sonographic prediction of outcome of vacuum deliveries: a multicenter, prospective cohort study. *Am J Obstet Gynecol* 2017; **217**: 69.e1–10.

39. Akmal, S. Tsoi, E. Nicolaides, KH. Intrapartum sonography to determine fetal occipital position: interobserver agreement. *Ultrasound Obstet Gynecol* 2004; **24**: 421–424.

40. Henrich, W. Dudenhausen, J. Fuchs, I. Kamena, A. Tutschek, B. Intrapartum translabial ultrasound (ITU): sonographic landmarks and correlation with successful vacuum extraction. *Ultrasound Obstet Gynecol* 2006; **28**: 753–760.

41. Armbrust, R. Henrich, W. Hinkson, L. Grieser, C. Siedentopf, JP. Correlation of intrapartum translabial ultrasound parameters with computed tomographic 3D reconstruction of the female pelvis. *J PerinatMed* 2016; **44**: 567–571.

42. Arthuis, CJ. Perrotin, F. Patat, F. Brunereau, L. Simon, EG. Computed tomographic study of anatomical relationship between pubic symphysis and ischial spines to improve interpretation of intrapartum translabial ultrasound. *Ultrasound Obstet Gynecol* 2016; **48**: 779–785.

43. Tutschek, B. Braun, T. Chantraine, F. Henrich, W. Computed tomography and ultrasound to determine fetal head station. *Ultrasound Obstet Gynecol* 2017; **49**: 279–280.

44. Kalache, KD. Duckelmann, AM. Michaelis, SA. Lange, J. Cichon, G. Dudenhausen, JW. Transperineal ultrasound imaging in prolonged second stage of labor with occipitoanterior presenting fetuses: how well does the 'angle of progression' predict the mode of delivery? *Ultrasound Obstet Gynecol* 2009; **33**: 326–330.

45. Youssef, A. Maroni, E. Ragusa, A. De Musso, F. Salsi, G. Iammarino, MT. Paccapelo, A. Rizzo, N. Pilu, G. Ghi, T. Fetal head-symphysis distance: a simple and reliable ultrasound index of fetal head station in labor. *Ultrasound Obstet Gynecol* 2013; **41**: 419–424.

46. Eggebø, TM. Gjessing, LK. Heien, C. Smedvig, E. Økland, I. Romundstad, P. Salvesen, KA°. Prediction of labor and delivery by transperineal ultrasound in pregnancies with prelabor rupture of membranes at term. *Ultrasound Obstet Gynecol* 2006; **27**: 387–391.

47. Barbera, AF. Pombar, X. Perugino, G. Lezotte, DC. Hobbins, JC. A new method to assess fetal head descent in labor with transperineal ultrasound. *Ultrasound Obstet Gynecol* 2009; **33**: 313–319.

48. Molina, FS. Terra, R. Carrillo, MP. Puertas, A. Nicolaides, KH. What is the most reliable ultrasound parameter for assessment of fetal head descent? *Ultrasound ObstetGynecol* 2010; **36**: 493–499.

49. Duckelmann, AM. Michaelis, SA. Bamberg, C. Dudenhausen, JW. Kalache, KD. Impact of intrapartal ultrasound to assess fetal head position and station on the obstetrical interventions at full cervical dilatation. *J Matern Fetal Neonatal Med* 2012; **25**: 484–488.

50. Tutschek, B. Braun, T. Chantraine, F. Henrich, W. A study of progress of labor using intrapartum translabial ultrasound, assessing head station, direction, and angle of descent. *BJOG* 2011; **118**: 62–69.

51. Eggebø, TM. Heien, C. Økland, I. Gjessing, LK. Romundstad, P. Salvesen, KA°. Ultrasound assessment of fetal head-perineum distance before induction of labor. *Ultrasound Obstet Gynecol* 2008; **32**: 199–204.

52. Torkildsen, EA. Salvesen, KA°. Eggebø, TM. Prediction of delivery mode with transperineal ultrasound in women with prolonged first stage of labor. *Ultrasound Obstet Gynecol* 2011; **37**: 702–708.

53. Tutschek, B. Torkildsen, EA. Eggebo, TM. Comparison between ultrasound parameters and clinical examination to assess fetal head station in labor. *Ultrasound Obstet Gynecol* 2013; **41**: 425–429.

54. Maticot-Baptista, D. Ramanah, R. Collin, A. Martin, A. Maillet, R. Riethmuller, D. Ultrasound in the diagnosis of fetal head engagement. [A preliminary French prospective study]. *J Gynecol Obstet Biol Reprod (Paris)* 2009; **38**: 474–480.

55. Popowski, T. Porcher, R. Fort, J. Javoise, S. Rozenberg, P. Influence of ultrasound determination of fetal head position on mode of delivery: a pragmatic randomized trial. *Ultrasound Obstet Gynecol* 2015; **46**: 520–525.

56. Eggebø, TM. Wilhelm-Benartzi, C. Hassan, WA. Usman, S. Salvesen, KA. Lees, CC. A model to predict vaginal delivery in nulliparous women based on maternal characteristics and intrapartum ultrasound. *Am J Obstet Gynecol* 2015; **213**: 362.e1–6.

57. Eggebø, TM. Hassan, WA. Salvesen, KA°. Lindtjørn, E. Lees, CC. Sonographic prediction of vaginal delivery in prolonged labor: a two-center study. *Ultrasound Obstet Gynecol* 2014; **43**: 195–201.

58. Eggebø, TM. Hassan, WA. Salvesen, KA°. Torkildsen, EA. Østborg, TB. Lees, CC. Prediction of delivery mode by ultrasound-assessed fetal position in nulliparous women with prolonged first stage of labor. *Ultrasound Obstet Gynecol* 2015; **46**: 606–610.

59. Masturzo, B. De Ruvo, D. Gaglioti, P. Todros, T. Ultrasound imaging in prolonged second stage of labor: does it reduce the operative delivery rate? *J Matern Fetal Neonatal Med* 2014; **27**: 1560–1563.

60. Ghi, T. Youssef, A. Does ultrasound determination of fetal occiput position improve labor outcome? *BJOG* 2014; **121**: 1312.

61. Wong, GY. Mok, YM. Wong, SF. Transabdominal ultrasound assessment of the fetal head and the accuracy of vacuum cup application. *Int J Gynaecol Obstet* 2007; **98**: 120–123.

62. Sainz, JA. Borrero, C. Aquise, A. Serrano, R. Gutierrez, L. Fernandez-Palacın, A. Utility of intrapartum transperineal ultrasound to predict cases of failure in vacuum extraction attempt and need of cesarean section to complete delivery. *J Matern Fetal Neonatal Med* 2016; **29**: 1348–1352.

63. Cuerva, MJ. Bamberg, C. Tobias, P. Gil, MM. De La Calle, M. Bartha, JL. Use of intrapartum ultrasound in the prediction of complicated operative forceps delivery of fetuses in non-occiput posterior position. *Ultrasound Obstet Gynecol* 2014; **43**:687–692.

64. Bultez, T. Quibel, T. Bouhanna, P. Popowski, T. Resche-Rigon, M. Rozenberg, P. Angle of fetal head progression measured using transperineal ultrasound as a predictive factor of vacuum extraction failure. *Ultrasound Obstet Gynecol* 2016; **48**: 86–91.

65. Kasbaoui, S. Severac, F. Aıssi, G. Gaudineau, A. Lecointre, L. Akladios, C. Favre, R. Langer, B. Sananes, N. Predicting the difficulty of operative vaginal delivery by ultrasound measurement of fetal head station. *Am J Obstet Gynecol* 2017; **216**: 507.e1 9.

66. Cunningham, GF. Bloom, SL. Hauth, JC. Rouse, DJ. Spong, CY. Labor and delivery. In *Williams Obstetrics*, 23rd edn, Licht J (ed). Appleton & Lange: Stamford (CT), 2010; 374–577.

67. Akmal, S. Paterson–Brown, S. Malpositions and malpresentations of the foetal head. *Obstet Gynaecol Reprod Med* 2009; **19**: 240–246.

ANEXO 1

UNIVERSIDAD CENTRAL DE VENEZUELA
FACULTAD DE MEDICINA
COORDINACION DE ESTUDIOS DE POSTGRADO
PROGRAMA DE ESPECIALIZACIÓN EN OBSTETRICIA Y GINECOLOGIA
HOSPITAL "DR. MIGUEL PÉREZ CARREÑO"

CONSENTIMIENTO INFORMADO VOLUNTARIO

Se me ha solicitado participar en un estudio denominado: Ultrasonido transperineal intraparto durante la fase activa del trabajo de parto, realizado por los doctores Génesis Morantes y Jesús Martínez. En este estudio se pretende evaluar a través del ultrasonido la progresión del trabajo de parto. Durante todo el procedimiento me explicarán de forma pausada la técnica aplicada.

Yo_____ CI_____, acepto formar parte de la población que será incluida en el trabajo de investigación, Ultrasonido transperineal intraparto durante la fase activa del trabajo de parto. Entendiendo que: mi participación en este estudio es totalmente voluntaria y no recibiré ningún beneficio material, se me permitió tras la explicación del procedimiento realizar preguntas y aclarar dudas, y me fueron explicados los beneficios. Además, se me explicó que, de presentarse cualquier complicación durante la investigación se comprometen a prestarme la atención necesaria para resolver la misma.

Es por eso que consiento voluntariamente participar en esta investigación y entiendo que tengo el derecho de retirarme de la misma en cualquier momento sin que afecte en ninguna manera mi cuidado médico.

_____ _____

Paciente Investigador

ANEXO 2

INSTRUMENTO DE RECOLECCIÓN DE DATOS

UTILIDAD DEL ULTRASONIDO TRANSPERINEAL INTRAPARTO DURANTE LA FASE ACTIVA DEL TRABAJO DE PARTO

Trabajo especial de grado

Nombre y Apellido:

Edad: FUR: EG:

Paridad:

- Ángulo de progresión

> 120◦	
< 120◦	

- Variedad de posición

Occipito - anterior	
Occipito - posterior	
Occipito - Transverso	

- Dirección de la cabeza fetal

Descendente	
Horizontal	
Ascendente	

- Ángulo de línea media

≥ 45◦	
< 45◦	

- Duración del período expulsivo

> 30 min	
< 30 min	

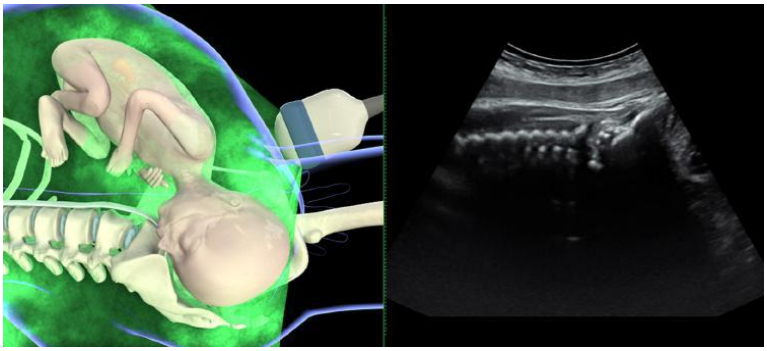

Figura 1 Imagen de ultrasonido transabdominal (plano sagital) en el feto con posición occipital anterior

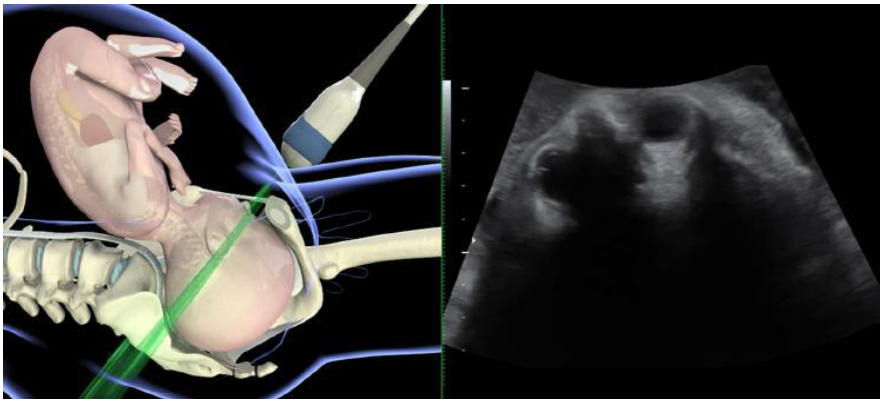

Figura 2 Imagen de ultrasonido transabdominal (plano transversal) en el feto con posición occipital posterior.

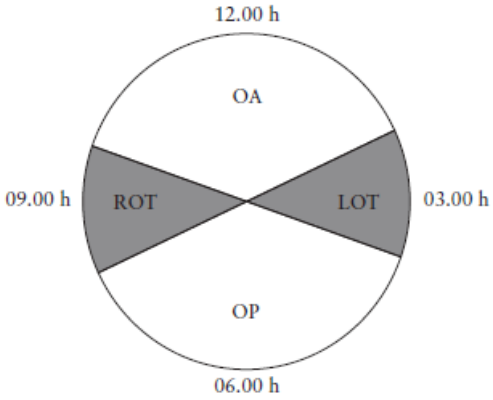

Figura 3 Clasificación de la posición del occipucio fetal basada en posiciones de la manecilla de la hora de un reloj

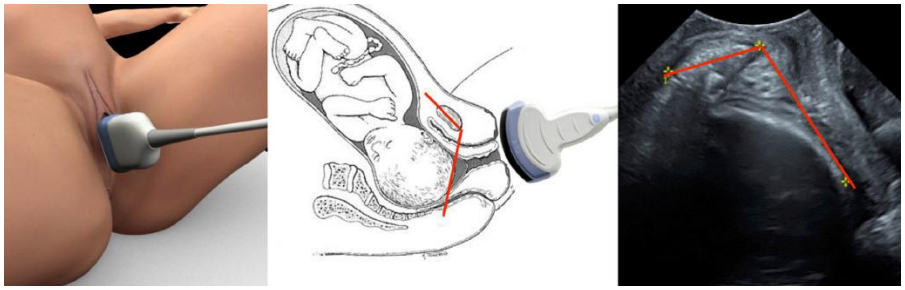

Figura 4 Medición del ángulo de progresión, que muestra la ubicación del transductor y cómo se mide el ángulo.

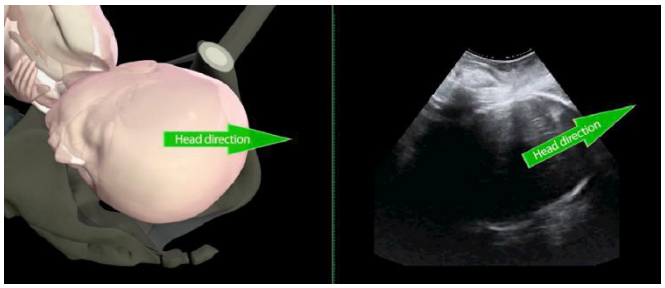

Figura 5 Dirección de la cabeza del feto: horizontal (izquierda) y cabeza arriba (derecha).

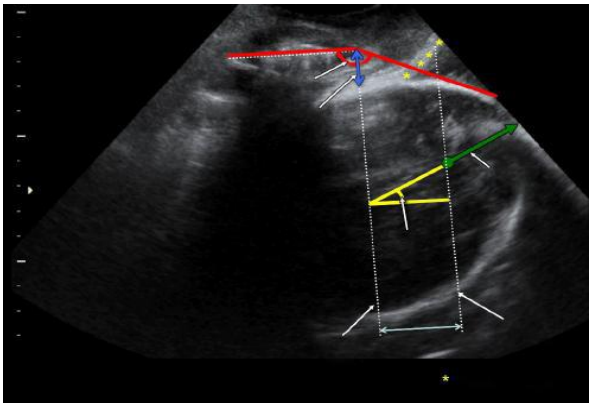

Figura 6: ultrasonido transperineal de la estación de la cabeza
medido a lo largo de la línea de dirección de la cabeza. Ángulo de progresión (AoP), distancia entre la cabeza y la sínfisis (HSD) y, como planos de referencia, medición delplano infrapúbico e inferencia del plano isquial.

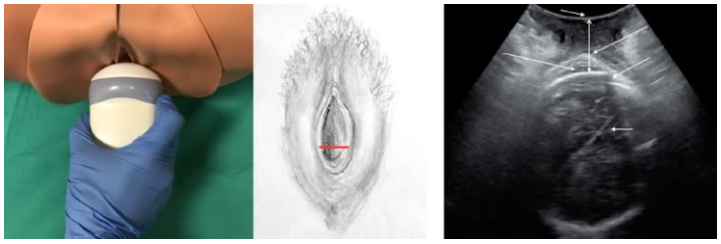

Figura 7 Medición de la distancia entre la cabeza y el perineo (HPD), que muestra la ubicación del transductor y cómo se mide la distancia

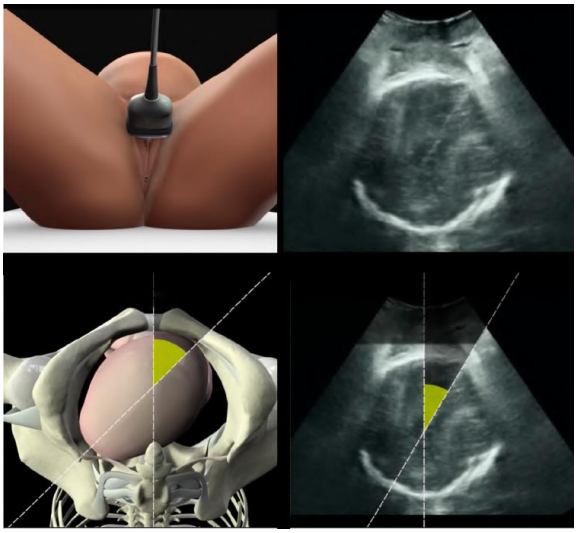

Figura 8 Medición del ángulo de la línea media, que muestra la colocación del transductor y cómo se mide el ángulo.

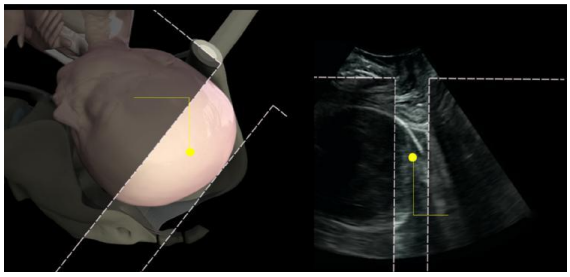

Figura 9 Medición de la distancia de progresión

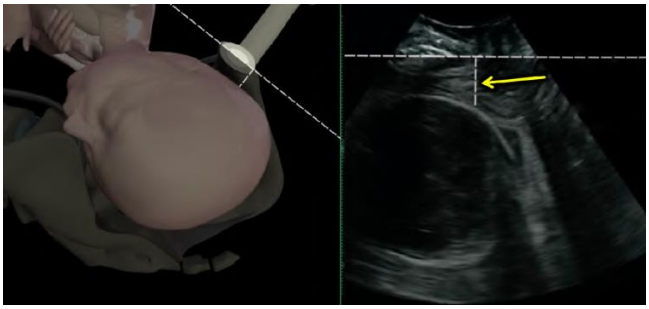

Figura 10 Medición de la distancia entre la cabeza y la sínfisis (HSD), que muestra la ubicación del transductor y cómo se mide la distancia.

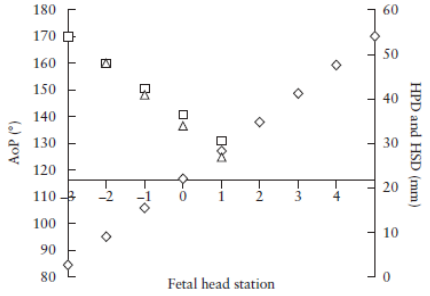

Figura 11 Correlación de los parámetros de ultrasonido transperineal (TPU) Representando la estación de la cabeza fetal: ángulo de progresión. (AoP); distancia cabeza-perineo (HPD); y distancia cabeza-sínfisis (HSD). La estación central de TPU está en cm por encima o por debajo del nivel de las espinas isquiáticas.

Algoritmo 1:

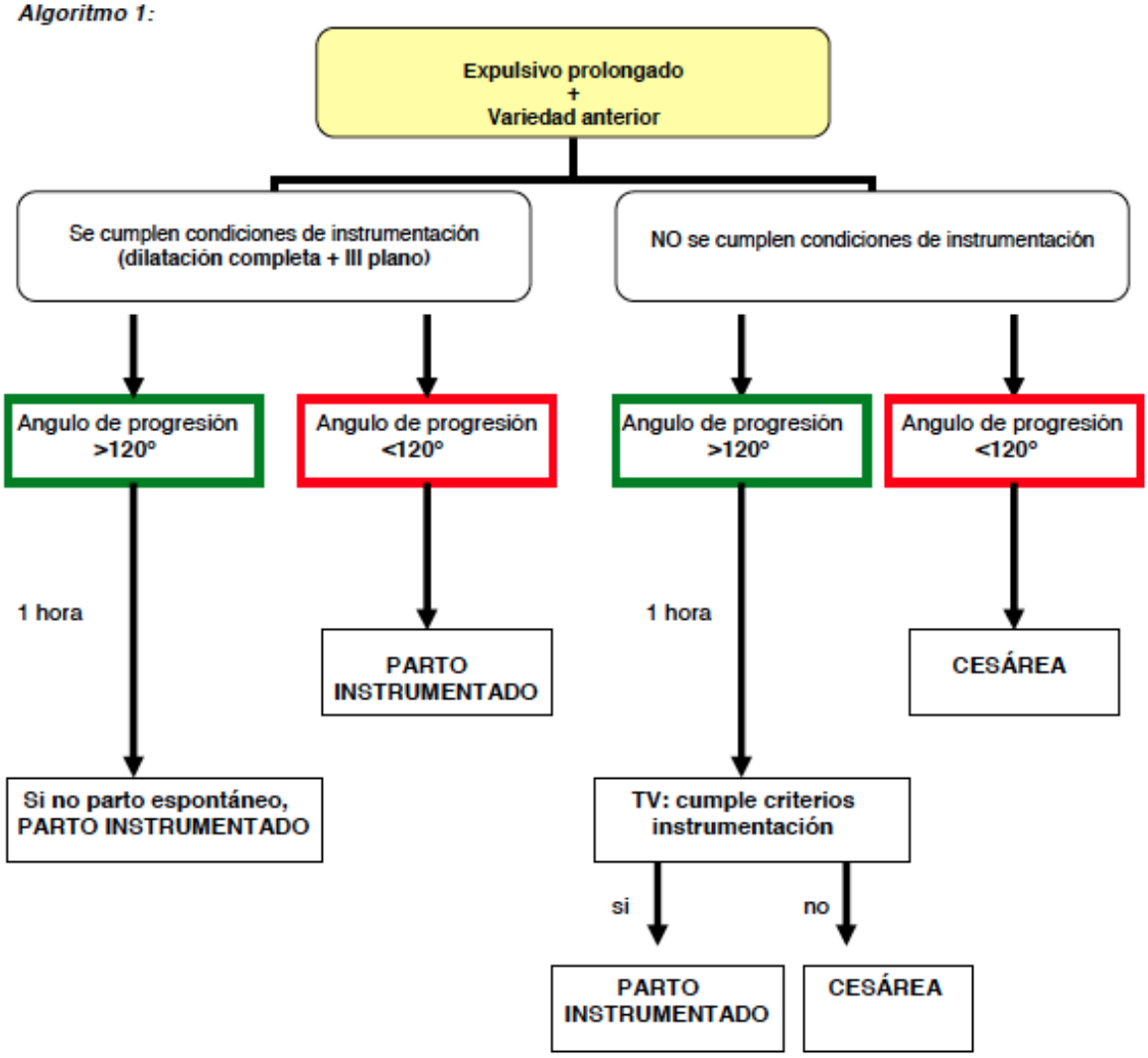
Expulsivo prolongado
+
Variedad anterior
Se cumplen condiciones de instrumentación
(dilatación completa + III plano)
NO se cumplen condiciones de instrumentación
Angulo de progresión
>120°
Angulo de progresión
<120°
Angulo de progresión
>120°
Angulo de progresión
<120°
1 hora
1 hora
PARTO
INSTRUMENTADO
CESÁREA
Si no parto espontáneo,
PARTO INSTRUMENTADO
TV: cumple criterios
instrumentación
si
no
PARTO
INSTRUMENTADO
CESÁREA

Gráfico 1

Clasificación de las pacientes de acuerdo a su Edad.

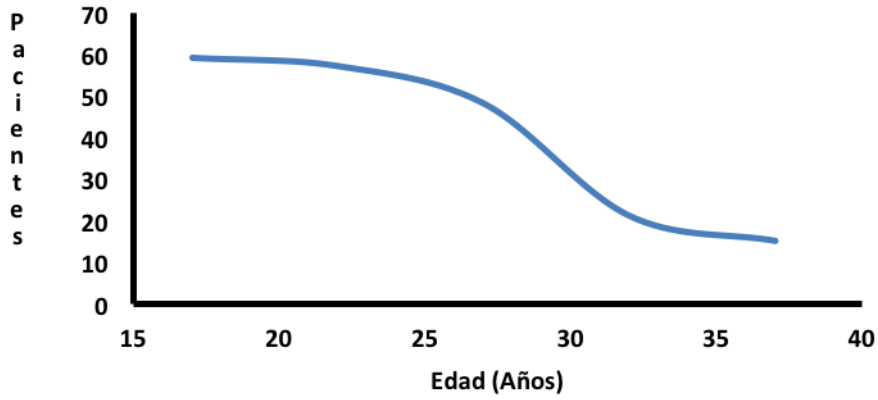

Fuente: Instrumento de recolección de datos.

Gráfico 2

Clasificación de las pacientes de acuerdo a la Paridad.

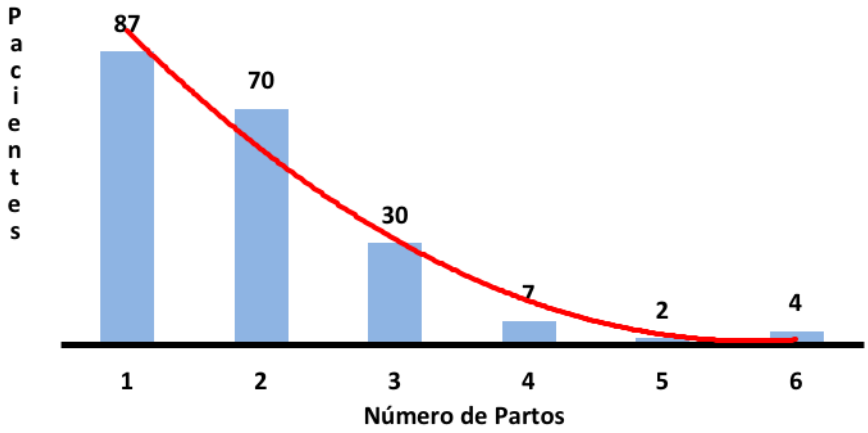

Fuente: Instrumento de recolección de datos.

Gráfico 3

Clasificación de las pacientes de acuerdo a la Resolución Obstétrica.



Fuente: Instrumento de recolección de datos.

Gráfico 4

Clasificación de las pacientes de acuerdo al Ángulo de Progresión.



Fuente: Instrumento de recolección de datos.

Gráfico 5

Clasificación de las pacientes de acuerdo a la Variedad de Posición.

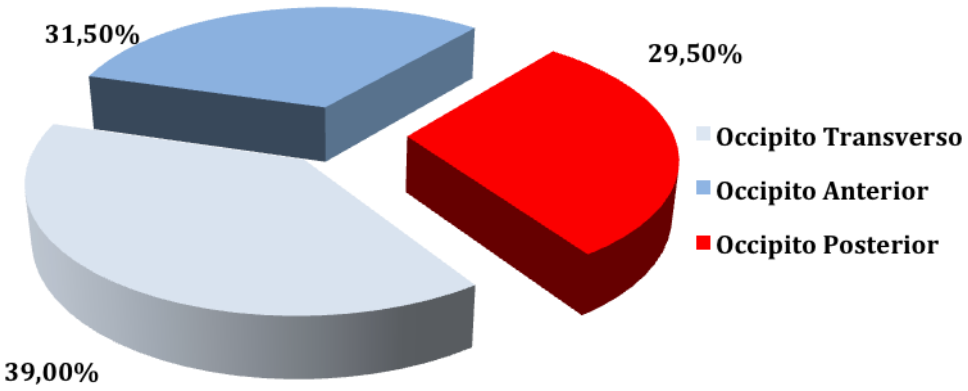

Fuente: Instrumento de recolección de datos.

Gráfico 6

Clasificación de las pacientes de acuerdo a la Dirección de la Cabeza Fetal.

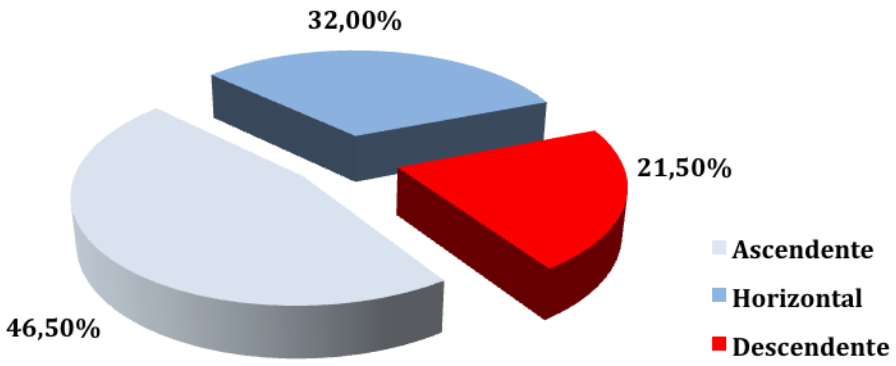

Fuente: Instrumento de recolección de datos.

Gráfico 7

Clasificación de las pacientes de acuerdo al Ángulo de Línea Media.



Fuente: Instrumento de recolección de datos.

Gráfico 8

Clasificación de las pacientes de acuerdo al Ángulo de Progresión Registrado y a la Duración del Período Expulsivo.

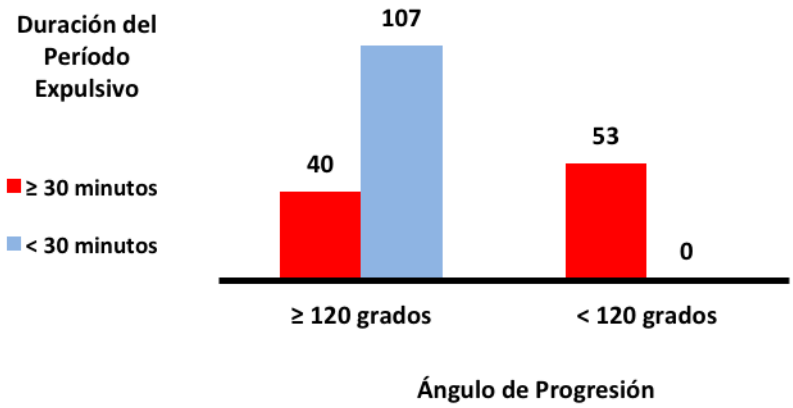

Fuente: Instrumento de recolección de datos.