UNIVERSIDAD CENTRAL DE VENEZUELA

FACULTAD DE MEDICINA

COORDINACIÓN DE ESTUDIOS DE POSTGRADO

PROGRAMA DE ESPECIALIZACIÓN EN OBSTETRICIA Y GINECOLOGÍA

MATERNIDAD CONCEPCIÓN PALACIOS

HERIDAS HIPERTRÓFICAS POSCESÁREA: PREVENCIÓN CON PLASMA DE CORDÓN UMBILICAL Y PLASMA MATERNO

Trabajo Especial de Grado que se presenta para optar altítulo de Especialista en Obstetricia y Ginecología

Scarleth Betzabeth Ruiz

Omar Francisco Tortolero Toledo

Tutora: Rossana Turri

Caracas, octubre de 2019

UNIVERSIDAD CENTRAL DE VENZUELA

VICERRECTORADO ACADÉMICO

SISTEMA DE INFORMACIÓN CIENTÍFICA, HUMANÍSTICA Y TECONOLÓGICA (SICHT)

FECHA: 20-01-2020

AUTORIZACIÓN PARA LA DIFUSIÓN ELECTRONICA DE LOS TRABAJOS DE LICENCIATURA, TRABAJO ESPECIAL DE GRADO, TRABAJO DE GRADO Y TESIS DOCTORAL DE LA UNIVERSIDAD CENTRAL DE VENEZUELA.

Nosotros, **Ruiz Scarleth Betzabeth**, *Cédula de Identidad N°* **V-19722595** *y* **Tortolero Toledo Omar Francisco**, *Cédula de Identidad N°* ***V-19588988***, *autores del trabajo o tesis* **"HERIDAS HIPERTRÓFICAS POSCESÁREA: PREVENCIÓN CON PLASMA DE CORDÓN UMBILICAL Y PLASMA MATERNO"**.

Presentado para optar: ***al grado académico de Especialista en Obstetricia y Ginecología.***

Autorizo a la Universidad Central de Venezuela, a difundir la versión electrónica de este trabajo, a través de los servicios de información que ofrece la Institución, sólo con fines de académicos y de investigación, de acuerdo a lo previsto en la Ley sobre Derecho de Autor, Artículo 18, 23 y 42 (Gaceta Oficial Nº 4.638 Extraordinaria, 01-10-1993).

X	*Si autorizo*
	Autorizo después de 1 año
	No autorizo
	Autorizo difundir sólo algunas partes del trabajo
Indique:	

Firma(s) autor (es)

Ruiz Scarleth Betzabeth
C.I. N° **V-19722595**
e-mail: ***dra_scarleth@hotmail.com***

Tortolero Toledo Omar Francisco
C.I N° ***V-19588988***
e-mail: ***eltortox@gmail.com***

En ***Caracas****, a los* ***20*** *días del mes de* ***enero*** *de* ***2020***

Nota: En caso de no autorizarse la Escuela o Comisión de Estudios de Postgrado, publicará: la referencia bibliográfica, tabla de contenido (índice) y un resumen descriptivo, palabras clave y se indicará que el autor decidió no autorizar el acceso al documento a texto completo.

La cesión de derechos de difusión electrónica, no es cesión de los derechos de autor, porque este es intransferible.



Rossana Turri

Tutor



Norma Ozal

Directora del programa



Sonia Sosa Pico

Coordinadora del Programa de Especialización

DEDICATORIA

Al Padre de los cielos, quien hace todas las cosas nuevas.

A mi familia, por apoyo incondicional desde su humildad.

A mis mentores Dra. Russo y Dr. Bethancourt, por animarme y creer en mí cuando lo necesité.

ÍNDICE DE CONTENIDOS

RESUMEN	4
INTRODUCCIÓN	6
MÉTODOS	18
RESULTADOS	20
DISCUSIÓN	22
AGRADECIMIENTOS	26
REFERENCIAS	27
ANEXOS	29

HERIDAS HIPERTRÓFICAS POSCESÁREA: PREVENCIÓN CON PLASMA DE CORDÓN UMBILICAL Y PLASMA MATERNO

ScarlethBetzabeth Ruiz. C.I. 19722595.Sexo: femenino, E-mail: dra_scarleth@hotmail.comTelf: 04149408925. Dirección: Av. San Martín, Edif. Maternidad Concepción Palacios. Caracas. Programa de Especialización en Obstetricia y Ginecología.

Omar Francisco Tortolero Toledo. C.I. 19588988. Sexo: masculino, E-mail: eltortox@hotmail.comTelf: 04165922823. Dirección: Av. San Martín, Edif. Maternidad Concepción Palacios. Caracas. Programa de Especialización en Obstetricia y Ginecología.

Tutor: **Rossana Turri**. CI: 5593038. Sexo: femenino, E-mail: rossanaturri@hotmail.com Telf: 04241742127. Dirección: Av. San Martin, Edif. Maternidad Concepción Palacios. Caracas. Especialista en Cirugía General y Ginecología

RESUMEN

Objetivo: Evaluar la evolución en una nueva herida quirúrgica poscesárea tras la aplicación de plasma de cordón umbilical y plasma materno en pacientes con antecedentes de cicatrices hipertróficasde la Maternidad Concepción Palacios entre junio-septiembre de 2018. **Métodos:** Estudio prospectivo, comparativo, longitudinal que incluyó 30 pacientes. Durante la cesárea se resecó la cicatriz hipertrófica y se practicó estudio histológico. Después dela síntesis, se aplicó plasma de cordón umbilical en la mitad derecha de la herida dejando la mitad izquierda como tejido control. Se aplicó plasma materno al mes.Se tomó biopsias en ambos extremos de la cicatriz postratamiento.**Resultados:** En la cicatriz hipertrófica, se observó que en 93 % había hiperpigmentación, 90 % bordes irregulares y 97 % eran sobreelevadas; había morfología irregular de las fibras de colágeno en 100 %,con distribución ordenada en un 97 %. Después del tratamiento, 100 % eran normopigmentadas, de bordes regulares tanto en el grupo tratado en el control (p=1,000); 100 % de las tratadas y 90 % del control, eran planas (p=0,263). Entre las tratadas, 100 % tenían morfología regular y distribución ordenadade las fibras de colágeno. En los controles, 60 % la morfología fue regular (p=0,000) y en 67 % la distribución fue ordenada (p=0,002). El 90 % de las pacientes a las que se les aplicó plasma presentaron parestesia. El 90 % de las pacientes refirió estar satisfecha. **Conclusión:** Serecomienda la utilización de plasma de cordón umbilical y plasma materno en pacientes con antecedentes de cicatriz hipertrófica.

Palabras clave: Plasma de cordón umbilical, Cicatrices hipertróficas.

ABSTRACT

Objective: To evaluate the evolution in a new post cesarean surgical wound following the application of umbilical cord plasma and maternal plasma in patients with a history of hypertrophic scars of the Maternity Concepción Palacios between June-September 2018. **Methods:** Prospective, comparative, longitudinal study involving 30 patients. During the C-section, the hypertrophic scar was resected and a histological study was performed. After synthesis, umbilical cord plasma was applied to the right half of the wound leaving the left half as control tissue. Maternal plasma was applied a month after. Biopsies were taken at both ends of the post-treatment scar. **Results:** In hypertrophic scar, 93% were observed to have hyperpigmentation, 90% irregular edges and 97% were over-elevated; there was irregular

morphology of collagen fibers by 100%, with 97% ordered distribution. After treatment, 100% were normopigmented, with regular edges in both, the group treated in the control (p-1,000); 100% of the treated and 90% of the control were flat (p-0.263). Among those treated, 100% had regular morphology and orderly distribution of collagen fibers. In the controls, 60% morphology was regular (p-0.000) and at 67% the distribution was ordered (p-0.002); 90% of patients who were given plasma had paresthesia; 90% of patients reported being satisfied. **Conclusion:** The use of umbilical cord plasma and maternal plasma is recommended in patients with a history of hypertrophic scarring.

Keywords: Umbilical cord plasma, Hypertrophic scar.

INTRODUCCIÓN

La cicatrización es el proceso natural de recuperación de la piel que se produce después de una herida originada por distintos motivos.Las cicatrices no patológicas muestran una fibrosis que se puede denominar modulante. Los fibroblastos, discretamente aumentados en número en los estadios iniciales y acompañados de producción de colágeno, se distribuyen de forma ordenada y paralela a la epidermis. No ocurre así en las cicatrices hipertróficas, que toman una configuración nodular y están constituidas por fibroblastos que, de forma evidente, están aumentados en número, siendo la producción de fibras de colágeno mayor que en las cicatrices no patológicas.[(1)]

El problema de estas lesiones es la gran dificultad para tratarlas de manera eficaz, debida, principalmente,a un conocimiento insuficiente de su fisiopatología. Esto ocurre,en parte, por el hecho de que estas lesiones únicamente afectan a la especie humana y por lo tanto, se hace un gran desafío realizar estudios animales que permitan adquirir mayor conocimiento tanto en la patogenia como en las terapias más adecuadas.[(2)]

Dado este desconocimiento en la génesis de las cicatrices hipertróficas, es que se han planteado y aplicado un gran número de terapias para su manejo, algunas tienen una base biológica mientras que otras son más bien reportes anecdóticos.Los métodos de tratamiento deben adaptarse a factores individuales diversos como la localización, afectación funcional, tamaño, número de lesiones, recurrencia, edad del paciente, etc. Entre las diversas modalidades terapéuticas se encuentran, la escisión, los corticoesteroides en inyección intralesional, la crioterapia, el láser de colorante pulsado, los agentes antitumorales, los fármacos inmunosupresores, la radioterapia y la combinación secuencial devarios de los anteriores. [(3)]

En los últimos años, se ha venido desarrollando un entusiasmo por la aplicación de los componentes del plasma sanguíneo donde los factores de crecimiento juegan un rol importante en el proceso de reparación. Las plaquetas estimulan naturalmente la secreción de factores de crecimiento que pueden iniciar el proceso fisiológico de curación en heridas agudas. El factor de crecimiento nervioso (FCN) fueel primer factor descubierto y, según Mercedes-Acosta *et al*., [(1)] en 1998, se dio a conocer el potencial de plasma rico en plaquetas(PRP) y en los últimos años se ha producido un aumento en su uso, buscando la regeneración tisular.Su

fundamento radica en que las plaquetas concentradas en el plasma secretan múltiples factores de crecimiento contenidos en sus gránulos alfa que actúan,a su vez, en el proceso de reparación tisular.[1] Se ha extendido estos estudios a la sangre del cordón umbilical rica en plaquetas, que contiene niveles elevados de factores de crecimiento vascular endotelial, fibroblastos, factores de crecimiento parecido a la insulina, interleuquinas e interferones, que son utilizadas en el crecimiento, proliferación y diferenciación de células en sangre fetal, cuyas células mesenquimales han demostrado tener efectos funcionales beneficiosos en la cardiomiogénesis, regeneración ósea y curación de heridas dérmicas, favoreciendo la neovascularización y reduciendo la formación de cicatrices hipertróficas, por la potente señal paracrina que soporta la angiogénesis, además de ofrecer el beneficio de que su obtención es un proceso no invasivo que se realiza al momento del nacimiento, sin contar el hecho de tener una alta tasa de proliferación de células mesenquimales. [2-4]

Cada vez es mayor la tendencia a que los pacientes exijan una mejor cicatriz en cirugías corporales, por lo que es importante valorar siempre las mejores opciones posibles de cicatrización.[1]

Planteamiento del problema

Las cicatrices hipertróficas se definen como cicatrices visibles y elevadas que no se propagan a los tejidos circundantes y que a menudo no experimentan una regresión espontánea. Estas cicatrices se caracterizan por la proliferación del tejido dérmico, con una deposición excesiva de proteínas de la matriz extracelular derivada de fibroblastos y, especialmente, colágeno, durante periodos prolongados, por inflamación y fibrosis persistentes. [4]

La mayoría de las personas que desarrollan cicatrices hipertróficas son jóvenes, con edades comprendidas entre 10 y 30 años. Los ancianos rara vez desarrollan estas lesiones. Esta observación se atribuye en parte a los siguientes hechos: los individuos jóvenes son más propensos al trauma; su piel, generalmente, posee fibras más elásticas, lo que resulta en una mayor tensión; y la tasa de síntesis de colágeno es mayor en individuos más jóvenes. Estudios previos han informado incidencias divergentes de cicatrización hipertrófica, con tasas de incidencia que varían del 40% al 94%. [5] Existe además una fuerte predisposición genética y racial que altera en gran medida la incidencia de estas lesiones, siendo significativamente mayor en personas de raza negra e hispánica en comparación con los caucásicos. Lo que, sin

duda, lleva a relacionar que una población joven, a la que hoy en día se le realiza el mayor número de cesáreas, es capaz de desarrollar una herida hipertrófica. Estas cicatrices tienen un efecto importante en la vida del paciente, que puede ser relacionado a lo estético, funcional o ambos, generando síntomas molestos como prurito, dolor, parestesias, eritema, sensación de ardor hasta la impotencia funcional por retracción. (5)

La cesárea segmentariaes la intervención obstétrica más frecuentemente realizada hoy día a nivel mundial, con una incisión tipo Pfannestiel, esta intervención no escapa de la realidad de poder generar una cicatrización hipertrófica, convirtiéndose así en un problema estético que afecta a la paciente. Cuando existe el antecedente de una cicatrización hipertrófica,se debe pensar su tratamiento ante la posibilidad de generar una nueva cicatriz hipertrófica.

El rápido avance en los estudios de células madre en cordón umbilical, ha demostrado claramente que las células madre mesenquimales (CMM) representan fuentes prometedoras de células madre para la reparación, regeneración de tejidos y órganos dañados. Hasta la fecha, muchos estudios clínicos han demostrado que las CMM pueden promover la cicatrización de diferentes heridas, incluidas las úlceras cutáneas crónicas inducidas por la diabetes mellitus, la exposición a la radiación y la isquemia. La inmadurez celular relativa de la sangre de cordón umbilical, en comparación con las fuentes de adultos, sugiere un grado de plasticidad potencialmente inigualable.(6)

Dado todos estos beneficios potenciales del plasma del codón umbilical, siendo una modalidad emergente prometedora por su múltiple aplicabilidad, aunado a la facilidad de obtención y procesado, se plantea en esta investigación,¿cuáles fueron los efectos de la aplicación de plasma de cordón umbilical y, posteriormente, plasma de sangre materna,en la cicatrización de una nueva herida quirúrgicapor cesárea segmentaria, en pacientes con antecedentes de cicatrices hipertróficas, que acudieron al Servicio de Sala de Partos en el periodo comprendido entre junio y septiembre de 2018?

Justificación

A pesar de que existe una amplia gama de opciones terapéuticas e, incluso, combinación de estas, aún existen tasas de recurrencia elevadas que hacen del tratamiento de las cicatrices hipertróficas un desafío.

El entusiasmo sobre la sangre de cordón umbilical comenzó cuando se encontró que contenía una gran población de células madre/progenitoras hematopoyéticas en comparación con las fuentes de adultos. Se cree que estas fuentes inmunogénicas de células multipotenciales de fácil adquisición, tienen la capacidad de convertirse en cualquier tipo de célula en el cuerpo bajo condiciones específicas, por lo que, su aplicabilidad en una nueva herida quirúrgica en pacientes con antecedentes de heridas hipertróficas poscesárea, es una interesante propuesta que, en teoría, tiene promisorios resultados pero de la cual no se han publicado trabajos específicos al respecto, deduciéndose entonces la importancia de desarrollar esta investigación para probar dicha premisa. Los beneficios teóricos de su utilización en la mejoría de la cicatrización y en la satisfacción de las pacientes con los resultados posterioresson el motor principal en la realización de esta investigación.

En el campo de la obstetricia, el tema de la cicatrización posterior a la cesárea, tiene poca resonancia como objetivo en la aplicación de estas técnicas,tanto del punto de vista fisiopatológico como estético, pero aquellos resultados de cicatrizaciones viciosas y poco estéticas si producen un gran eco de molestias y desagrado en las pacientes que se quejan principalmente de lo poco atractivo que lucen luego sus cicatrices.La novedad pujante con los resultados obtenidos con la aplicación de sangre de cordón umbilical, hace posible la realización deesta investigación como pionera en este ámbito, sirviendo de ancla para futuros estudios, reconociendo su importancia en los beneficios a mediano y largo plazo, tanto funcional como estético.

Antecedentes

En la literatura se pueden encontrar una serie de casos y estudios controlados, donde se demuestra la efectividad y beneficios subsecuentes a la aplicación de plasma de cordón umbilical y plasma materno bajo la modalidad de plasma rico en plaquetas. Es así como Zebardast *et al.,* [(7)] han demostrado recientemente que la administración de células de cordón umbilical en heridas junto a una preparación de proteína de fibrina, podría desempeñar un papel importante en la reconstrucción de tejidos cutáneos. Milan *et al.,*[(4)]demostraron la importancia de los andamios de matriz dérmica descelularizada cargados con células de cordón umbilical para mejorar la cicatrización de heridas cutáneas en ratas diabéticas, evidenciando que dichos andamios son sistemas apropiados para el suministro y el injerto de

las células en el sitio de la herida, lo cual es muy importante para controlar su destino y mejorar la eficacia terapéutica.

Aunque los mecanismos exactos para que las células madre se diferencien en distintas líneas celulares no están completamente dilucidados, es bien sabido que la célula madre puede diferenciarse en las células correlativas en diferentes microambientes. Luo *et al*.,[8] demostraron que las células mesenquimales de cordón umbilical se diferenciaron en células epidérmicas en el microambiente de la herida de la piel, constatando que algunos factores bioactivos que incluyen citoquinas y quimiocinas en la herida, contribuyen a la diferenciación de CMM en células de la piel.En el campo de la oftalmología, Erdem *et al*.,[9] concluyeron que el uso de gotas de células del cordón umbilical parece ser una terapia segura y efectiva en casos de defectos epiteliales corneales persistentes de grado precoz.

Ertl *et al*., [10] demostraron los efectos positivos de las células mesenquimales de cordón umbilical en la cicatrización de heridas cutáneas. Las heridas tenían una mejor neovascularización, un mayor nivel de factores de crecimiento y una disminución de la respuesta inflamatoria aplicándose como inyección intradérmica.Yang*et al*., [11] investigaron la eficacia de las CMM derivadas del cordón umbilical humano, integradas en el gel de plasma pobre en plaquetas combinado con amnios,para mejorar la curación de heridas en ratas. Concluyeron que el amnios puede modificar los niveles de expresión del factor de crecimiento de las CMM derivadas del cordón umbilical humano y mejorar su eficiencia en la cicatrización de heridas de espesor total en ratas.

De Rossi *et al.,* [12] desarrollaron una investigación donde evaluaron el potencial de factores derivados de las plaquetas en la cicatrización de heridas quirúrgicas en equinos, se tomaron biopsias secuenciales en heridas tratadas y no tratadas, lo que permitió la comparación demarcadores de diferenciación y reparación, concluyendo que las tratadas con gel de PRP poseen más rápida diferenciación epitelial y mejoría del colágeno dérmico comparado con el grupo control.

Krasna *et al.,*[13] investigaron la influencia del gel de plaquetas y sus ingredientes activos sobre la proliferación de fibroblastos dérmicos humanos *in vitro*, mediante el cultivo de los mismos a partir de una biopsia de piel humana normal, demostrando que el gel de plaquetas, PRP y trombina estimulan la proliferación de fibroblastos dérmicos y es

dependiente de la dosis.

Se ha propuesto que el PRP después de dióxido de carbono (CO_2) fraccional ablativo mejora la recuperación de la piel, así como también el aspecto clínico de las cicatrices del acné, conclusión que arrojó el trabajo realizado por Lee *et al.,* [14] quienes desarrollaron un ensayo donde participaron 14 coreanas con cicatrices de acné, las cuales recibieron una sesión de CO2 ablativo fraccional. Inmediatamente después fueron asignados al azar para recibir tratamiento con inyecciones de PRP autólogos en un lado de la cara (lado experimental) y las inyecciones de solución salina en el otro lado (lado control). El eritema y edema en el lado experimental mejoró más rápido que en el lado control, la mejoría clínica fue significativamente mejor en el lado experimental.

Siguiendo el patrón de modelos experimentales, Cho *et al.,* [15] realizaron un estudio con ratones foto envejecidos por irradiación ultravioleta B durante 8 semanas. Se dividieron en tres grupos (grupos intratamiento, grupo solución salina y el grupo con inyección de PRP). Las arrugas en el grupo con inyección de PRP se redujeron significativamente comparadas con otros grupos. Los resultados de la biopsia indicaron que la capa dérmica fue notablemente más gruesa en el grupo PRP. En el ensayo *in vitro*, la proliferación de fibroblastos y la producción de colágeno incrementó en el grupo experimental a través de factores de crecimiento en el PRP, lo que les permitió concluir que el mismo es eficaz en el rejuvenecimiento de piel foto envejecida.

Un estudio aleatorizado fue realizado por Nisbet *et al.,* [16] para establecer la eficacia de gel de PRP y estradiol tópico; solo o en combinación, en la curación de heridas hechas en el tronco de conejos. Las variables de interés fueron la concentración de hidroxiprolina y se puntualizaron características morfológicas macroscópicas y microscópicas de reflexión de curación. Las tratadas con estradiol y gel de PRP desaparecieron por completo, más rápido con más tejido de granulación, así como también mayor angiogénesis y epitelización completa en el día 14.

Liao *et al*; evaluaron la eficacia y seguridad del PRP alogénico en el campo de la reparación crónica de heridas refractarias. Sesenta pacientes (39 hombres y 21 mujeres, 57 ± 10 años) con heridas crónicas se inscribieron en este estudio prospectivo, aleatorizado, de centro único durante enero de 2014 a enero de 2018, demostrando que el tratamiento combinado de heridas

crónicas con PRP alogénico acorta significativamente el tiempo de curación, lo que sugiere que el PRP alogénico es un tratamiento adyuvante eficaz y seguro para heridas crónicas.

Chu *et al.,* [18] estudiaron los efectos de las células madre derivadas de tejido adiposo (CMDTA) sobre las expresiones de la actina del músculo liso α (α-AML) y la decorina en fibroblastos de tejidos cicatriciales hipertróficos en orejas de conejo. Concluyeron que las CMDTA pueden inhibir las expresiones de ARN mensajero (ARNm) y proteínas de α-AML y promover las expresiones de ARNm y proteínas de decorina en el sistema de cultivo in vitro y se espera que se usen en la prevención y tratamiento de cicatrices patológicas.

Marco teórico

La cicatrización es el proceso natural de recuperación de la piel que se produce después de una herida originada por distintos motivos. Este mecanismo fisiológico de reparación del tejido puede tener distintas evoluciones en cada persona dependiendo de diversos factores: genéticos, localización de la herida o profundidad de la misma, entre otras causas que se pueden denominar modulantes. Los fibroblastos, discretamente aumentados en número en los estadios iniciales, acompañados de producción de colágeno, se distribuyen de forma ordenada y paralela a la epidermis. No ocurre así en las cicatrices hipertróficas, que toman una configuración nodular y están constituidas por fibroblastos que de forma evidente están aumentados en número, siendo la producción de fibras de colágeno mayor que en las cicatrices no patológicas. Uno de los problemas que conlleva este tipo de cicatrices es cosmético, pero en ocasiones las lesiones pueden llegar a ser deformantes o afectar funcionalmente articulaciones. [1]

Las manifestaciones clínicas son variables y se correlacionan con una variedad de causas y pueden desarrollarse en cualquier parte del cuerpo. Frecuentemente, los pacientes refieren prurito sobre todo en los márgenes de la lesión, lugar descrito por algunos autores como área de alta proliferación. Se describe prurito en 86 % y dolor en 46% de los casos. El prurito se cree consecuencia de la abundante presencia de mastocitos liberadores de histamina, en cambio el dolor sería ocasionado por el estímulo de las terminaciones nerviosas sensitivas. [3]

Las heridas hipertróficas generalmente se elevan, aunque raramente más de 4 mm por encima de la piel; de color rojo o rosa y pruriginosa. Además, estas cicatrices no se extienden más allá de márgenes geográficos generales de la herida y tienden a retroceder en el tiempo. Contienen

principalmente colágeno tipo III, orientado paralelo a la superficie epidérmica y con abundantes nódulos y gran colágeno extracelular filamentoso. En contraste, los queloides continúan evolucionando con el tiempo, sin una fase quiescente o regresiva e infiltran en el tejido circundante. [5]

La regeneración tisular comienza con la desgranulación de plaquetas y la coagulación que conduce a la liberación de varias citoquinas, factores de coagulación y respuesta inflamatoria. La curación espontánea de la herida cutánea depende principalmente de la migración y la proliferación de las células madre de residuos locales u otras fuentes. Además de factores tales como la infección, la circulación y la nutrición, los niveles bajos de células madre en la herida profunda pueden contribuir a la cicatrización tardía o inadecuada de la herida.[2]

Se han descrito numerosos métodos para el tratamiento de cicatrices anormales, pero actualmente no existe una terapia universalmente aceptada, ni una literatura basada en la evidencia que guíe el manejo eficaz de estas lesiones. Debido a esto, la mayoría de las terapias propuestas reciben tanto apoyo como rechazo, lo que se explica, en parte, por las altas tasas de recurrencia y efectos adversos de los tratamientos actualmente disponibles. Lo que sí se puede asegurar es que cualquier tratamiento como monoterapia presenta recurrencias en general inaceptablemente altas que oscilan entre un 50 % - 70 %. Se ha recomendado una amplia variedad de tratamientos entre los que se encuentran la escisión quirúrgica con o sin injerto, terapia de presión, interferón intralesional, corticoesteroides tópicos e intralesionales, bleomicina intralesional, terapia con láser, láminas de gel de silicona, gel de extracto de cebolla y otras terapias dirigidas a la síntesis de colágeno. [2, 3]

Dado que los factores de crecimiento desempeñan un papel importante en el proceso de reparación, el uso de plasma rico en plaquetas es de gran utilidad. Las plaquetas estimulan naturalmente la secreción de factores de crecimiento que pueden iniciar el proceso de curación fisiológico en lesiones agudas. El PRP se usa ampliamente como una fuente de factores de crecimiento no solo para la regeneración de tejidos duros y blandos, sino también en la cirugía plástica. Se han propuesto roles beneficiosos de PRP en la regeneración de tejidos. Además, el uso de PRP preparado a partir de la propia sangre del paciente, probablemente, reducirá respuestas inmunes dañinas. Se ha demostrado que los PRP se usan como fuente de factores de crecimiento que controlan la curación, la angiogénesis y la promoción de la proliferación de

fibroblastos, causando la diferenciación de fibroblastos dérmicos en miofibroblastos y promoción de la contracción de la herida, y como agente terapéutico potencial para la curación de heridas de la piel. [19]

Además, contiene muchos factores de crecimiento en una concentración más alta y también conduce a una cicatrización rápida en comparación con el tejido autólogo. Los títulos de anticuerpos inmunoglobulina M e inmunoglobulina G2 son bajos en sangre de cordón umbilical, y los anticuerpos anti-A y B están ausentes o solo son débilmente detectables. [4]

Recientemente se han utilizado en el campo de la ingeniería de tejidos varios tipos de células madre, para mejorar la regeneración de tejidos y órganos. Entre varios tipos de células madre, las CMM tienen efectos funcionales beneficiosos en la cardiomiogénesis, reparación de tendones, regeneración ósea y curación de heridas dérmicas. Además, se ha informado que las CMM contribuyen a la cicatrización de heridas, mejorando la neovascularización y reduciendo la formación de cicatrices, fomentando la diferenciación directa por la potente señalización paracrina que respalda la angiogénesis. Sin embargo, las fuentes actuales de CMM requieren procedimientos de adquisición invasivos que proporcionan una cantidad relativamente baja de células progenitoras. Para superar estas limitaciones las células del cordón umbilical han sido reportadas recientemente como una fuente alternativa de células progenitoras mesenquimales, debido a su mayor tasa de proliferación y de frecuencia cuando se comparan con otras fuentes de CMM. Además, han demostrado propiedades no alorreactivas e inmunosupresoras que las hacen adecuadas para aplicaciones alogénicas. [8]

La sangre del cordón umbilical humano (SCUH) tiene un gran potencial para ser adoptada con fines de investigación y terapéuticos ya que el plasma rico en plaquetas, contiene niveles elevados de factores de crecimiento (FC), incluido el factor de crecimiento epidérmico (FCE), factor vascular de crecimiento endotelial (FVCE), factor de crecimiento fibroblástico (FCF), factor de crecimiento similar a la insulina (IGF-1), interleuquinas e interferones, que se utilizan para el crecimiento, la proliferación y la diferenciación de las células en sangre fetal. Otros componentes de la SCUH incluyen albúmina sérica, tansferrina y fibronectina, mineral, grelina, adiponectina, vitamina A y E y varios ácidos grasos esenciales. Se ha demostrado que la expansión del linaje megacariocítico es consistentemente más alta en la SCUH, por lo que estas células madre comprometidas en la herida pueden promover la curación. En

oftalmología, se aplican, de forma segura y efectiva, gotas oftálmicas de SCUH para el tratamiento de las afecciones oculares intratables, incluyendo enfermedad del ojo seco con o sin síndrome de Sjögren, defectos epiteliales persistentes, queratopatía neurotrófica, erosiones corneales recurrentes, quemaduras químicas oculares, y cirugía querato reactiva.[7]

Posibles efectos adversos siempre deben ser considerados cuando se usa SCUH. A pesar de los exámenes de laboratorio en donantes embarazadas, la posibilidad de transmisión de enfermedades infecciosas transmitidas por la sangre no puede ser absolutamente excluida. Además, la contaminación bacteriana y la alergia son otros posibles problemas, así como los costos adicionales para la preparación del suero también debe considerarse antes de obtenerlo. [20]

Objetivo general:

Evaluar la evolución en una nueva herida quirúrgica poscesáreatras la aplicación de plasma de cordón umbilical y plasma maternoen pacientes con antecedentes de cicatrices hipertróficas que acudan al Servicio de Sala de Partos en el periodo comprendido entre junio y septiembre de 2018.

Objetivos específicos:

1. Describir las características clínicas e histológicas de la cicatriz hipertrófica.
2. Comparar las características clínicas de la nueva cicatriz quirúrgica poscesárea tras la aplicación de plasma de cordón umbilical y plasma materno con el tejido control de la misma herida.
3. Describir las características histológicas del extremo de la nueva cicatriz poscesárea tras la aplicación de plasma de cordón umbilical y plasma materno.
4. Describir las características histológicas del extremo control de la nueva cicatriz poscesárea.
5. Determinar el grado de satisfacción de la paciente posterior a la aplicación de plasma de cordón umbilical y plasma materno en la nueva cicatriz quirúrgica poscesárea.
6. Identificar las reacciones adversas posteriores a la aplicación de plasma de cordón umbilical y plasma materno en la nueva cicatriz quirúrgica poscesárea.

Aspectos éticos

Esta investigación se llevó a cabo cumpliendo con los principios de bioética como son: autonomía, justicia distributiva, no maleficencia, beneficencia.

Se incluyóel principio de autonomía, porque se explicó a cada paciente de manera detallada los propósitos del estudio, el alcance, limitaciones, consecuencias, alternativas terapéuticas, teniendo así la capacidad de decidir su participación voluntaria y sin coacción, la cual expresaron mediante la firma de un consentimiento informado por escrito (anexo 1).

La justicia distributiva se tomó en cuenta por que todas las pacientes que cumplieron con los criterios de inclusión tuvieron la posibilidad equitativa de ser escogidas, para gozar del beneficio del tratamiento sin importar religión, tendencia política, sexual, social, etnia o ideologías.

El principio de no maleficencia se incluyó en vista que las pacientes que cumplieron con los criterios de inclusión, fueron candidatas a recibir tratamiento con plasma de cordón umbilical y plasma materno,siendo el primero producto de un órgano fetal, el cual se encarga del transporte de sangre oxigenada y nutrientes de la madre hacia el feto, inmunológicamente inocuo, no tóxico, heterólogo (con baja carga antigénica que lo hace no inmunorreactivo)cuya sangre se obtuvo en el nacimiento, al momento de seccionar el cordón umbilical; dicha muestra sirvió para la primera aplicación de plasma en la nueva herida quirúrgica poscesárea. Sin embargo no hay estudios hasta el momento que lo hayan aplicado en otros tejidos distintos al del recién nacido. El segundo producto utilizado fue el plasma de sangre materna, el cual cuenta con las características de ser también inocuo, autólogo, no tóxico y no inmunorreactivo. Para su aplicación se utilizaron medidas adecuadas de asepsia y antisepsia, sin traer consecuencias deletéreas además no ameritar gastos para la paciente.

Cada paciente fue su propio control, de esta forma se aplicó plasma en la mitad derecha de la herida y la mitad izquierda sirvió de tejido control y comparación debido a que cada paciente tiene factores genéticos e inmunológicos específicos y propios, que influyen en el proceso de cicatrización.

El principio de beneficencia se incluyósiguiendo de manera estrecha la respuesta clínica al tratamiento así como también la presencia de efectos adversos que pudieron generar la

descontinuación del mismo y conllevar a la resección y elección de un nuevo tratamiento para la cicatrización uniforme de la nueva herida quirúrgica poscesárea, por lo que estuvo garantizada la atención médica en caso de asimetría de la nueva herida o cualquier otra inconformidad que manifestara la paciente, basado en el hecho de que la misma herida quirúrgica fue el tejido control y el tejido al cual se le aplicó el plasma de cordón umbilical y plasma materno.

MÉTODOS

Tipo de estudio

Estudio prospectivo, experimental, longitudinal, comparativo.

Población y muestra

La población estuvo conformada por las pacientes que acudieron al servicio de Sala de Partos de la Maternidad Concepción Palacios, en el periodo comprendido entre junioyseptiembre de 2018, con diagnóstico de embarazo a término. La muestra utilizada fue intencional y no probabilística constituida por 30 pacientes, siendo estas su propio control.

Criterios de inclusión:

- Pacientes que presentaronantecedente de cicatrización hipertrófica (poscesárea o por otra intervención)

Criterios de exclusión:

- Pacientes con patologías médicas asociadas como enfermedades hematológicas como trombocitopenia idiopática, leucemia.
- Pacientes con antecedentes de enfermedades neoproliferativas.

Procedimiento

Una vez seleccionadas las pacientes que cumplieron con los criterios establecidos, se les explicó el estudio, los objetivos del mismo y las que desearon participar lo expresaron mediante la firma del consentimiento informado (anexo 1). Se procedió a la realización de la cesárea segmentaria, con resección de la cicatriz hipertrófica a la que se le realizóestudio histológico. Se obtuvo muestra de sangre del cordón umbilical, al momento del pinzamiento y sección del cordón. Dicha muestra se recolectó en un tubo de ensayo con citrato de sodio como aditivo, con aproximadamente 3 cc de sangre, que se llevó a centrifugar en una centrifuga Drucker® modelo 613, a 2500 rpm durante un tiempo de 8 minutos. Posteriormente se impregnó una inyectadora de insulina con 0,25 cc de citrato de calcio al 2 % y se tomó 1 cc de la muestra centrifugada, (la cual no alcanzó los niveles suprafisiológicos de concentración de plaquetas, por lo que no se denominó como PRP)justamente de la porción inferior del segmento que correspondía al plasma. Esta muestra se aplicó a nivel de la nueva herida

quirúrgica de forma subdérmica en la mitad derecha de la misma, una vez que se realizó la síntesis de piel al final de la cesárea, y la mitad izquierda fue el tejido de comparación o tejido control al cual no se le aplicó ningún tratamiento.

Al mes de la aplicación del plasma de cordón umbilical, se llevó a cabo una segunda aplicación, pero en esta oportunidad fue de plasma materno, con las mismas características de centrifugado que la anterior, también a nivel subdérmico; un mes posterior a la aplicación del plasma materno se evaluó la cicatriz clínicamente, se tomó muestra de los bordes de la herida tanto del tejido al que se le aplicó el plasma como al del tejido control, a los cuales se les realizó estudio histológico para comparar resultados y se interrogó a la paciente en relación al grado de satisfacción con el resultado. Los efectos adversos se evaluaron durante toda la evolución.

Tratamiento estadístico

Se calculó la media y desviación estándar de las variables continuas, en el caso de las variables nominales se calculó sus frecuencias y porcentajes. La comparación de variables continúas según muestra con plasma de cordón umbilical y plasma materno y muestra de tejido control, se basaron en la prueba T de Student para muestras independientes, en el caso de las variables nominales. Se aplicó la prueba chi-cuadrado de Pearson. La clasificación y concordancia de hallazgos se hizo usando el coeficiente de concordancia de Kappa. Se consideró un contraste estadísticamente significativo si $p \leq 0,05$. Los datos fueron analizados con SPSS 24.

RESULTADOS

Se incluyeron 30 pacientes con antecedentes de cicatrices hipertróficas que acudieron al Servicio de Sala de Partos, para la realización de cesárea segmentaria.

En la tabla 1 se muestra la distribución de las pacientes de acuerdo a las características clínicas e histológicas de la cicatriz hipertrófica, las 30 pacientes (100 %) presentaron morfología irregular de las fibras de colágeno, mostrandodistribución ordenada de las mismasen un 97 % (29 casos). Tanto la acantosis como la hiperpigmentación estuvieron presentes en 28 de las muestras (98%). Los bordes fueron irregulares en un 90 % (27 casos), presentando un relieve sobreelevado en 29 de las muestras (97%) (Figuras 1 y 2).

Tal como refleja la tabla 2, postratamiento, desde el punto de vista clínico, los 30 casos tenían cicatrices normopigmentadas, de bordes regulares, tanto en el tejido que recibió plasma como en el control (p=1,000)(Figuras 3 y 4).En cuanto al relieve,en los 30 lados que recibieron plasma,lacicatriz era plana, mientras que en el lado control, en 27 casos era plana y en 3 era sobreelevada (p=0,263)(Figura 5).

Las características histológicas de la nueva cicatriz quirúrgica se presentan en la tabla 3. Se evidencia que el 100 % (30 casos) de los casos a las que se les aplicó plasma, presentaron morfología regular de las fibras de colágeno y en el lado control, hubo 18 casos (60 %) con morfología regular y 12 (40 %) irregular (p=0,000). La distribución del colágeno fue ordenada en el 100% (30 casos) de las cicatrices con aplicación de plasma y en 20 (67 %) del lado control, en este grupo de cicatrices, 10 (33 %) tenían una distribución desordenada (p=0,002). La acantosis estuvo presente en 05 de las cicatrices a las que se le aplicó plasma(17%) y en 9 (30 %) de los controles casos (p=0,360).

En la tabla 4, se evidencian las características clínicas e histológicas de las cicatrices quirúrgicas pre- y postratamiento. Desde el punto de vista clínico, pretratamiento había 28 cicatrices hiperpigmentadas (93 %), 27 con bordes irregulares (90 %) y 29 sobreelevadas (97 %). Postratamiento, las 30 eran normopigmentadas (p=0,000), con bordes regulares (p=0,000) y planas (p=0,000). Desde el punto de vista histológico, pretratamiento, los 30 casos tenían morfología irregular de las fibras de colágeno, en 29 (97 %) la distribución del colágeno era ordenada y en 28 (93 %) había acantosis. Postratamiento, en los 30 casos tratados la

morfología de las fibras de colágeno era regular (p=0,000), con distribución ordenada (p=1,000). En 25 casos (83 %) la acantosis estaba ausente (p=0,000).

El 90 % de las pacientes (27 casos) refirieron estar satisfechas con la mitad de la herida que se le aplicó plasma y 24 pacientes (80%) refirieron estar satisfechas con la cicatrización del tejido control (p=0,470). Estos resultados se muestran en la tabla 5.

En cuanto a las reacciones adversas, en la tabla 6se muestra que el 90% de las pacientes (27 casos) presentaron parestesia, en 03 pacientes (10%) se evidenció eritema y en 02 casos (7%) hubo prurito en la mitad de la cicatriz a la cual se le aplicó plasma. En cuanto a la mitad control de la cicatriz, se presentó parestesia en 25 de las pacientes (83,33 %) y prurito en 5 pacientes (16,66 %) y no se observó eritema en el tejido control. No se registró dolor en ninguno de los casos (p=1,116). El 93 % (28 pacientes) presentaron una sola de las reacciones adversas en la mitad de la herida a la que se le aplicó plasma y las otras 02 (7%) presentaron dos reacciones en el mismo sitio (parestesia y eritema). El 100 % de las pacientes presentaron solo una reacción adversa en la mitad de tejido control (p=0,472).

DISCUSIÓN

Las cesáreas se utilizan para el 15% de los nacimientos alrededor el mundo y esta tasa ha ido en aumento. Estos reportes se han convertido en una preocupación importante en el desarrollo de países como Irán, con una alta tasa de 47,9 % de cesáreas. Varios factores de riesgo afectan el proceso de curación de la herida en cesáreas incluyendo: nacimiento gemelar, enfermedad sistémica crónica (diabetes, hipertensión y deficiencias inmunitarias), duración de la cirugía mayor a 90 minutos, obesidad, incisión previa, antecedentes de cicatrización viciosa, terapia con corticosteroides y anemia. Las complicaciones de las heridas en cesáreas son un problema no resuelto y siguen siendo una de las causas comunes de morbilidad puerperal.

Es muy importante considerar que el tratamiento de las heridas hipertróficas, así como el de los queloides, debe ser combinado, ya que, de otra manera, la simple resección de la cicatriz está asociada a una tasa de recurrencia de 40 % a 94 %. [(3)]La aplicación tópica de PRP como método novedoso, con el potencial de prevenir la formación de cicatrices hipertróficas de la herida quirúrgica posoperatoria, aumenta el proceso de cicatrización de la herida y reduce el dolor y otros eventos adversos que han sido reconocidos por la comunidad quirúrgica. Después de la aplicación de PRP, las sustancias que curan los tejidos son liberadas y la concentración suprafisiológica de plaquetas en el sitio de la herida acelera el proceso de curación y ayuda a prevenir las cicatrizaciones viciosas. [(21)]

Agregado a esto, los avances en este campo sugieren que las células madre mesenquimales derivadas de la sangre del cordón umbilical, tienen ventajas biológicas, en comparación con otras CMM. Las CMM son las células más importantes en la piel, porque son la fuente de la regeneración continua de la epidermis. Estudios recientes sugirieron que las CMM estimulan la producción de fibroblastos dérmicos a través de efectos paracrinos y mejoran la cicatrización de heridas cutáneas.[(22)]

En este trabajo se encontró que las 30 pacientes (100 %) presentaron morfología irregular de las fibras de colágeno, mostrando distribución ordenada de las mismas en un 97 % (29 casos).Histológicamente, una de las principales diferencias entre cicatrices hipertróficas y queloides es la distribución paralela a la epidermis de las primeras y un patrón desordenado de las últimas, aunque Ogawa, [(23)]en 2010 plantea que es posible que las cicatrices hipertróficas y los queloides sean en realidad manifestaciones del mismo trastorno fibroproliferativo de la piel

y solo difieran en la intensidad y duración de la inflamación. Estas características pueden a su vez estar influenciadas por factores de riesgo locales, sistémicos y genéticos.

Se evidenció que en la nueva cicatriz quirúrgica no se observaron diferencias estadísticamente significativas en la pigmentación y en los bordes, ya que en las 30 pacientes (100 %) la mitad de la herida a la que se le aplicó plasma y la mitad control, presentaron una cicatriz normopigmentada y de bordes regulares. Esto es similar a los hallazgos reflejados en el trabajo de Jones *et al.*,[24]quienes desarrollaron e implementaron un enfoque múltiple para el tratamiento de queloides auriculares usando un preparado de plasma rico en plaquetas autólogo. Los 49 participantes a quienes se les aplicó el preparadotoleraron bienel tratamiento sin reacciones de hipertrofia o hiperpigmentación después del procedimiento ni durante el seguimiento.La similitud de los hallazgos encontrados tanto en el tejido tratado con plasma como en el tejido control pudo estar influenciado por la técnica y la cantidad de plasma inyectado en las heridas ya que, como lo explica Beca *et al.*, [25]el mecanismo fundamental de liberación de factores de crecimiento por los concentrados plaquetarios es de difusión, y se basa en los gradientes de concentración de los distintos factores en un momento específico de la cicatrización. La concentración temporal y la distribución espacial de los factores dentro del lugar de injerto varían en función de la infiltración del fluido durante la respuesta reparativa inicial, por lo que es fundamental tener en cuenta estos dos factores a la hora de verificar la eficacia del PRP en la regeneración tisular, es decir, la activación y presencia puntual en el momento y concentración exactos son un punto crítico en el inicio de la cascada de la regeneración.

En relación con las características histológicas de la nueva cicatriz quirúrgica tras la aplicación del plasma, al compararla con el grupo controlse evidencia que el 100 % (30 casos) de las heridas a las que se les aplicó plasma presentaron morfología regular de las fibras de colágeno y una distribución ordenada en comparación con la mitad de la herida control en las que solo el 60 % (18 casos) presentaron una morfología regular y distribución ordenada en un 67% (20 casos) siendo estas diferencias estadísticamente significativas. Esto se asocia al hecho de que el tratamiento con PRP resulta en una mayor expresión de colágeno tipo I (el más abundante en la dermis y el encargado de dar resistencia al estiramiento) y demetaloproteinasas 1 y 2; donde la regulación positiva de la metaloproteinasa1 inducida por el PRP es capaz de escindir los componentes de las uniones célula-célula y los contactos de la matriz celular dentro del

epitelio para promover la reepitelización y distribución ordenada de los componentes de la matriz extracelular. [26]

Al comparar las variables clínicas e histológicas pre- y postratamiento se evidenció que en todas las variables evaluadas, a excepción de la presencia de acantosis,los cambios fueron estadísticamente significativas, lo cual coincide con Mercedes-Acosta *et al*., [1] quienes realizaron abdominoplastia convencional más infiltración de PRP en una mitad de la herida abdominal, elegida al azar, a 26 pacientes, y concluyeron que en las pacientes que recibieron la aplicación de PRP, evaluadas macroscópicamente a los 21 días y a los 3 meses de posoperatorio, la evolución de la cicatriz quirúrgica tuvo mejores resultados en cuanto a las características de dehiscencia, ensanchamiento y elevación, hecho confirmado por los hallazgos histológicos.

Al analizar el grado de satisfacción de las pacientes tras la aplicación del plasma, el 90 % de refirió estar satisfecha con la nueva cicatriz quirúrgica y el 10 % restante (03 pacientes) mostró ser indiferentes, no habiendo diferencias estadísticamente significativas al compararlo con el tejido control, donde el 80 % expresó satisfacción. Esto es similar a lo descrito por Ibrahim *et al*., [27] quienes evaluaron pacientes con estrías abdominales tratadas con PRP. La satisfacción de los pacientes con el tratamiento con inyección de PRP fueron las siguientes: 30,4 % muy satisfecho, 30,4 % satisfecho, 26,1 % ligeramente satisfecho y 13 % insatisfecho. La satisfacción en la mayoría de los pacientes puede estar influenciada por los buenos resultados encontrados, la fácil aplicación del método y la baja incidencia de resultados adversos.

En cuanto a las reacciones adversas, no se identificó dolor en ninguna de las pacientes a las que se le aplicó el plasma, ni posterior a la cesárea ni durante el seguimiento. En 2016, Tehranian *et al.*, *(*[21] tras la aplicación de plasma autólogo rico en plaquetas (PRP) en la cicatrización de heridas después de una cesárea en pacientes de alto riesgo, encontraron que las pacientes tratadas con PRP experimentaron una reducción del dolor en la escala visual análoga del 93 %, mientras que en el grupo control, la reducción fue de 79 % ($p<0,001$).

Este fenómeno fue explicado por Sprott*et al*., [28] en un estudio que afirma que la serotonina que se libera de las plaquetas después de la terapia de acupuntura causa la reducción del dolor. Sin embargo, queda la incógnita del papel que juega la analgesia posoperatoria que se indica a

las pacientes y que pudo haber hecho sobrevalorar el efecto del plasma sobre el dolor de estas pacientes.

Las variantes en la respuesta pueden estar relacionadas con muchos factores, incluido el estado de salud, la duración y la velocidad de la centrifugadora, la concentración de plaquetas, los diferentes tipos de heridas y tejidos, entre otros factores. Claramente, es necesario realizar más ensayos clínicos multicéntricos, controlados y doble ciego, con protocolos similares y estándares, para evaluar las posibles influencias del plasma materno y de cordón umbilical hasta que se disponga de evidencia más concluyente.Es pertinente mencionarque aún noes posibleestablecer el tiempo deduración de loscambios obtenidostantoenlaparte clínica comohistológica,porloque serequiere de valoración prospectivadelos mismos paradeterminar dicho lapso.

Delanálisisde losresultadosse puede concluir quela administracióndeltratamientocon plasmade cordón umbilical y plasma materno eseficazpara tratarlas nuevas cicatrices quirúrgicas poscesárea en pacientes con antecedentes de cicatriz hipertrófica. No hubo diferencias en el aspecto clínico de las cicatrices, pero se encontró una mejoría evidente desde el punto de vista histológico. Las características más frecuentes de la cicatriz hipertrófica son la morfología irregular y ordenada de las fibras de colágeno. La satisfacción de las pacientes es predominante. Ninguna de las pacientes manifestó dolor.

Se recomienda continuar la línea de investigación e incorporar nuevas técnicas para valorar el efecto del PRP en la evolución de las nuevas cicatrices, así como su duración en el tiempo.

AGRADECIMIENTOS

A nuestras pacientes por ser el libro vivo de quien aprendemos y a quienes servimos.

A la Dra. Rossana Turri, por el apoyo incondicional, la confianza y amor con el que nos condujo en este trabajo.

A la Dra. Mireya González, por su valiosa contribución, especial atención y receptividad en todo lo relacionado a los aspectos metodológicos de este trabajo.

Al Servicio de Anatomía Patológica del Hospital Dr. Carlos Arvelo por su apoyo en el procesamiento de las muestras para su estudio histológico.

REFERENCIAS

1. Mercedes-Acosta S, Matos D, Belén-Reinoso M, Bonifacio S, Abreu O, Estévez N. Evolución de la cicatriz quirúrgica en abdominoplastia tras infiltración de plasma rico en plaquetas. CirPlástIberolatinoam. 2016; 42 (4): 331-338.
2. Lasen J, Sciaraffia C, Parada F, Fulla J, Lombardi J. Queloides y cicatrices hipertróficas:problema frecuente de manejo complejo. RevHospClínUniv Chile. 2008; 19: 226 – 238.
3. Vistós J, Aliaga M. Cicatrices hipertróficas y queloides. Enfermería dermatológica [Internet]. 2010 [Revisada noviembre de 2017]; 11: 15-20. Disponible en: https://www.anedidic.com/descargas/formacion-dermatologica/11/cicatrices-hipertroficas-y-queloides.pdf
4. Milan PB, Lotfibakhshaiesh N, Joghataie MT, Ai J, Pazouki A, Kaplan DL, *et al*. Accelerated wound healing in a diabetic rat model using decellularized dermal matrix and human umbilical cord perivascular cells. ActaBiomater. 2016; 45: 234–246.
5. Rabello FB, Souza CD, Farina Júnior JA. Update on hypertrophic scar treatment. Clinics (Sao Paulo). 2014; 69 (8): 565-573.
6. Newcomb JD, Sanberg PR, Klasko SK, Willing AE. Umbilical cord blood research: current and future perspectives. Cell Transplant. 2007; 16 (2): 151–158.
7. Zebardast N, Lickorish D, Davies J. Human umbilical cord perivascular cells (HUCPVC) Amesenchymal cell source for dermal wound healing. Organogenesis. 2010; 6 (4): 197-203.
8. Luo G, Cheng W, He W, Wang X, Tan J, Fitzgerald M, *et al*. Promotion of cutaneous wound healing by local application of mesenchymal stem cells derived from human umbilical cord blood. Wound RepairRegen. 2010; 18 (5): 506–513.
9. Erdem E, Yagmur M, Harbiyeli I, Taylan-Sekeroglu H, Ersoz R. Umbilical cord blood serum therapy for the management of persistent corneal epithelial defects. IntJ Ophthalmol. 2014; 7 (5): 807-810
10. Ertl J, Pichlsberger M, Tuca A, Wurzer P, Fuchs J, Geyer S, *et al*. Comparative study of regenerative effects of mesenchymal stem cells derived from placental amnion, chorion and umbilical cord on dermal wounds. Placenta. 2018; 65: 37-46.
11. Yang L, Ma J, Gan S, Chu S, Maldonado M, Zhou J, *et al*. Platelet poor plasma gel combined with amnion improves the therapeutic effects of human umbilical cord-derived mesenchymal stem cells on wound healing in rats. Mol Med Rep. 2017; 16 (3): 3494-3502.
12. De Rossi R, Coelho A, Mello G, Frazílio F, Leal C, Facco G,*et al*. Effectsofplatelet-richplasmagelonskinhealing insurgicalwoundinhorses.ActaCirBras.2009; 24 (4):276-281.
13. Krasna M, Domanovi D, TomsicA, Svajger U, Jeras M. Platelet gel stimulates proliferation ofhuman dermalfibroblasts in vitro.ActaDermatovenerol Alp PannonicaAdriat. 2007; 16 (3): 105-110.

14. Lee JW, Kim BJ, Kim MN, Mun SK. TheEfficacyofAutologousPlateletRichPlasma CombinedwithAblative Carbon Dioxide FractionalResurfacingforAcne Scars:A Simultaneous Split-FaceTrial. Dermatol Surg. 2011; 37 (7): 931–938.

15. Cho JM, Lee YH, Baek RM, Lee SW. Effectofplatelet-richplasmaonultravioletb-induced skin wrinkles in nudemice.J PlastReconstrAesthet Surg. 2011; 64 (2): e31-e39.

16. NisbetO,NisbetC,YarimM,OzakA.Theefficacyofplatelet-richplasmageland topicalestradiolaloneorincombinationonhealing offull-thicknesswounds. Wounds. 2009; 21 (7): 183–191.

17. Liao X *et al.* Allogeneic Platelet-Rich Plasma Therapy as an Effective and Safe Adjuvant Method for Chronic Wounds.J Surg Res. 2019; 14 (246): 284-291.

18. Chu H, Wang Y, Wang X, Song X, Liu H, Li X. Effects of transplanted adipose derived stem cells on the expressions of α-SMA and DCN in fibroblasts of hypertrophic scar tissues in rabbit ears. ExpTher Med. 2018; 16 (3):1729-1734.

19. Hashemi SS, Mahmoodi M, Rafati AR, Manafi F, Mehrabani D. The role of human adult peripheral and umbilical cord blood platelet-rich plasma on proliferation and migration of human skin fibroblasts. World J Plast Surg. 2017; 6 (2): 198-205.

20. Yoon K. Use of Umbilical Cord Serum in Ophthalmology. Chonnam Med J. 2014; 50 (3): 82-85.

21. Tehranian A, Esfehani-Mehr B, Pirjani R, Rezaei N, Sadat S, Sepidarkish M. Application of Autologous Platelet RichPlasma(PRP) on WoundHealingAfterCaesareanSection in High-Risk Patients.Iran Red Crescent Med J. 2016; 18(7): e34449.

22. Kim YJ, Seo DH, Lee SH, Lee SH, An GH, Ahn HJ*et al*. Conditionedmedia from humanumbilicalcordblood derivedmesenchymalstem cells stimulaterejuvenationfunctionin human skin.Biochem Biophys Rep. 2018; 16: 96-102.

23. Ogawa R. The most current algorithms for the treatment and prevention of hypertrophic scars and keloids. Past Reconstr Surg. 2010; 125(2): 557-568.

24. Jones M, McLane J, Adenegan R, Lee J, Ganzer C. Advancing Keloid Treatment: A Novel Multimodal Approach to Ear Keloids.Dermatol Surg. 2017; 43(9): 1164-1169.

25. Beca T, Hernández G, Morante S, Bascones A. Plasma rico en plaquetas. Una revisión bibliográfica. Avances en Periodoncia. 2007; 19(1): 39-52.

26. Cho J, Kim S, Lee K. Platelet-richplasmainduces increasedexpression of G1cellcycleregulators, type I collagen, and matrixmetalloproteinase 1 in humanskinfibroblasts.Int J Mol Med. 2012; 29(1): 32-36.

27. Ibrahim Z, El-Tatawy R, El-Samongy M, Ali D. Comparison between the efficacy and safety of platelet-rich plasma vs. microdermabrasion in the treatment of striaedistensae: clinical and histopathological study. J CosmetDermatol. 2015; 14 (4): 336-346

28. Sprott H, Franke S, Kluge H, Hein G. Pain treatment of fibromyalgia by acupuncture. Rheumatol Int. 1998; 18(1):35–6.

.

ANEXO 1

CONSENTIMIENTO INFORMADO PARA EL TRATAMIENTO MÉDICO MEDIANTE LA APLICACIÓN DE PLASMA DE CORÓN UMBILICAL Y PLASMA MATERNO Y PARA SER INCLUIDA EN LA INVESTIGACIÓN

1. PROCEDIMIENTO. Consiste en la aplicación de plasma de cordón umbilical y plasma materno localmente. Para su preparación se realiza una extracción sanguínea, se centrifuga la sangre produciéndose la separación de sus componentes y se obtiene el plasma. Esta fracción de plasma con alto contenido en plaquetas es activada con cloruro cálcico y es aplicada mediante infiltración, previa colocación de anestesia local, en los bordes subdérmicos de la herida quirúrgica, medial derecha, según protocolo de dos sesiones.

2. APLICACIÓN. La aplicación será llevada a cabo en dos sesiones. Sesión I: al realizar la cesárea segmentaria se reseca la cicatriz hipertrófica y se toma de biopsia. Se aplica plasma de cordón umbilical, posterior a la síntesis de piel al finalizar la cesárea segmentaria. Sesión II: a los 30 días de la primera sesión se aplicará plasma materno según protocolo.

3. EFECTOS DEL PLASMA. Investigaciones realizadas en los últimos años han aportado evidencias experimentales y clínicas que demuestran que los factores de crecimiento que contiene el plasma rico en plaquetas, favorecen la regeneración tisular. Las plaquetas poseen en su interior factores de crecimiento, proteínas que pueden acelerar los procesos de curación de los tejidos. Al activar las plaquetas con el cloruro cálcico, se liberan estos factores que se encuentran en los gránulos alfa de las plaquetas al tejido donde se han aplicado. Aunque no se puede descartar absolutamente algún efecto adverso, experiencias previas han demostrado que se trata de un método seguro. Con esta técnica se aplica plasma del propio paciente y no existe el riesgo de reacciones inmunológicas a su aplicación. La obtención y aplicación se realiza bajo estrictas condiciones de asepsia, minimizando el riesgo de contaminación y la posibilidad de infección en la zona de aplicación.

4. PLASMA DE CORDON UMBILICAL. El cordón umbilical es un órgano fetal, capaz de mantener la comunicación madre feto, a través el cual pasa cada uno de los elementos que nutren al feto y lo mantienen. Durante la cesárea se realiza el pinzamiento y corte del cordón umbilical obteniéndose una muestra del mismo en su porción unida a la placenta, sin que esto

cause ningún tipo de afectación al feto ni a la madre a pesar de ser el plasma de cordón umbilical tejido heterólogo pero con muy baja titulación de antígenos que lo hace inocuo.

5. POSIBLES RIESGOS EN LA APLICACIÓN. Riesgos relacionados con la extracción sanguínea (en la venopunción o en la manipulación de la sangre extraída) o riesgos relacionados con la infiltración. Como posibles molestias puede presentarse sensación de hipertermia en la zona de infiltración. Reacciones adversas a largo plazo se describen prurito, eritema, dolor, parestesia, entre otros. Se ha demostrado que el plasma posee acción sistémica, por lo que su aplicación local es capaz de generar efectos satisfactorios en una buena parte del área. Sin embargo, existe una muy baja probabilidad que en la nueva cicatriz, la mitad que no contenga plasma genere una nueva cicatriz hipertrófica.

6. UTILIZACIÓN DE DATOS Y RESULTADOS. Los pacientes a los que se les ha aplicado plasma de cordón umbilical y plasma materno, entrarán en un protocolo de estudios cuyos datos o imágenes serán analizados y preservando la confidencialidad del paciente, quedarán a disposición de cualquier información suplementaria. Su médico responsable quedará a su disposición para cualquier información complementaria, como también para la realización de procedimientos en la nueva cicatriz de no existir conformidad con la misma, con la finalidad de preservar la estética de la paciente.

6. DECLARACIONES Y FIRMAS

Por medio de la presente hago constar que se me ha solicitado participar en un trabajo especial de grado, una investigación en la cual se evaluará la evolución clínica en una nueva herida quirúrgica poscesárea tras la aplicación de plasma de cordón umbilical y plasma materno en pacientes con antecedentes de cicatrices hipertróficas que acudan al servicio de Sala de Partos de la Maternidad Concepción Palacios en el periodo comprendido entre junio – septiembre de 2018. En este estudio participarán todas las pacientes que cumplan con los criterios de inclusión dando a conocer previamente las ventajas y posibles riesgos de la aplicación del plasma materno y plasma materno.

En tal sentido, entiendo que:

a. Después de recibir toda la información necesaria, he decidido aceptar participar en la investigación. Los investigadores han aclarado mis dudas.

b. Al participar en este estudio, no recibiré beneficios materiales.

c. Cualquier pregunta que desee o quiera hacer con relación a mi participación en el presente estudio, deberá ser contestada por los doctores Omar Francisco Tortolero Toledo y Scarleth Betzabeth. Ruiz.

d. Podré retirarme de este estudio en cualquier momento sin dar explicaciones, sin que esto me perjudique de manera alguna.

e. Los resultados de este estudio pueden ser publicados, pero mi nombre o identidad no serán revelados y mis datos clínicos y experimentales permanecerán de forma confidencial, a menos que mi identidad sea solicitada por la ley.

f. Mi consentimiento esta dado voluntariamente en plena facultad de mis sentidos sin que haya sido forzada u obligada.

g. Me está garantizada la atención médica ante cualquier complicación derivada de la aplicación del tratamiento. Así mismo, los investigadores se comprometen a corregir cualquier defecto o falta de uniformidad posterior al tratamiento de la mitad de la nueva cicatriz.

Nombre: _____

Firma: _____ C.I._____

Caracas a los ___ días del mes _____ de 2018

Huella

MEDICO: nosotros, Dr. Omar Tortolero y Dra. Scarleth Ruiz, hemos informado a este paciente o a su representante legal, del propósito y naturaleza del procedimiento de la aplicación de plasma de cordón umbilical y plasma materno mediante aplicación local a la mitad de herida operatoria, así como de sus riesgos y alternativas de resolución frente a cualquier posible defecto que la paciente solicitase corregir.

Firma: _____

Dr. Omar Tortolero médico residente de 3er año de la Maternidad Concepción Palacios.

Firma: _____

Dra. Scarleth Ruiz médico residente de 3er año de la Maternidad Concepción Palacios.

ANEXO 2

Instrumento de recolección de datos

Nombre y apellido:_____

Edad:_____ Cédula: _____ Historia:_____

Teléfono: _____

Características histológicas de la cicatriz hipertrófica:

Morfología de las fibras de colágeno: Regular:_____ Irregular:_____

Distribución de las fibras de colágeno: Ordenadas:_____ Desordenadas:_____

Presencia de acantosis: Presente:_____ Ausente: _____

Características histológicas posterior a la aplicación del plasma:

Morfología de las fibras de colágeno: Regular:_____ Irregular:_____

Distribución de las fibras de colágeno: Ordenadas:_____ Desordenadas:_____

Presencia de acantosis: Presente:_____ Ausente: _____

Características histológicas del tejido control:

Morfología de las fibras de colágeno: Regular:_____ Irregular:_____

Distribución de las fibras de colágeno: Ordenadas:_____ Desordenadas:_____

Presencia de acantosis: Presente: _____ Ausente: _____

Caracteristicas clínicas de la cicatriz hipertrófica

Pigmentación: Hiperpigmentada:____ Normopigmentada:____ Hipopigmentada:_____

Bordes de la herida: Regular:_____ Irregular:_____

Relieve: Excavada:_____ Plana:_____ Sobreelevada:_____

Características clínicas de la nueva herida quirúrgica posterior a la aplicación del plasma

Pigmentación: Hiperpigmentada:____ Normopigmentada:____ Hipopigmentada:_____

Bordes de la herida: Regular:_____ Irregular:_____

Relieve: Excavada:_____ Plana:_____ Sobreelevada:_____

Caracteristicas clínicas de la nueva herida quirúrgica control

Pigmentación: Hiperpigmentada:____ Normopigmentada:____ Hipopigmentada:_____

Bordes de la herida: Regular:_____ Irregular:_____

Relieve: Excavada:_____ Plana:_____ Sobreelevada:_____

Grado de satisfacción:

Satisfecha:____ Insatisfecha:_____ Indiferente:_____

Reacciones adversas:

Prurito:_____ Eritema:_____ Parestesia:_____ Dolor:_____ Otros:_____

Tabla 1

Distribución de pacientes según las características clínicas e histológicas de la cicatriz hipertrófica

Características clínicas e histológicas	n (%)
Morfología fibras colágeno	
Irregular	30 (100)
Distribución del colágeno	
Ordenadas	29 (97)
Desordenadas	1 (3)
Acantosis	
Presente	28 (93)
Ausente	2 (7)
Pigmentación	
Hiperpigmentada	28 (93)
Normopigmentada	2 (7)
Bordes	
Irregular	27 (90)
Regular	3 (10)
Relieve	
Excavada	1 (3)
Sobreelevada	29 (97)

Figuras 1 y 2. Fotografías que muestran cicatriz preoperatoria hiperpigmentadas y sobreelevadas.





Tabla 2

Distribución comparativa de casos según las características clínicas de la nueva cicatriz quirúrgicapostratamiento

Características clínicas	Plasma n (%)	Control n (%)	p
Pigmentación			1,000
Normopigmentada	30 (100)	30 (100)	
Bordes			1,000
Regular	30 (100)	30 (100)	
Relieve			0,263
Plana	30 (100)	27 (90)	
Sobreelevada	0 (0)	3 (10)	

Figuras 3 y 4. Fotografías que muestran nueva cicatriz quirúrgica tras la aplicación del plasma y el tejido control.

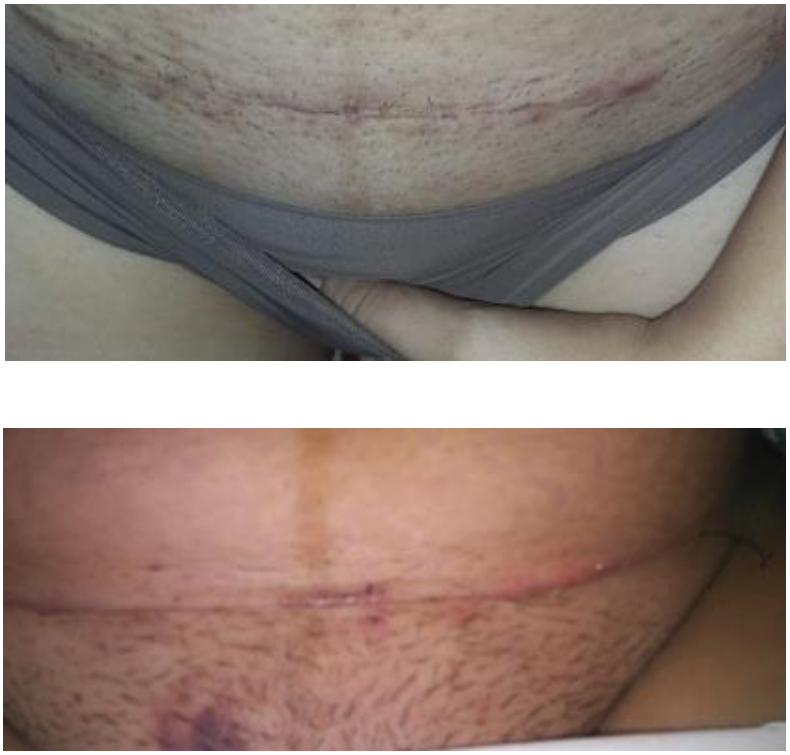

Figura 5. Fotografía que muestra nueva ciacatriz quirúrgica con bordes sobreelevados.



Tabla 3

Distribución de pacientes con aplicación de plasma vs tejido control según características histológicas de la nueva cicatriz quirúrgica

Características histológicas	Plasma n (%)	Control n (%)	p
Morfología fibras colágeno			0,000
Irregular	0 (0)	12 (40)	
Regular	30 (100)	18 (60)	
Distribución del colágeno			0,002
Ordenadas	30 (100)	20 (67)	
Desordenadas	0 (0)	10 (33)	
Acantosis			0,360
Presente	5 (17)	9 (30)	
Ausente	25 (83)	21 (70)	

Tabla 4

Distribución comparativa pre- y postratamiento entre las características clínicas e histológicas

Características	Pretratamiento n (%)	Postratamiento n (%)	p
Clínicas			
Pigmentación			0,000
Hiperpigmentada	28 (93)	0 (0)	
Normopigmentada	2 (7)	30 (100)	
Bordes			0,000
Irregular	27 (90)	0 (0)	
Regular	3 (10)	30 (100)	
Relieve			0,000
Excavada	1 (3)	0 (0)	
Sobreelevada	29 (97)	0 (0)	
Plano	0 (0)	30 (100)	
Histológicas			
Morfología fibras colágeno			0,000
Irregular	30 (100)	0 (0)	
Regular	0 (0)	30 (100)	
Distribución del colágeno			1,000
Ordenadas	29 (97)	30 (100)	
Desordenadas	1 (3)	0 (0)	
Acantosis			0,000
Presente	28 (93)	5 (17)	
Ausente	2 (7)	25 (83)	

Tabla 5

Distribución comparativa de las pacientes según el grado de satisfacción posterior al tratamiento con plasma vs tejido control

Grado de satisfacción	Plasma n (%)	Control n (%)	p
Satisfecha	27 (90)	24 (80)	0,470
Indiferente	3 (10)	6 (20)	

Tabla 6

Distribución comparativa de casos según las reacciones adversas posteriores al tratamiento

Reacciones adversas	Plasma	Control	p
Eritema	3 (10)	0 (0)	0,116
Parestesia	27 (90)	25(83,33)	
Prurito	2 (7)	5 (16,66)	
Número de reacciones adversas			
Una	28 (93)	30 (100)	0,472
Dos	2 (7)	0 (0)	