

TUMOR DE ABRIKOSOFF: A PROPOSITO DE UN CASO

Yoselyn Mariana Camacaro Ávila (1), Daniela Alejandra López Valdés (2),
José Domingo Lago Gonzalez (1), Guillermo Hernán Flores Ruiz (1)

Recibido: 24-09-2017
Aceptado: 20-11-2018

RESUMEN

El Tumor de Abrikosoff es una neoplasia benigna infrecuente derivada de las células de Schwann. Es más frecuente en el sexo femenino entre la 4ta y 5ta década de la vida, siendo raros los casos congénitos y en niños. Los estudios inmunohistoquímicos revelan la reacción positiva a la proteína S-100. Se presenta el caso de recién nacida de 8 días, con aumento de volumen en la boca, reportado en ecosonograma antenatal. Al examen físico se evidencia tumoración en la encía de la arcada maxilar inferior de 3x 2 cm, renitente, no dolorosa, con queratosis en zonas expuestas. Se realiza excisión total de lesión, cuyo estudio histopatológico reporta tumor de células granulares con inmunohistoquímica positiva para la proteína S-100.

Palabras Claves: Tumor de Abrikosoff, Tumor de células granulares, proteína S-100.

SUMMARY

Abrikosoff tumor is an uncommon benign neoplasm derived from Schwann cells. It is more common in women between the 4th and 5th decade of life. Congenital and pediatric cases are rare. Immunohistochemical studies are positive for the reaction to S-100 protein. We present an 8 day old female newborn with increased volume in the mouth described by prenatal ultrasound. Clinical examination revealed the presence of a mass in the gum of the lower maxillary alveolar ridge, with a width of 3x 2 cm, painless, with keratosis in exposed areas. Total excision of the lesion was performed, and the histopathologic study reported a granular cell tumor with positive immunohistochemistry for S-100 protein.

Key words: Abrikosoff tumor, granular cell tumor, S-100 protein.

INTRODUCCION

El tumor de Abrikosoff, también denominado Tumor de Células Granulares (TCG), mioblastoma, neurofibroma de células granulares o schwannoma de células granulares, fue descrito por primera vez en 1926 por Abrikosoff, aunque se cree que el primer caso fue observado por Weber en 1854, quien reportó un tumor en la lengua de un hombre de 21 años de edad. (1)

Abrikosoff describió el tumor como mioblastoma de células granulares por tener una histología similar a la del músculo estriado. Sin embargo en 1962, utilizando el microscopio electrónico, Fisher y Wechsler postularon una diferenciación a partir de las células de Schwann, hipótesis actualmente aceptada para la etiología del TCG. (2, 3)

Se considera una neoplasia benigna y rara de tejidos blandos, de etiología desconocida e histogénesis incierta. Se presenta habitualmente entre los 20 y los 50 años de edad, con mayor frecuencia en el sexo femenino y personas de raza

negra. Los casos congénitos y de la niñez son raros. Su incidencia en el niño es de 0.017 a 0.029%. Un 50% de los casos aparece en cavidad oral; 70% de estos en la lengua, el 30% restante en piel, tejido celular subcutáneo y más raramente en otras partes del cuerpo. El TCG se presenta como una lesión aislada pero en el 7% al 25% se puede evidenciar como lesiones múltiples. (1,4-6)

Las lesiones son sésiles o pediculadas, de 0,5 a 2 cm de diámetro, de crecimiento lento, de color blanquecino, rojizo o amarillento, de superficie lisa o hiperqueratósica, bien delimitadas, de consistencia blanda o elástica, asintomáticas, a veces dolorosas y generalmente cubiertas por mucosa de aspecto normal. Las lesiones congénitas, siempre benignas, crecen en las regiones maxilares y mandibulares, en la región de los dientes caninos e incisivos, y pueden tener involución espontánea. (1,4,7)

Histológicamente se observan células poligonales, separadas por colágeno, con núcleo pequeño central y abundante citoplasma con granulaciones eosinofílicas en su interior, raras atipias nucleares y ausencia de mitosis. A la microscopía electrónica las granulaciones corresponden a fagolisosomas que contienen estructuras granulosas y membranosas. El tumor se caracteriza por ser acapsulado, con preservación de los anexos cutáneos y con presencia de vasos entre las células neoplásicas. Cuando se localiza en la submucosa puede ocurrir hiperplasia pseudoepiteliomatosa. Estudios inmunohistoquí-

1. Adjunto del Servicio de Cirugía Pediátrica. Hospital Pediátrico Dr. Elías Toro. Instituto Venezolano de los Seguros Sociales. Caracas, Venezuela
2. Adjunto del Servicio de Cirugía Pediátrica. Hospital Uyapar. Instituto Venezolano de los Seguros Sociales. Puerto Ordaz, Venezuela

micos y de microscopía electrónica demuestran que la célula de Schwann es la que da origen a la mayoría de los TCG localizados en la piel, con células positivas para la enolasa neuro-específica y para la proteína S-100. (8)

Ante el hallazgo de un nódulo lingual deberán considerarse como diagnósticos diferenciales otros tumores benignos de tejidos blandos, tales como: fibromas, lipomas, schwannomas, neurofibromas y rhabdomiomas. En niños deben tenerse en cuenta el émulis congénito y el quiste dermoide que rara vez se presenta en la lengua. (9)

El diagnóstico se establece mediante biopsia y, en general, no se sospecha clínicamente por ser las manifestaciones muy poco específicas. El tratamiento del TCG es la exéresis quirúrgica de la lesión. En los casos extremadamente raros de malignidad, existe una recurrencia de 2- 8% cuando la pieza quirúrgica tiene márgenes negativos para células tumorales y mayor al 20% cuando dichos márgenes son positivos. (10)

CASO CLINICO

Se presenta el caso de una recién nacida de 8 días, con aumento de volumen en la boca, reportado en el ecograma antenatal. No existían antecedentes familiares o personales de importancia. Al examen físico se evidencia tumoración en parte inferior de la encía de 3x 2 cm, renitente, no dolorosa, con queratosis en zonas expuestas. En vista de estos hallazgos se decide exéresis quirúrgica de la lesión. (Fig 1,2,3).

Los exámenes de laboratorio reportaron leucocitos: 15.500 mm³, neutrófilos: 39%, linfocitos: 55%, hemoglobina 14,9 gr/dl, hematocrito: 43,4%, plaquetas: 502.000 mm³. glicemia: 81 mg %, urea: 12 mg %, creatinina: 0,3 mg %, pt: 0,90, PTT: +0,5 PCR: 0,1, VSG: 1, HIV: negativo, VDRL: no reactivo.

Hallazgos operatorios: Lesión tumoral, pediculada, renitente, de aproximadamente 3 cm de diámetro que se desprende de la arcada dentaria inferior en su porción media y hace cuerpo con el maxilar inferior. Se procedió a la exéresis de la lesión y se envía para estudio histopatológico. (Fig 4,5,6). El estudio de anatomía patológica reportó: Descripción macroscópica: formación de aspecto nodular de 2,8 x 2 x 1,5 cm, superficie externa lobulada, lisa, blanquecina con adherencias. Al corte es arremolinada, blanquecino amarillento y de consistencia firme. Diagnóstico microscópico: se observa grupo de células poligonales, monomórficas, con abundante citoplasma granular, eosinofílico y de bordes citoplasmáticos bien definidos, dispuestas entre bandas de estroma fibrocolagenoso, con núcleo redondo u oval con cromatina discernible, nucléolo inconspicuo. El estudio Inmunohistoquímico reporto células neoplásicas positivas a la proteína S-100 y negativas a queratina y desmina. Conclusión: Hallazgos histológicos e inmunohistoquímicos compatibles con tumor de células granulares.

El paciente se encuentra actualmente en estables condi-

ciones, en control por consulta externa, sin recidiva de las lesiones.

DISCUSIÓN

El tumor de células granulares es una patología rara en niños, existiendo pocos casos publicados hasta la actualidad. En España se realiza un estudio retrospectivo de 34 casos, entre 1980 y 2007 donde solo se describen 8 casos en menores de 18 años, con un rango entre 3 meses y 18 años (3).

A nivel de la literatura mundial García et al, describieron 19 casos de esta patología asociadas a malformaciones y enfermedades sistémicas entre 1963 y 2010 con un rango de edad de 4-17 años y más frecuente en el sexo femenino (11). Este estudio concuerda con el caso descrito en el presente trabajo en cuanto al sexo, aunque difiere en lo referente a las edades de presentación, ya que se trata de una recién nacida con diagnóstico antenatal sin otras malformaciones asociadas. En el 2018 se reporta el caso de un recién nacido en la India, cuya lesión estaba ubicada en la arcada dental superior (12).

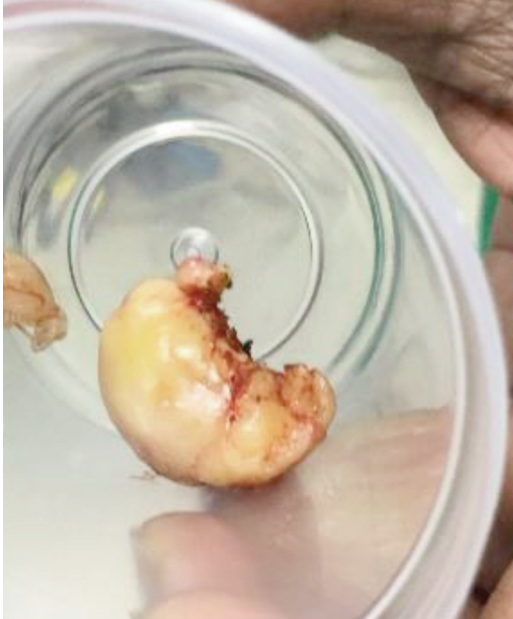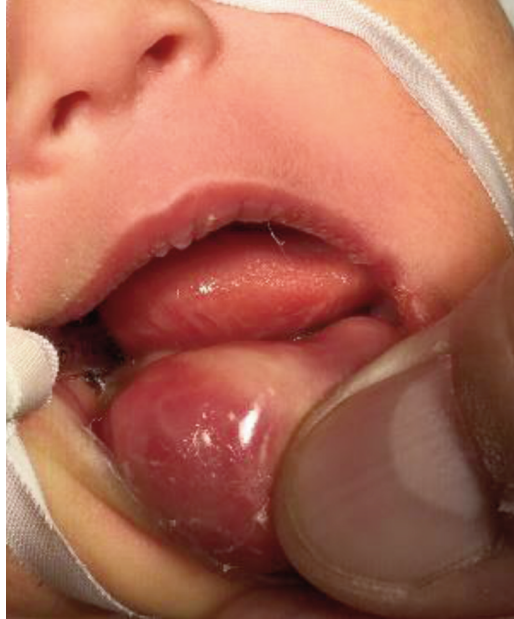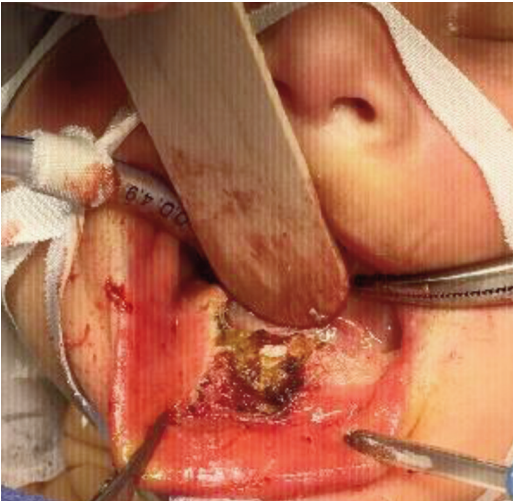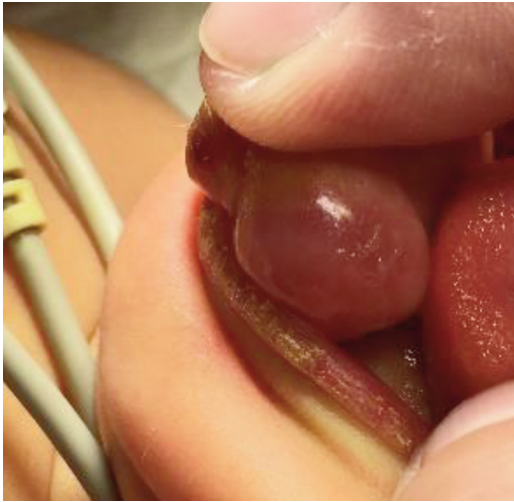
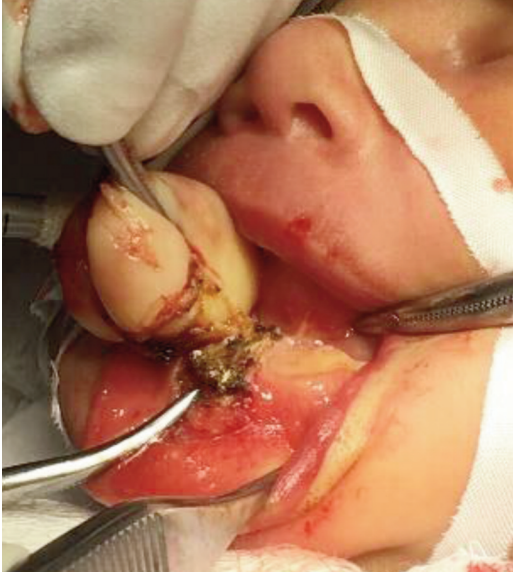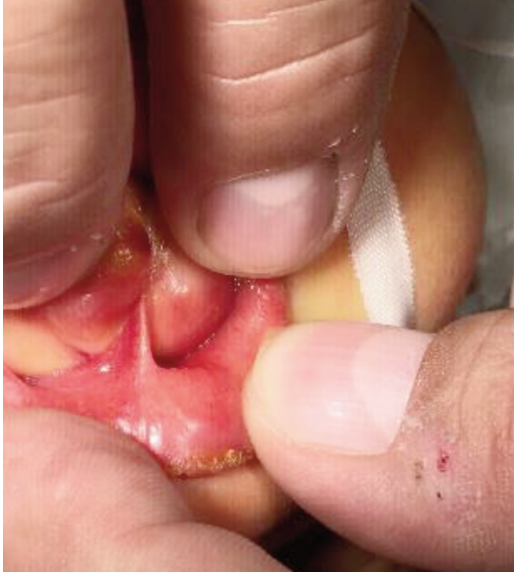En un 50% de los casos este tumor aparece en cavidad oral; 70% de estos en lengua, el 30% restante en piel, tejido celular subcutáneo y más raramente en otras partes del cuerpo. Los TCG se presentan con una lesión aislada pero del 7% al 25% se puede evidenciar como lesiones múltiples (4-6). Esta descripción coincide con el presente caso en el cual la lesión era aislada y localizada en la cavidad bucal. Difiere de los últimos casos descritos en pediatría, en los cuales las lesiones se ubicaron en laringe, pierna y cuello. (7,8)

Las características macroscópicas de la lesión del paciente estudiado concuerdan con la descripción de la literatura (4-6): lesión pediculada, de aspecto nodular de 2,8 x 2 x 1,5 cm, superficie externa lobulada, lisa, blanquecina, de consistencia firme no dolorosa. En este caso la lesión se ubica en la región mandibular adyacente a la arcada dental inferior coincidente con lo descrito pero sin involución espontánea (4,9).

Los hallazgos inmunohistoquímicos e histológicos también se ajustan con los casos descritos en la literatura, encontrándose células poligonales, con abundante citoplasma granular, eosinofílico, positivas a la proteína S-100. (4,10) a diferencia del émulis congénito que es negativo a la proteína S-100. (13,14) siendo este último el principal diagnóstico diferencial en recién nacidos.

Este paciente, al igual que los casos descritos, es sometido a exéresis total de la lesión confirmando el diagnóstico mediante biopsia. Para el momento del presente reporte se encuentra sin presentar recidivas de la lesión.

Luego de una revisión extensa de la literatura no se encontraron referencias de TCG de origen congénito en el maxilar inferior, por lo cual el presente caso sería el primero descrito en la literatura.



REFERENCIAS

1. Apisarnthanarax P. Granular cell tumor: An analysis of 16 cases and review of the literature. *J Am Acad Dermatol*. 1981; 5:171-182.
2. Ordoñez N, Mackay B. Granular cell tumor: a review of the pathology and hystogenesis. *Ultrastruct Pathol*. 1999; 23:207.
3. Torrijos A, Alegre V, Pitarch G, Mercader P, Fortea J. Tumor de células granulares cutáneo: análisis clínico-patológico de treinta y cuatro casos. *Actas Dermosifilogr*. 2009; 100:126-132.
4. El Achkar M, Giraldi S, Marinoni L, Abagge K. Tumor de células granulares: caso en la niñez. *Dermatol Pediatr Lat*. 2005; 3(3):230-233.
5. Eguía A, Uribarri A, Escoda C, Crovetto M. Tumor de células granulares: presentación de 8 casos con localización intraoral. *Med Oral Patol Oral Cir Bucal*. 2006; 11(5):425-428.
6. Cosmelli R, Preisler G, Martínez B. Tumor de células granulosas: reporte de un caso y revisión de la literatura. *Acta Odontol Venez*. 2009; 47(1):13-17.
7. Barrios L, Benedetti I, Contreras EE. Tumor de células granulares en lengua (tumor de Abrikossoff): reporte de caso. *Rev Cienc Salud*. 2013; 11(1):129-133.
8. Ramos G, Alcalá D, Arias A. Tumor de células granulosas: comunicación de un caso. *Dermatología Rev Mex*. 2009; 53(1):31-33.
9. García F, Roselló P, Alpera R, Zamarreño A, Jubert A. Doble quiste dermoide verdadero de lengua. *Acta Otorrinolaringol Esp*. 2001; 52(7):626-632.
10. Crowe D, Ayli E, Gloster H. A malignant granular cell tumor excised with Mohs micrographic surgery. *Case Rep Oncol Med*. 2012; 2012: 453569. Disponible en: <https://www.ncbi.nlm.nih.gov/pmc/articles/PMC3350294/>. Fecha de consulta: 2/11/2018
11. García I, Azcarretazábal T, Moro F. Tumor de células granulares cutáneo: revisión en la edad pediátrica. *Med Cutan Iber Lat Am*. 2013; 41(4):179-182.
12. Dhareula A, Jaiswal M, Goyal A, Gauba K. Congenital granular cell tumor of the newborn. Spontaneous regression or early surgical intervention. *J Indian Soc Pedod Prev Dent* 2018;36:319-323. Disponible en: <http://www.jisppd.com/article.asp?issn=0970-4388;year=2018;volume=36;issue=3;spage=319;epage=323;aulast=Dhareula>. Fecha de consulta: 3/10/2018
13. Yuwanati1 M, Mhaske1 S, Mhaske A. Congenital Granular Cell Tumor. A Rare Entity. *Journal of Neonatal Surgery* 2015; 4(2):17.
14. Bareiro F. Épulis congénito del recién nacido, una sorpresa para el Neonatólogo. *Rev Nac (Itauguá)*. 2015; 7(2):37-39.