

## EVENTOS DE APARENTE AMENAZA A LA VIDA COMO PRIMERA MANIFESTACIÓN DE PTOSIS GÁSTRICA

Andrea Arias (1), Andrés Casanova (2), Yolanda Sánchez (3)

Recibido: 26/01/2021  
Aceptado: 15/03/2021

### Resumen

**Introducción:** Eventos de aparente amenaza a la vida (ALTE, Apparent Life-Threatening Event) se definen como situaciones que atemorizan al observador, caracterizadas por apnea, cambios del color en piel y alteraciones del tono muscular, presentados en menores de un año, acompañados de súbito deterioro clínico generando sensación de muerte inminente. Pueden ser causados por infecciones respiratorias virales, reflujo gastroesofágico, convulsiones, alteraciones anatómicas de la vía aérea, cardiológicas o metabólicas. Ptosis gástrica es el desplazamiento distal del estómago que conlleva a alteraciones de motilidad y vaciamiento causando dolor abdominal, vómitos o regurgitación. **Caso clínico:** Se presenta el caso de un recién nacido femenino de 23 días de vida quien presentó dificultad respiratoria y cianosis posterior a varios episodios de regurgitación. Estudios de imagen evidenciaron dilatación de cámara gástrica y vaciamiento tardío. Al ser intervenida quirúrgicamente se evidenció ptosis gástrica. **Conclusiones:** LA ptosis gástrica como condicionante de reflujo gastroesofágico puede ser causa de ALTE.

**Palabras clave:** ALTE, ptosis gástrica, reflujo gastroesofágico.

### Apparent Life-Threatening Event as the first manifestation of gastroptosis

### Summary

ALTE (Apparent life-threatening event) is defined as situations that frighten the observer, characterized by apnea, changes in skin color and alterations in muscle tone, which occur in children under one year of age, accompanied by a sudden clinical deterioration that generates sensation of imminent death. Its causes may be viral respiratory infections, gastroesophageal reflux, seizures, anatomical alterations of the airway, cardiological or metabolic causes. Gastroptosis is the downward displacement of the stomach that leads to impaired motility and emptying, causing abdominal pain, vomiting, or regurgitation. **Case report:** We report a case of a 23-day-old female newborn who presents respiratory distress and cyanosis after several episodes of regurgitation. Imaging studies showed gastric chamber dilatation and delayed emptying. Upon surgery, gastroptosis was evident. **Conclusions:** gastroptosis as a condition for gastroesophageal reflux may be the cause of ALTE.

**Key words:** ALTE, gastroptosis, gastroesophageal reflux.

## INTRODUCCIÓN

Los eventos de aparente amenaza a la vida (ALTE por sus siglas inglesas, Apparent Life-Threatening Event) son situaciones que atemorizan al observador caracterizadas por apnea, cambios del color de la piel (cianosis, palidez o rubicundez) y alteraciones en el tono muscular (hipotonía o hipertónica); este cuadro clínico se presenta en lactantes menores de un año acompañado de un súbito e inesperado deterioro clínico, generando la sensación de muerte inminente (1). A pesar de ser un problema de gran importancia e impacto para los

médicos tratantes y para los padres de los lactantes con ALTE, el diagnóstico y tratamiento de estos pacientes es confuso, su reconocimiento representa un gran desafío para el médico, siendo imprescindibles la anamnesis, el examen físico minucioso y los exámenes básicos para establecer la mayoría de las causas que pueden desencadenar estos cuadros (1,2). Determinar la etiología de un episodio aparentemente letal permite ofrecer tratamientos específicos y un manejo oportuno, lo cual reduciría el tiempo de hospitalización. Las causas de estos eventos pueden dividirse en dos grandes grupos: las idiopáticas, en las que no se logra determinar la etiología, y las secundarias, que obedecen a una causa demostrada. Se han descrito múltiples causas de ALTE, asociando estos eventos a infecciones respiratorias virales, reflujo gastroesofágico, convulsiones, alteraciones anatómicas de la vía aérea, causas cardiológicas o metabólicas. Según la complejidad del cuadro se puede catalogar en eventos de bajo o alto riesgo. De este modo algunos pacientes pueden ser egresados y mantener seguimiento ambulatorio mientras otros precisan de ingreso a hospitalización para tratamiento y realizar estudios de extensión que determinen la causa que origina el cuadro clínico (2,4).

(1) Residente de Pediatría. Centro Médico Docente La Trinidad. andreamag91@gmail.com. ORCID: 0003-0401-5624

(2) Residente de Pediatría. Centro Médico Docente La Trinidad. ab-casanov@gmail.com. ORCID: 0003-2700-7301

(3) Pediatra Neonatólogo. Unidad de Terapia Intensiva Neonatal. Centro Médico Docente La Trinidad. yoelisanber1968@gmail.com. ORCID: 0002-9428-1872

### Tercer Premio Poster en la Modalidad de Caso Clínico 66° Congreso Nacional de Pediatría

Autor correspondiente: Andrea Arias  
Teléfono: 0414-3889718. Correo electrónico: andreamag91@gmail.com

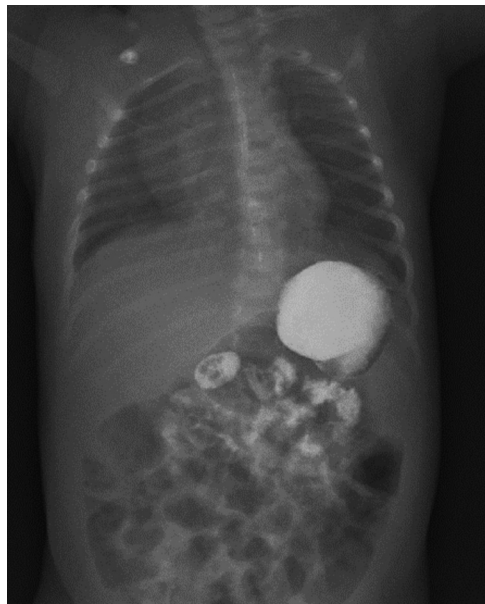La ptosis gástrica se define como el desplazamiento distal del estómago. Puede ser de causa congénita o adquirida y usualmente conlleva a alteraciones en la motilidad y el vaciamiento gástrico por lo que puede causar síntomas como dolor abdominal, vómitos o regurgitación. Es una patología poco descrita y la mayoría de los casos que se llegan a diagnosticar suceden en la edad adulta (3,5). La serie esofagogastroduodenal es el estudio de elección a realizar para evaluar la anatomía del tracto gastrointestinal alto y diagnosticar cualquier anomalía que esté condicionando el reflujo gastroesofágico (6). El tratamiento quirúrgico se suele realizar, preferiblemente, en pacientes con síntomas que afecten su calidad de vida (5).

Si bien, tanto ALTE como ptosis gástrica no son entidades que usualmente los clínicos lleguen a relacionar, la presencia de enfermedad por reflujo gastroesofágico en recién nacidos y lactantes puede ser el punto de encuentro que relacione a dichas patologías. Se revisó la literatura nacional y no se encontraron publicaciones que describan ptosis gástrica con reflujo gastroesofágico como causa de ALTE.

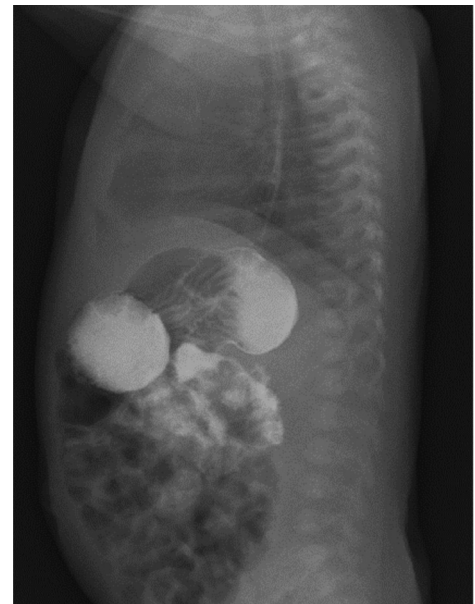
## CASO CLÍNICO

Motivo de consulta: cianosis. Enfermedad actual: paciente recién nacido femenino de 23 días de vida con cuadro clínico de 6 horas de evolución caracterizado por episodio de pausa respiratoria asociado con rinorrea, tos productiva y un episodio de cianosis peribucal. Antecedentes personales: producto de madre de 25 años, segunda gesta, embarazo controlado complicado con infección del tracto urinario en el tercer trimestre, la cual fue tratada con sulfametiloxazol; obtenida a las 36 semanas + 5 días por cesárea segmentaria de emergencia por inicio de trabajo de parto con presentación podálica. Peso al nacer 3.070 g, talla al nacer 52 cm, perímetro cefálico 36,5 cm APGAR 7, 8 y 9 puntos al primer, quinto y décimo minuto. Madre ORH + Padre ARH + Paciente ARH +. Alimentación: lactancia materna exclusiva. Inmunizaciones: BCG y Anti Hepatitis B. Examen físico de ingreso a la emergencia: signos vitales dentro de los valores normales para su edad, a nivel de piel tenía tinte icterico Kramer 4 y en ORL se evidenció rinorrea anterior hialina escasa, resto del examen físico sin alteraciones para el momento de la evaluación.

Paraclínicos de ingreso: leucocitos 10.930 mm<sup>3</sup>, linfocitos 65 % plaquetas 550.000 mm<sup>3</sup>, proteína C reactiva negativa, bilirrubinemia indirecta 18.26 mg/dl. En la radiografía de tórax se evidenció neumomediastino izquierdo sin repercusión hemodinámica, así como infiltrado intersticial basal derecho. Ingresó a la unidad de terapia intensiva neonatal (UTIN) con el diagnóstico de Infección respiratoria baja: neumonía derecha viral e ictericia neonatal. Al momento de su ingreso a UTIN se reinterrogó a los padres quienes reportaron varios episodios de regurgitación de contenido lácteo de escasa a moderada cantidad en los últimos 4 días previos a su ingreso; 2 horas posterior a su ingreso se evidencian episodios de vómitos “en proyectil” asociados a la alimentación por lo que se decidió realizar radiografía de abdomen en la que se evidenció cámara gástrica distendida en forma de balón. En la ecografía abdominal se evidenció pared pilórica con un grosor de 0.3 cm y una longitud total del píloro de 1.7 cm; además se reportó poca movilidad de cámara gástrica con peristalsis intestinal sin alteraciones. En vista de estos hallazgos se solicita evaluación por cirugía pediátrica, quienes solicitan la realización de tránsito esofagogastroduodenal con fluoroscopia en el cual se evidenció imagen en reloj de arena a nivel de cámara gástrica con limitación del paso del contraste además de retardo (3 minutos) del paso del contraste de la primera a la segunda porción gástrica. Adicionalmente se descartó obstrucción intestinal (Figura 1 y 2). Se decidió realizar endoscopia digestiva superior en la que se reportó retracción extrínseca del antro que modificaba la anatomía de cámara gástrica, sin embargo, no se evidenció rotación de la misma. Por



**Figura 1: Vista anteroposterior de tránsito esofagogastroduodenal. Impresión cámara gástrica horizontalizada.**



**Figura 2: Vista lateral de tránsito esofagogastroduodenal. Imagen en reloj de arena que denota la limitación del paso de contraste hidrosoluble desde la primera a la segunda porción de la cámara gástrica.**

dicho hallazgo el equipo de cirugía pediátrica decidió realizar laparoscopia exploradora en la que se encontró ptosis gástrica con elongación y horizontalización de la cámara gástrica y bandas adherenciales hepato-gástricas; se realizó liberación de bridas y pexia de fundus gástrico a cara lateral izquierda del esófago. Su evolución postoperatoria fue satisfactoria, se inició vía oral a las 15 horas de postoperatorio con 15 ml de lactancia materna a la cual hubo tolerancia. Paciente es dada de alta a las 72 horas de postoperatorio.

## DISCUSIÓN

En el año 2016 la Academia Americana de Pediatría publicó una guía donde sugieren la sustitución del término ALTE por BRUE (Evento Breve Inexplicado Resuelto) para referirse a aquellos pacientes que no tuvieran una patología grave subyacente ni el criterio para ser ingresados. En los casos que ameriten hospitalización puede permanecer la terminología ALTE o BRUE de alto riesgo (4). Por estas razones, el presente caso cumple con los criterios para ser catalogado como ALTE o BRUE de alto riesgo según la literatura. El reflujo gastroesofágico fue la entidad que originó el ALTE en el paciente que se presenta, lo cual se corresponde con lo descrito por Zenteno y colaboradores quienes reportan que las patologías gastrointestinales representan el 24 % de las causas de ALTE, siendo el reflujo gastroesofágico de las más importantes (2). El tránsito esofagogastroduodenal, con medio de contraste hidrosoluble, es un método radiológico de suma importancia para el diagnóstico rápido y oportuno, que permite evaluar la anatomía del tracto gastrointestinal alto y diagnosticar cualquier anomalía anatómica (6). Fue de suma importancia durante la evaluación de la paciente, puesto que en virtud de la clínica presentada y las alteraciones de los estudios de imagen previamente realizados, se tomaron en cuenta varios diagnósticos diferenciales como obstrucción intestinal y vólvulo gástrico. Sin embargo los hallazgos del tránsito esofagogastroduodenal aunados a los hallazgos operatorios, confirmaron el diagnóstico de ptosis gástrica. La ptosis gástrica, una condición poco descrita en la edad pediátrica, que se define como el desplazamiento distal anormal del estómago, si bien no compromete la vida del paciente por sí misma, los síntomas a los que está asociada pueden causar desde malestar o incomodidad, hasta complicaciones severas como es el caso del reflujo gastroesofágico y la gastroparesia.

Christianakis y col reportan en Grecia el caso de una paciente femenina de 11 años de edad, quien presentó dolor abdominal y vómitos postprandiales como manifestaciones clínicas principales (5). De forma similar, en el presente caso los vómitos postprandiales formaban parte de la sintomatología de la paciente. Sin embargo, lo que motivó a los padres a consultar fue un episodio de pausa respiratoria y cianosis.

Es de vital importancia ante un BRUE o ALTE realizar un interrogatorio y examen físico exhaustivo para determinar la severidad del cuadro además de su causa precisa, y así poder brindar el tratamiento adecuado y oportuno. Debido a que la mayoría de los casos de ALTE están condicionados por patologías de las vías respiratorias, puede que exista un sesgo en el momento de plantear el diagnóstico y se pasen por alto otras entidades causales menos frecuentes. En el presente caso, el ALTE fue causado por el reflujo gastroesofágico, y este a su vez se encontraba condicionado por una ptosis gástrica, patología de incidencia infrecuente.

## REFERENCIAS

1. Brockmann P, González X, Bertrand P, Sánchez I, Nils L, Holmgren P. Perfil clínico de lactantes hospitalizados por un episodio de ALTE (Apparent Life Threatening Event). *Rev. chil. Pediatr.* 2006; 77(3): 267-273. doi.org/10.4067/S0370-41062006000300006
2. Zenteno D, Peña R, Fuentes C, Tapia J, Verbal D, Rodríguez I. Efecto de un enfoque estandarizado para el manejo de lactantes hospitalizados por eventos aparentemente letales. *Biomedica* 2018; 38(4): 479-485. doi.org/10.7705/biomedica.v38i4.3754
3. Díaz C, Sanz I, De La Barreda L, Alberto J, López A, Ruiz M. Gastroparesis como causa de dolor abdominal, Santa Cruz de Tenerife: Tema libre presentado en 4ta reunión de la Sociedad Española de Pediatría Hospitalaria; Junio 2019.
4. Carbayo T, Cedená P, Gimeno I. Sustitución de ALTE por BRUE: revisión retrospectiva de los ALTE que cumplen criterios de BRUE. *An Pediatr (Barc)* 2020; [aprox. 2 p.]. doi.org/10.1016/j.anpedi.2019.12.004
5. Christianakis E, Bouchra K, Koliatiou A, Paschalidis N, Filippou D. Gastroparesis associated with gastroparesis presenting as a lower abdominal bulking mass in a child: a case report. *Cases Journal* 2009; 2:184. doi:10.1186/1757-1626-2-184
6. Herrera W, Lares-Asseff I. Importancia de la serie esofagogastroduodenal en niños con reflujo gastroesofágico. *Bol Med Hosp Infant Mex.* 2013; 70(5):403-411. [Citado 5 julio 2020] Disponible en: [http://www.scielo.org.mx/scielo.php?script=sci\\_arttext&pid=S1665-11462013000500010](http://www.scielo.org.mx/scielo.php?script=sci_arttext&pid=S1665-11462013000500010)