

DESCRIPCIÓN ANATÓMICA DE *Bradypus variegatus* EN LA AMAZONIA COLOMBIANA (ESTUDIO PRELIMINAR)

Anatomical Description of Bradypus variegatus in the Colombian Amazonia (Preliminary Study)

María A. Montilla-Rodríguez^{*1}, Julio C. Blanco-Rodríguez^{**}, Ronald N. Nastar-Ceballos^{***}
y Leidy J. Muñoz-Martínez^{***}

^{*}Grupo de investigación GIPSA. ^{**} Coordinador Semillero AMERAt – Líder Grupo GIPSA.

^{***}Estudiantes de pregrado, semillero AMERAt.

Universidad de la Amazonia Florencia – Caquetá

Correo-E:mantonia17@hotmail.com

Recibido: 30/10/15 - Aprobado: 23/06/16

RESUMEN

En la Universidad de la Amazonia, en Florencia, Caquetá – Colombia, se llevó a cabo la descripción anatómica detallada del espécimen adulto de la especie *Bradypus variegatus*, a través de la cual se abordan aspectos clave de la osamenta, correspondientes al esqueleto apendicular, conformado por los huesos del miembro torácico (escápula, húmero, radio, ulna, carpos, metacarpos y falanges) y pelviano (pelvis, sacro, fémur, rótula, tibia, peroné, tarso, metatarso y falanges). Asimismo, se describe el esqueleto axial que corresponde a la línea media del esqueleto, formando el eje del cuerpo a través de los huesos del cráneo, columna vertebral, costillas y esternón. La descripción se desarrolló teniendo en cuenta metodologías previas y considerando datos de descripciones anteriores llevadas a cabo por otros autores, en algunas estructuras. Los resultados se consideran un precepto en el conocimiento del área quirúrgica como pieza fundamental en el desarrollo de la veterinaria en especies de fauna silvestre.

(Palabras clave: *Bradypus variegatus*; anatomía animal; huesos de los miembros; esqueleto apendicular; esqueleto axial; perezosos; colombia)

ABSTRACT

At the University of Amazonia, in Florencia, Caqueta - Colombia, a detailed osteological description of adult specimen of the species brown-throated sloth developed or *Bradypus variegatus*, through which key skeleton aspects are addressed, for the skeleton apendicular, comprising the forelimb bones (scapula, humerus, radius, ulna, carpal bones, metacarpals and phalanges) and pelvic (pelvis, sacrum, femur, patella, tibia, fibula, tarsus, metatarsus and phalanges). Also, the axial skeleton corresponding to the middle line of the skeleton, forming the body axis through the skull bones, spine, ribs and sternum described. The description was developed considering previous methodologies and data considering previous descriptions carried out by other authors in some structures. The results are considered a precept knowledge of the surgical area as a cornerstone in the development of veterinary species of wildlife.

(Key words: *Bradypus variegatus*; animal morphology; limb bones; appendicular skeleton; axial skeleton; sloths; colombia)

¹ A quien debe dirigirse la correspondencia (To whom correspondence should be addressed)

INTRODUCCIÓN

La especie *Bradypus variegatus* (oso perezoso de tres dedos) perteneciente a la familia Bradypodidae [1], se define como una especie endémica de la región neotropical [2].

Ballesteros *et al.* [3] mencionan que la distribución de la especie desde Honduras en Centroamérica hasta Suramérica, encontrándose en las costas de Ecuador, a través de Colombia y Venezuela (excepto en llanos y delta del río Orinoco), continuando además por la áreas forestales de Ecuador, Perú, Bolivia, Brasil y extendiéndose a la porción del Norte de Argentina.

De acuerdo con lo planteado por Phillips [4], la distribución actual de *Bradypus variegatus* en Colombia esta marginada a zonas costeras, algunas localidades bajas de los valles interandinos y regiones del Orinoco y Amazonas. Dicha distribución se relaciona con áreas de bosque denso [5], correspondiente a bosques primarios o secundarios, en los cuales los especímenes de *Bradypus variegatus* pasan la mayor parte de su tiempo entre las copas de los árboles, donde realizan movimientos lentos, silenciosos y discretos, como mecanismo de defensa contra depredadores (grandes rapaces, felinos y serpientes constrictoras), gracias a sus extremidades largas y livianas, aspecto que se suma a características planteadas por Viveros *et al.* [6], tales como un considerable ensanchamiento torácico y gran longitud de las clavículas que le permite adaptarse a la vida arborícola.

Las características anteriores hacen evidente que la familia Bradypodidae es arborícola especializada gracias a su anatomía, razón por lo cual se desarrolla el presente estudio, cuyo objetivo es describir la conformación anatómica de *Bradypus variegatus*, como representante de dicha familia, con el fin de reconocer aspectos clave desde el punto de vista médico quirúrgico.

MATERIALES Y MÉTODOS

La investigación se llevó a cabo en las instalaciones del anfiteatro del programa de Medicina Veterinaria y Zootecnia de la Universidad de la Amazonia, en la ciudad de Florencia, Departamento de Caquetá-Colombia, ubicada en la granja experimental Santo Domingo, la cual se localiza a 7 km de dicha ciudad. Dichas instalaciones se ubican a 1°35'8,32" latitud

Norte y 75°38'31,14" longitud Oeste.

Para el estudio, se utilizó un espécimen adulto de *Bradypus variegatus* el cual fue decomisado por la Corporación para el Desarrollo Sostenible del Sur de la Amazonia (CORPOAMAZONIA) y entregado al hogar de paso para fauna silvestre (HPFS) de la Universidad de la Amazonia, con el fin de aplicar protocolos de rehabilitación requeridos. Sin embargo, de acuerdo con Estrada y Parra [7] el estrés y la depresión generan un alto riesgo para la sobrevivencia de los individuos mantenidos en cautiverio, que ocasiona la muerte de forma directa o indirecta. Este aspecto fue determinante, puesto que se relaciona con el deceso del individuo, por lo cual se procedió a utilizarlo como fuente de investigación.

El cadáver fue depositado en bolsas de plástico en un espacio controlado, recubierto de cal viva, con el fin de evitar olores y proliferación de organismos indeseados. Pasados aproximadamente 5 meses la estructura fue extraída de la bolsa, solamente con pelos y estructura ósea, separando y eliminando este del material osteológico. Posteriormente, se utilizó cal para limpiar los huesos, a partir de la metodología propuesta por Kusmeluk [8], mediante cocción de las estructuras sumergidas en cal, extracción posterior con pinzas para retiro de tejidos, inmersión de piezas en peróxido de hidrógeno, enjuague y secado.

Posteriormente, toda la estructura ósea de *Bradypus variegatus* fue revisada, descrita y medida (diámetros y longitudes), tanto el esqueleto axial como apendicular, para lo cual se utilizó un calibrador manual [9]. La descripción se desarrolló teniendo en cuenta la metodología de Getty [10] y aspectos técnicos de ICVGAN [11], contemplados en la Nómina Anatómica Veterinaria. Adicionalmente, se consideró datos de mediciones obtenidas en estudios previos [12, 13].

RESULTADOS Y DISCUSIÓN

De acuerdo con Holdrege [14], el sistema óseo de los mamíferos determina su forma básica y es el ancla sólida para todo movimiento. Los huesos de las extremidades desarrollan su forma definitiva en relación con la gravedad y su propio uso; es por esto, que el oso perezoso se da a ella haciendo parte de su vida y su ecosistema, en lugar de resistirse, a través de su sistema óseo.

El oso perezoso de tres garras (*Bradypus*

variegatus) es un mamífero arbóreo que presenta características osteológicas marcadas en relación a otras especies trepadoras, las cuales le permiten escudarse en su hábitat. La longitud de su cuello y el número de vértebras le permiten gran movimiento de la cabeza [15]. Sin embargo, éste posee características osteológicas como las ya mencionadas por Viveros *et al.* [6].

Al igual que en todos los vertebrados, el sistema óseo del *Bradypus variegatus* está dividido en esqueleto apendicular y axial. El esqueleto apendicular está conformado por los huesos del miembro torácico y pelviano. El esqueleto axial ocupa la línea media formando el eje del cuerpo, está compuesto por los huesos del cráneo, columna vertebral, costillas y esternón.

Miembro Torácico

El miembro torácico está constituido por cuatro segmentos: cinturón escapular (escápula y clavícula), brazo (húmero), antebrazo (radio y ulna) y mano (carpos, metacarpos, falanges).

Clavícula

Es un hueso de gran longitud, ligeramente curvo, ubicado entre la escápula y el esternón, que de acuerdo con Hautier, *et al.* [16], se sitúa en dirección a las vértebras del cuello. Con respecto a su articulación Nyakatura y Martin [17] indican que se lleva a cabo con la escápula, a partir de una hendidura que presenta el acromion.

Escápula

En *Bradypus variegatus*, se ubica en la parte lateral de la cavidad torácica, es un hueso plano, en forma de abanico, con un ancho aproximado de 3,5 cm. La escápula (Figura 1) presenta tres bordes (dorsal, craneal y caudal) y dos caras (lateral y medial). El borde craneal mide 3,8 cm, el borde dorsal 2,6 cm; en él se ubica un cartílago escapular pequeño, y en el borde caudal de 4,1 cm, se evidencia un sitio de unión del músculo redondo mayor [18].

La cara lateral presenta la espina de la escápula, que termina en una apófisis llamada acromion. Se extiende cranealmente más allá de la cabeza del húmero. La espina divide esta cara en dos partes, la fosa supraespinosa e infraespinosa, la primera se ubica en la parte craneal con una medida de 1,9 cm y caudal la fosa infraespinosa con 2,2 cm, donde se ubica el agujero escapular en dirección ventral. En la cara medial se

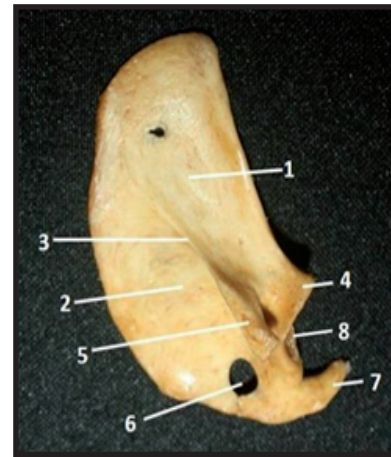


Figura 1. *Bradypus variegatus*: Vista lateral escápula derecha. 1. Fosa supraespinosa; 2. Fosa infraespinosa; 3. Espina de la escápula; 4. Tubérculo supraglenoideo; 5. Acromion; 6. Agujero escapular; 7. Apófisis coracoides; 8. Cavidad glenoidea

observa la fosa subescapular poco profunda, que se articula a la caja torácica mediante músculo. El ángulo ventral presenta cranealmente, un ensanchamiento en forma ovoide, llamada cavidad glenoidea de 1,4 cm, con una depresión que facilita la articulación con la cabeza del húmero y a nivel caudal se evidencia la apófisis coracoides.

Húmero

Tal y como se aprecia en la Figura 2, es un hueso largo que funciona como palanca y soporte. Presenta una longitud de 15,6 cm. Se articula a nivel del hombro con la escápula y a nivel del codo con el radio y la ulna, posee dos epífisis (proximal y distal) y una diáfisis ubicada entre estas dos. Según lo planteado por Viveros *et al.* [6], el húmero tiene mayor longitud que el fémur, debido a sus orígenes arbóreos.

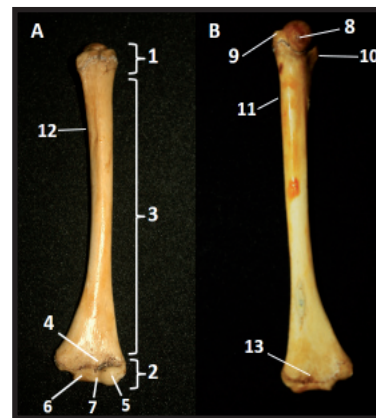

Figura 2. *Bradypus variegatus*: A) Vista craneal húmero derecho. B) Vista caudal húmero derecho: 1. Epífisis proximal; 2. Epífisis distal; 3. Diáfisis; 4. Fosa radial; 5. Cóndilo medial; 6. Cóndilo lateral; 7. Tróclea; 8. Cabeza; 9. Tubérculo menor; 10. Tubérculo mayor; 11. Tuberosidad teres menor; 12. Tuberosidad deltoidea; 13. Fosa olecrania

La epífisis proximal de 1,4 cm de longitud, está formada por una cabeza, un cuello, dos tubérculos y un surco intertubercular. La cabeza es lisa y redondeada, ventral a ésta se observa el cuello, porción rugosa y estrecha, que separa la cabeza de la diáfisis. El tubérculo mayor es una prominencia ubicada craneo lateral a la cabeza en donde se insertan los músculos supraespinoso e infraespinoso, medialmente se localiza el tubérculo menor, el cual proporciona inserción a los músculos subescápular y teres menor, estas dos prominencias están separadas por el surco intertubercular [11].

La diáfisis de 13,4 cm de longitud presenta dos ensanchamientos en sus extremos, y un eje cilíndrico de 0,9 cm de diámetro. La parte distal es más ancha y plana con 2,8 cm, a diferencia de la parte proximal que es ligeramente cilíndrica y estrecha con 0,8 cm menos. A nivel del tercio medio se hallan dos rugosidades, la tuberosidad deltoidea hacia el borde lateral y medialmente la del teres menor; la primera sirve como punto de inserción del músculo deltoideo y la segunda del músculo teres menor.

La epífisis distal de 0,9 cm de longitud está conformada por dos epicóndilos medial y lateral, entre los cuales se sitúa la tróclea, que consta de dos cóndilos medio y lateral, el primero de mayor tamaño. Cranealmente existe la fosa radial y caudalmente la fosa olecraniana, la cual se articula con la apófisis ancónea de la ulna.

Radio

Hueso largo del antebrazo (Figura 3.A) que mide 14,6 cm. Se articula proximalmente con el húmero y distalmente con los carpos [19]. Está conformado por dos epífisis (proximal y distal) y una diáfisis.

La epífisis proximal de 1,4 cm de longitud, presenta una circunferencia articular para el extremo distal del húmero y la tuberosidad radial, pequeña y circular en el borde lateral. La diáfisis es ligeramente curva con una longitud de 12,2 cm y un diámetro de 0,7 cm. La epífisis distal es aplanada, con 1 cm de longitud y un ensanchamiento de 1,4 cm, evidenciando una diferencia de 0,5 cm con respecto al extremo proximal.

Ulna

Al igual que el radio, la ulna (Figura 3.B) en el *Bradypus variegatus* es un largo de 15,3 cm de longitud, ocupa una situación palmolateral con respecto al radio. Compuesto por dos epífisis

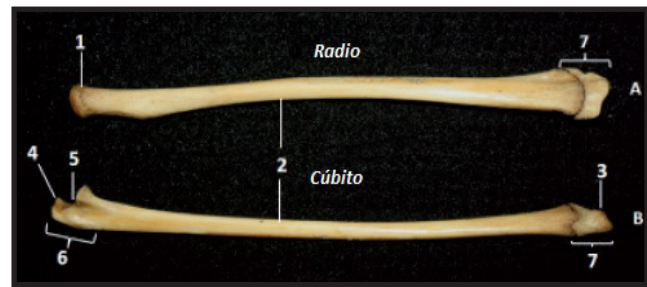


Figura 3. *Bradypus variegatus*: A) Vista lateral radio derecho. B) Vista lateral ulna derecha. 1. Tuberosidad radial; 2. Diáfisis; 3. Apófisis estiloides; 4. Apófisis ancónea; 5. Incisura troclear; 6. Olecranon; 7. Epífisis distal

(proximal y distal) y una diáfisis, en conjunto con el radio forman el antebrazo [19].

La epífisis proximal (olecranon) de 1,6 cm de longitud, es la parte mayor del hueso, sobresale en la parte caudal del extremo distal del húmero. En el borde craneal se evidencia la apófisis ancónea, extendiéndose delante de ésta una concavidad, la incisura troclear que se articula con la tróclea. La diáfisis es casi recta con una leve curvatura en el tercio proximal, con una longitud de 13,2 cm y un diámetro de 0,6 cm; se evidencia un espacio interóseo entre ésta y la diáfisis del radio. La epífisis distal es estrecha, terminando en una punta denominada apófisis estiloides.

Carpos

Son huesos irregulares (Figura 4), de acuerdo con lo planteado por Parker y Haswell [20], se pueden hallar en dos filas, proximal y distal; la primera se articula con el radio y la ulna, de medial a lateral. Está compuesta por los huesos escafoides (Sc), lunar (Lun), cuneiforme (Cun) o piramidal y pisiforme, formando una superficie lisa y convexa con el escafoides, lo cual genera una estructura medial redondeada. La segunda fila incluye el unciforme (Unc) o hueso ganchoso y el hueso grande o magno unido al trapezoide (Trd.m).

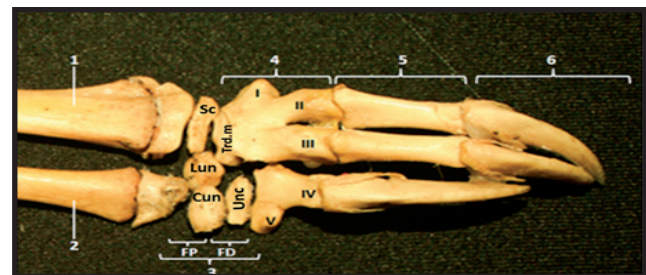


Figura 4. *Bradypus variegatus*: Vista dorsal de la mano derecha. 1. Radio; 2. Ulna; 3. Huesos del carpo (FP: fila proximal - FD: fila distal), excepto el pisiforme ausente por procesos de descomposición; 4. Huesos Metacarpianos (I, II, III, IV, V); 5. Falanges proximales; 6. Falanges Distales o garras

Metacarpos y Falanges

En la Figura 4, puede evidenciarse que el primer metacarpiano se encuentra fusionado con el trapecio o trapezoide. El primer y quinto metacarpiano se encuentran representados por rudimentos; por otra parte, los tres dedos de los metacarpianos II, III y IV se encuentran anquilosados con las falanges proximales correspondientes [20], que se encuentran unidas a las falanges distales o garras, las cuales son muy largas y curvas con una concavidad ventral, que permite tener un mayor agarre en las ramas de los árboles [6]. Las garras delanteras poseen 70-80 mm de longitud [12].

Miembro Pelviano

El miembro pelviano del *Bradypus variegatus* consta de cuatro segmentos: cinturón pelviano (pelvis y sacro), muslo (fémur y rótula), pierna (tibia y peroné) y pie (tarso, metatarso, falanges).

Pelvis

Está formada por dos coxales que se fusionan dorsalmente en la línea media con el sacro y la primera vertebra caudal; cada uno de ellos, compuesto por tres huesos llamados ilion, isquion y pubis, presentan forma plana e irregular, fusionándose en el acetábulo depresión profunda y redondeada, que se articula con la cabeza del fémur, conformando la articulación coxofemoral. El ilion (Figura 5) es el hueso más grande, ubicado dorsalmente. Éste se encuentra fusionado en la parte media con las apófisis transversas del sacro. Se caracteriza porque su parte más ancha, denominada alas, se extiende a cada lado de la columna vertebral, con una medida de 3,4 cm. Observándose hacia el borde craneal, la cresta del ilion, y la tuberosidad coxal

de superficie rugosa en el ángulo lateral, en donde se origina una escotadura que termina en el borde craneal del acetábulo.

El isquion (Figura 5) se ubica dorso caudalmente y según lo planteado por Buchholtz y Courtney [21], se articula con la última vertebra sacra. El borde craneal, la espina isquiática y el sacro forman el margen del foramen sacrociático. El borde caudolateral es convexo y se continúa ventralmente con el pubis, se observa una prominencia llamada tuberosidad isquiática.

El pubis (Figura 5) es el más pequeño de los tres y forma la parte ventral de la pelvis, no presenta una articulación cartilaginosa a lo largo de la línea media (sínfisis pelviana), evidenciándose una separación de 1,9 cm entre las dos tuberosidades púbicas homólogas; entre el pubis y el isquion se sitúa el foramen obturador de forma elíptica.

Fémur

Hueso largo y fuerte, cumple la función de locomoción y en la mayoría de especies es el más largo del cuerpo [22], pero en el caso del *Bradypus variegatus* se evidenció una longitud de 8,6 cm, menor en comparación con el húmero, que coincide con lo planteado por Viveros *et al.* [6] y Hayssen [12], con respecto a que los miembros anteriores son de mayor longitud en relación a los miembros posteriores.

El fémur (Figura 6) se extiende desde la articulación coxofemoral a la femoro-tibio-rotuliana; compuesto por dos epífisis (proximal y distal) y una diáfisis. La epífisis proximal es ancha con una medida de 2,6 cm y 1,2 cm de longitud; posee una cabeza unida al eje mediante el cuello; el borde medial presenta en su parte proximal el trocánter menor, lateral a la cabeza, se ubica el

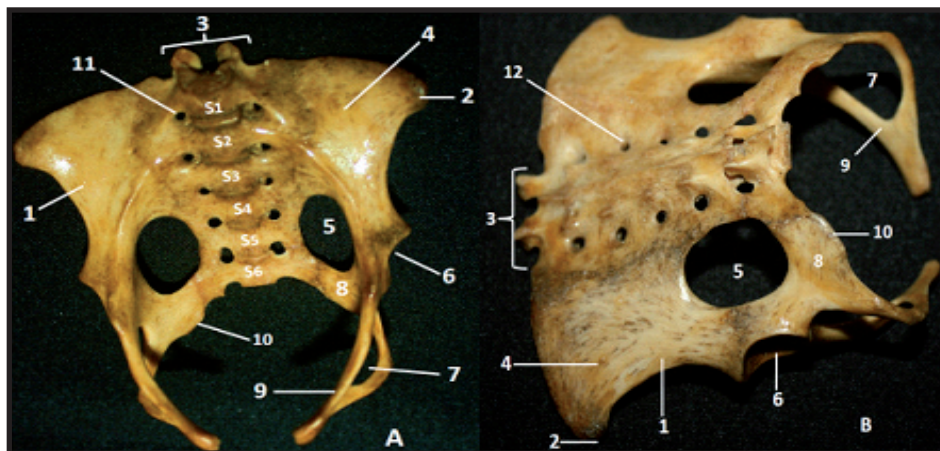


Figura 5. *Bradypus variegatus*: A) Vista ventral de la pelvis y el sacro. B) Vista dorsal de la pelvis y el sacro. 1. Ilion; 2. Tuberosidad coxal; 3. Apófisis articulares del sacro; 4. Alas del ilion; 5. Foramen sacrociático; 6. Acetábulo; 7. Foramen obturador; 8. Isquion; 9. Pubis; 10. Tuberosidad isquiática; 11. Foramen sacropélvico; 12. Foramen sacrodorsal

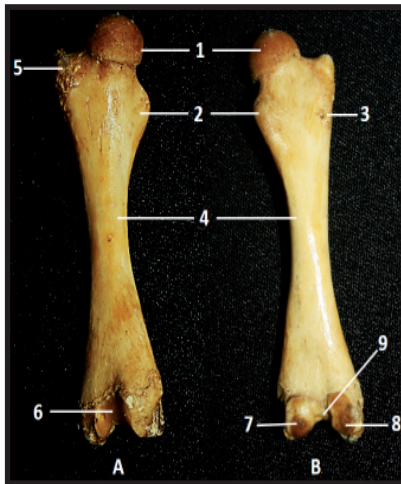

Figura 6. *Bradypus variegatus*: A) Vista craneal fémur derecho. B) Vista caudal fémur derecho. 1. Cabeza; 2. Trocánter menor; 3. Cresta trocantérica; 4. Diáfisis; 5. Trocánter mayor; 6. Tróclea; 7. Cóndilo medial; 8. Cóndilo lateral; 9. Fosa intercondiloidea

trocánter mayor y caudoventral la cresta trocantérica; al igual que lo indicado por Beddard [23], logró determinarse que no posee tercer trocánter.

La epífisis distal mide 2 cm de ancho y 1 cm de longitud, presenta dos cóndilos medial y lateral, se articulan en dirección caudal con los cóndilos de la tibia, en medio de ellos se halla la fosa intercondiloidea y cranealmente la tróclea que permite la articulación con la rótula. La diáfisis de 6,4 cm de longitud es ligeramente cilíndrica, en sus extremos es ancha y aplanada, en su eje central tiene un diámetro de 0,9 cm.

Tibia

Hueso largo (Figura 7.A) que forma la pierna con longitud de 8,3 cm, ubicado medial al peroné con disposición paralela al mismo. Se sitúa entre el fémur proximalmente y los tarsos distalmente, con los que se articula. Posee dos epífisis (proximal y distal) y una diáfisis.

La epífisis proximal de 0,8 cm de longitud y 2 cm de ancho, presenta una superficie similar a un triángulo, posee dos prominencias, la tuberosidad de la tibia cranealmente y la eminencia intercondiloidea ubicada centralmente; adyacente a ésta, se localizan los cóndilos medial y lateral que se articulan con los cóndilos del fémur y meniscos, encontrándose separados caudalmente por la escotadura poplíteica.

La epífisis distal es mucho más pequeña, con 1,6 cm de ancho y 0,6 cm de longitud; se evidencia la superficie articular para el astrágalo, limitada hacia su borde medial por una prominencia llamada maléolo medial.

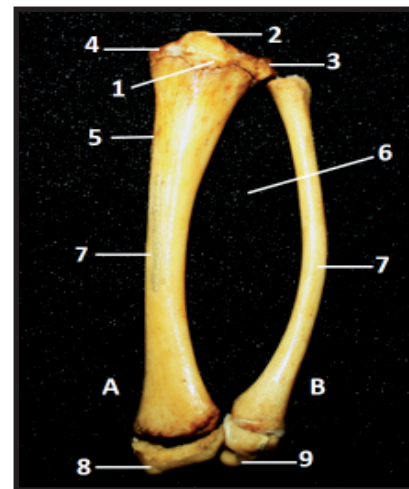


Figura 7. *Bradypus variegatus*: A) Vista craneal de la tibia izquierda. B) Vista craneal del peroné izquierdo. 1. Tuberosidad de la tibia; 2. Eminencia intercondiloidea; 3. Cóndilo lateral; 4. Cóndilo medial; 5. Tubérculo de la tibia; 6. Espacio interóseo; 7. Diáfisis; 8. Maléolo medial; 9. Maléolo lateral

La diáfisis posee una longitud de 6,9 cm y un diámetro de 0,6 cm. Esta es cilíndrica en el centro y ancha en ambos extremos, hacia la mitad proximal del borde medial se detalla el tubérculo de la tibia, de superficie rugosa.

Peroné

Es el hueso accesorio de la pierna (Figura 7.B), con una longitud total de 7,7cm, situado lateral al borde de la tibia con el que se articula proximal y distalmente. Éste es delgado y ligeramente curvo, posee dos epífisis (proximal y distal) y una diáfisis. La epífisis proximal es de mayor tamaño en relación con la distal, presenta una superficie en el borde proximal que permite la articulación con el cóndilo lateral de la tibia. La epífisis distal termina en una prominencia llamada maléolo lateral. La diáfisis mide 0,4 cm de diámetro y junto con el borde lateral de la tibia forman el espacio interóseo.

Tarsos

Para esta especie se puede identificar un total de 5 huesos. La fila proximal, está compuesta por el calcáneo y el astrágalo. El segundo de estos huesos, se articula con la tibia, mientras que el calcáneo, presenta una apófisis, que de acuerdo con Urroz [24], funciona como palanca para los músculos que extienden la articulación tibiotarsiana. La fila distal, se encuentra compuesta por tres huesos: el cuboide, mesocuneiforme (Msc) y navicular (Nav). Debido a los procesos de descomposición solo se hallaron el navicular

y mesocuneiforme (Figura 8); por la misma razón, el astrágalo, calcáneo y cuboide se encuentran ausentes, sumado a su pequeño tamaño.

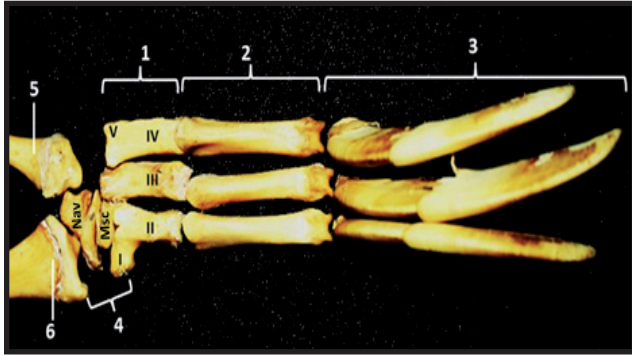


Figura 8. *Bradypus variegatus*: Vista dorsal del pie izquierdo. 1. Huesos metatarsianos (I, II, III, IV, V); 2. Falanges proximales; 3. Falanges distales o garras; 4. Huesos del tarso; 5. Peroné; 6. Tibia

Metatarsos

Al igual que en el miembro anterior, los metatarsianos I y V se encuentran representados por rudimentos y los tres dedos de los metatarsianos II, III y IV se encuentran unidos con las falanges proximales correspondientes, las cuales se encuentran unidas a las falanges distales o garras (Figura 8). De acuerdo con Hayssen [12], las garras de los miembros posteriores poseen 50-55 mm de longitud, aproximadamente.

Cabeza

Está formado casi por completo por huesos planos, que se caracterizan por presentar dos capas de sustancia compacta, externa e interna, entre las cuales se encuentra una capa de sustancia esponjosa. La cabeza consta de dos porciones, una anterior o facial, formado por los huesos nasales, incisivos, maxilares, cigomáticos, lagrimales palatinos, pterigoideos, mandíbula, cornetes y el hioides; y otra caudal, que contiene, cubre y protege el encéfalo, denominada cráneo, constituido por huesos pares (parietal, frontal, temporal) e impares (occipital, interparietal, etmoides y esfenoides).

Huesos del Cráneo

Occipital

Está situado en la parte caudal del cráneo (Figura 9), presenta el agujero magno de forma casi circular, que se une con el canal vertebral; lateralmente se observan los cóndilos del occipital, que articulan con la primera vértebra cervical, denominada atlas,

conformando la articulación atlantooccipital; ventral a los cóndilos se halla una depresión lisa, la fosa condiloidea y el foramen condilar. La superficie externa del occipital es cruzada por la cresta de la nuca.

Interparietal

Tiene forma de media luna, de superficie aplanada y lisa. Se articula caudal con la porción escamosa del occipital, lateral con el temporal, y craneal con el hueso parietal (Figura 9).

Parietal

Forman la mayor parte de la pared dorsal del cráneo, de superficie convexa y lisa, se unen en la línea media por medio de una sutura serreta, y se articulan con los huesos interparietal, temporal, frontal y el esfenoides (Figura 9).

Frontal

Están ubicados sobre los límites del cráneo y la cara, forman el área frontal o frente, cada hueso de forma irregularmente cuadrangular, posee un ligero hundimiento en la parte caudal, se articulan con los huesos parietales caudalmente y rostralmente con los nasales (Figura 9).

Temporal

Constituyen la mayor parte de la pared lateral del cráneo, situados debajo del parietal, se articula con el occipital, parietal, frontal y el esfenoides. Está formado por dos partes distintas, una petrosa y una timpánica, en esta última se destacan el meato acústico externo, en el que se halla una abertura circular, que conduce a la cavidad timpánica y la bulla timpánica que recubre la región del oído. Adicional, laterorostral se observa el proceso escamoso del hueso temporal (Figura 9).

Esfenoides

Se localiza en la parte ventral del cráneo, formando el suelo de la cavidad craneal, sosteniendo el encéfalo (Figura 9).

Etmoides

Se halla en la parte rostral y media de la base del cráneo, es corto y de forma irregular (Figura 9).

Huesos Faciales

Nasales

Están ubicados a ambos lados de la línea media, articulándose entre sí por medio de tejido fibroso, de forma rectangular, cortos y con bordes irregulares, ubicados rostral a los huesos frontales; son el límite dorsal de las vías aéreas con una apertura en su extremo craneal (Figura 9).

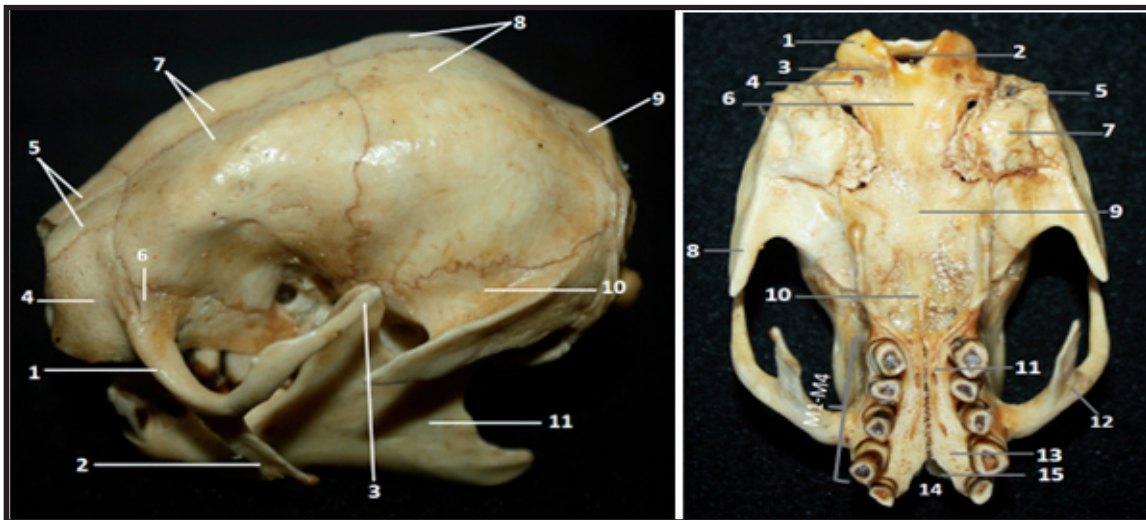


Figura 9. Huesos faciales y del cráneo de *Bradypus variegatus*. A. Vista lateral izquierda de los huesos de la cabeza. 1 Hueso cigomático; 2. Proceso yugal descendente; 3. Proceso yugal ascendente; 4. Hueso maxilar; 5. Hueso nasal; 6. Hueso lagrimal; 7. Hueso frontal; 8. Hueso parietal; 9. Hueso occipital; 10. Hueso temporal; 11. Mandíbula. B. Vista ventral de los huesos de la cara y cráneo. 1. Cóndilo del occipital; 2. Agujero magno; 3. Fosa condiloidea; 4. Foramen condilar; 5. Meato acústico externo; 6. Basioccipital; 7. Bulla timpánica; 8. Apófisis escamosa del hueso temporal; 9. H. basiesfenoides; 10. H. Vómer; 11. H. palatino; 12. H. yugal; 13. H. maxilar; 14. Foramen palatino; 15. H. incisivo

Incisivos

Hueso de tamaño reducido, sin contacto con el hueso nasal, y con ausencia de alveolos a causa de la inexistencia de dientes incisivos, característica propia del orden Pilosa (Figuras 9, 10).

Maxilares

Se sitúan en la parte lateral de la cara, cortos y de forma irregular, articulados con todos los huesos faciales a excepción de la mandíbula; constituyen la mayor parte del paladar duro, presenta cinco alveolos que contienen las piezas dentales superiores, una anterior y cuatro molares en cada lado; carece de diastema al no presentar dientes incisivos (Figuras 9, 10).

Yugal

Presenta dos procesos yugales, ascendente y descendente, que constituyen parte del arco cigomático, el primero es más largo, forma parte de la órbita ósea. Se extiende caudal en dirección dorsal al proceso escamoso del hueso temporal, evidenciándose hacia la parte central del borde dorsal una proyección. El proceso descendente está orientado caudoventral, se caracteriza por ser ancho, plano y terminar en punta.

Cigomático

El arco cigomático es incompleto, se proyecta lateralmente al cráneo, formando parte de la órbita

del ojo, que no se encuentra bien definida en esta especie (Figura 10).

Mandíbula

Está formada por un cuerpo y dos ramas; el cuerpo es la parte horizontal, gruesa; compuesto por el borde alveolar, en donde se articulan los dientes inferiores, uno anterior y tres molares en cada lado; la superficie lateral es lisa, posee el foramen mental localizado cerca de la parte caudal del borde alveolar; el borde ventral es casi recto, grueso y ligeramente redondeado; se observan dos forámenes alveolares en su parte rostral. Las ramas constituyen la parte vertical de la mandíbula, son anchas, poseen dos superficies

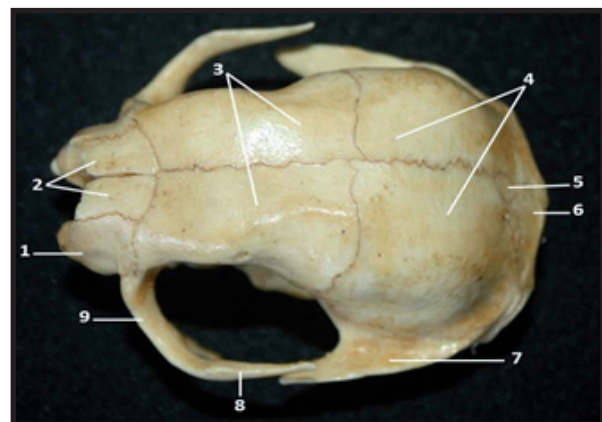


Figura 10. *Bradypus variegatus*: Vista dorsal de los huesos de la cara y cráneo. 1. H. maxilar; 2. H. nasal; 3. H. frontal; 4. H. parietal; 5. H. interparietal; 6. H. occipital; 7. H. temporal; 8. Proceso yugal ascendente; 9. H. cigomático

lateral y medial, la primera es convexa y sirve como inserción del músculo masetero; la segunda, es lisa con una depresión longitudinal ubicada ventrocaudal, posee además el foramen mandibular ubicado en el centro de este hueso, y tres apófisis, rostralmente la apófisis coronoides, caudalmente la condilar y la apófisis angular ventrocaudal; las dos primeras están separadas por la escotadura mandibular (Figura 11).

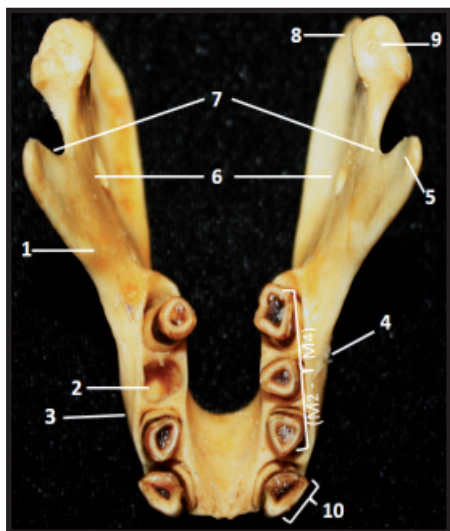


Figura 11. *Bradypus variegatus*. Vista dorsal de la mandíbula. 1. Rama mandibular; 2. Foramen alveolar; 3. Cuerpo de la mandíbula; 4. Foramen mental; 5. Apófisis coronoides; 6. Foramen mandibular; 7. Escotadura mandibular; 8. Apófisis angular; 9. Apófisis condilar; 10. Diente anterior

Columna Vertebral

Está compuesta por huesos irregulares, contiene y protege la medula espinal, se ubica a lo largo de la línea media del cuerpo del *Bradypus variegatus*, desde la base del cráneo hasta la punta de la cola, se divide en cinco regiones: región cervical (9 vértebras cervicales), región de las vértebras torácicas (15 vértebras dorsales), región lumbar (3 vértebras lumbares), región sacra (6

vértebras sacras), región coxígea o caudal (7 vértebras caudales).

Las vértebras están compuestas por cuerpo, arco y apófisis. El cuerpo ubicado ventralmente, posee una superficie craneal convexa o cabeza y una caudal cóncava; está unido a un arco óseo, formando el foramen vertebral, que constituye el canal medular. En el borde craneal y caudal del arco vertebral se encuentran las apófisis articulares craneal y caudal, respectivamente. Se detallan las apófisis espinosas ubicadas dorsalmente y las apófisis transversas proyectadas lateralmente. Se caracterizan porque su tamaño varía dependiendo de la región que ocupen en la columna vertebral.

Vértebras Cervicales

El *Bradypus variegatus* tiene un cuello largo con vértebras cervicales móviles, que le permite girar la cabeza hasta 270°, sin mover el cuerpo [6].

La primera vértebra cervical es el atlas (Figura 12.A), no tiene cuerpo ni apófisis espinosa, pero si dos partes laterales con forma de ala, unidas por el arco dorsal y ventral. El arco dorsal posee un tubérculo dorsal medio y en el ventral se halla el tubérculo ventral. El atlas cranealmente se articula con los cóndilos del occipital y caudalmente con la apófisis odontoidea del axis.

El axis es la más larga de las vértebras, presenta en el centro de la extremidad craneal del cuerpo, la apófisis odontoidea. El resto de las vértebras cervicales (C-3 a C-9), son bastante similares entre sí, al presentar poco pronunciadas las apófisis espinosas y transversas, a diferencia de las apófisis articulares que son de mayor tamaño (Figura 12.B).

Vértebras Torácicas

Se caracterizan por presentar apófisis espinosas (Figura 13.A), que disminuyen de altura a medida que

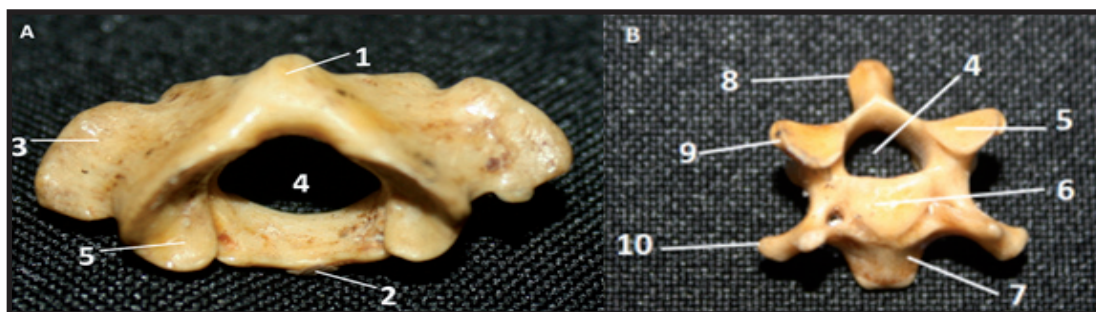


Figura 12. *Bradypus variegatus*. A) Vista craneal del atlas. B) Vista craneal de una vértebra cervical. 1. Tubérculo dorsal medio; 2. Tubérculo ventral; 3. Ala; 4. Foramen vertebral; 5. Superficie articular craneal; 6. Cabeza; 7. Cuerpo; 8. Apófisis espinosa; 9. Apófisis articular craneal; 10. Apófisis Transversa

se acercan a la región lumbar, y cuerpos vertebrales cortos, en los que se distinguen foveas costales que se articulan con las cabezas de las costillas; en las apófisis transversas se localizan las foveas transversas que se articulan con el tubérculo de la misma costilla.

Vértebras Lumbares

Estas vértebras (Figura 13.B) poseen grandes cuerpos, apófisis transversas alargadas y planas proyectadas en sentido lateral; las apófisis espinosas son levemente proyectadas, su tamaño es consecutivo a las últimas vértebras torácicas, y las apófisis articulares craneales son de mayor tamaño en comparación a las de las vértebras torácicas.

Vértebras Sacras

Las primeras cinco vértebras sacras (Figura 5) presentan sinostosis, sus apófisis transversas se fusionan con el ilion formando parte del borde medial del foramen obturador. La sexta vértebra no se encuentra fusionada con las demás; sin embargo, permanece inmóvil y sus apófisis transversas evidencian una articulación inactiva que se relaciona con el borde medial del isquion. La extremidad craneal del sacro se articula con la última vértebra lumbar y caudalmente con la primera caudal. Se evidencian las superficies dorsal y pélvica, la primera presenta centralmente las apófisis espinosas poco pronunciadas y un canal en cada lado, en donde se localizan 5 forámenes sacros dorsales; la segunda superficie contiene los forámenes sacropélvicos que se comunican con los dorsales a través del canal sacro.

Vértebras Caudales

Varían en número y forma según la longitud de la cola (Figura 14), generalmente reducida en esta especie; sus apófisis transversas son planas y bien

definidas. El tamaño de las vértebras va disminuyendo de craneal a caudal, y se observa además que las dos últimas vértebras caudales carecen de agujero vertebral y apófisis espinosas.

Costillas

Son huesos pares curvos, planos y alargados, localizados en la pared lateral de la cavidad torácica. Se articulan dorsalmente con las vértebras torácicas y ventral con el cartílago costal, su número corresponde a la cantidad de vértebras torácicas (Figura 15). Posee dos extremidades: vertebral y esternal, salvo para las costillas asternales, cuya extremidad distal hace parte del hipocondrio. La extremidad vertebral está formada por la cabeza, cuello y tubérculo. La cabeza es ligeramente redondeada y un poco alargada, el cuello de superficie rugosa une la cabeza con el cuerpo y el tubérculo se proyecta caudalmente. Se articula con la apófisis transversa de la vértebra dorsal por medio de una superficie articular. Los primeros once pares de costillas son esternales porque se articulan con su respectiva esternebra, los últimos cuatro pares se articulan entre sí, por medio del cartílago costal, formando el arco costal.

Esternón

Forma el piso de la caja torácica, consta de dos extremidades (craneal y caudal) y un cuerpo. Craneal se ubica el manubrio, caudal el cartílago xifoides y en medio las esternebrias.

CONCLUSIONES

La anatomía en especies silvestres es poco explorada desde la Medicina Veterinaria y la Zootecnia, pero las tendencias actuales en el uso

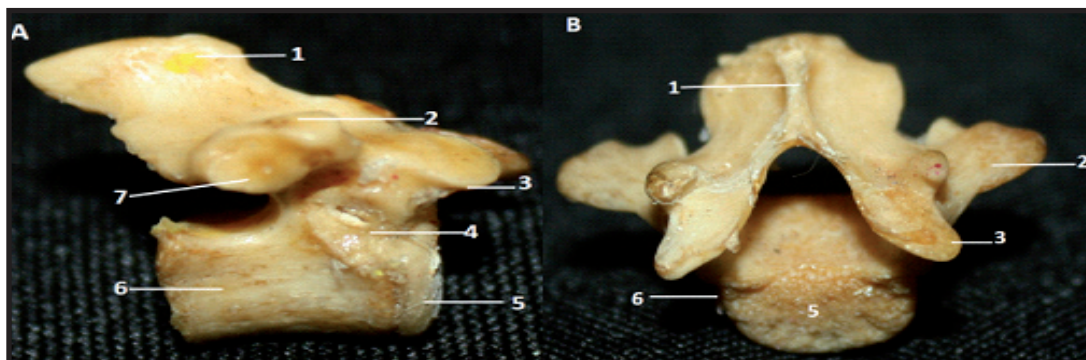


Figura 13. *Bradypus variegatus*. A) Vista lateral de una vértebra torácica. B) Vista craneal de una vértebra lumbar. 1.Apófisis espinosa; 2. Apófisis transversa; 3.Apófisis articular craneal; 4.Fóvea costal; 5.Cabeza; 6.Cuerpo; 7.Fóvea transversa

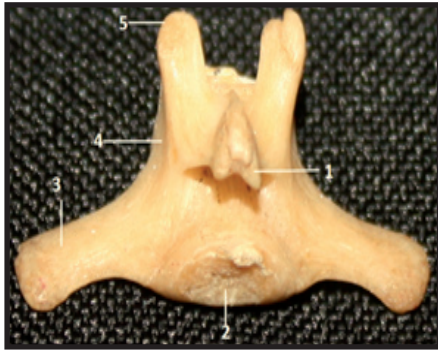


Figura 14. Vista craneal de una vértebra caudal de *Bradypus variegatus*. 1. Apófisis espinosa; 2. Cabeza; 3. Apófisis transversa; 4. Cuerpo; 5. Apófisis articular caudal




Figura 15. Costillas de *Bradypus variegatus*. Vista dorsal costillas. 1. Cuello; 2. Cabeza; 3. Tubérculo; 4. Cuerpo

de los animales silvestres, hacen que el papel de los profesionales con conocimientos médico quirúrgicos sea necesario, por tal razón, la generación de estudios detallados como el presentado por los autores, permite suministrar herramientas básicas para aquellos que emprenden el desafío de aliviar animales exóticos.

Por otra parte, estudiar las especies silvestres a través de hallazgos anatómicos, no solo permite la comprensión de aspectos como su fisiología y sus hábitos de vida, sino que aporta al conocimiento asociado a manejo en cautiverio y procesos de rehabilitación, permitiendo un retorno adecuado de los animales a su hábitat natural.

DECLARACIÓN DE CONFLICTO DE INTERÉS

Los autores reconocen que no existe un conflicto de intereses de tipo económico o similar con la Revista de la Facultad de Ciencias Veterinarias, que suponga sesgo del trabajo.

APORTE DE LOS AUTORES AL TRABAJO

MMR: Dirección de disecciones, análisis de estructuras, generación de información primaria de manuscrito. JCBR: Análisis datos, adecuación de estructuras, revisión de manuscrito. RNNC y LJMM: medición y análisis de estructuras, diagramación y apoyo en redacción de manuscrito.

AGRADECIMIENTOS

Los autores agradecen a las directivas de la Facultad de Ciencias Agropecuarias, por los espacios y materiales suministrados para los estudios que adelanta el semillero de investigación AMERAt y el grupo de investigación GIPSA, en conjunto con el anfiteatro de anatomía de la Universidad de la Amazonía y en especial a la territorial Caquetá de la corporación autónoma regional CORPOAMAZONIA dirigida por Mario Ángel Barón Castro, por apoyar los procesos de investigación en especies silvestres.

REFERENCIAS

1. Moraes-Barros N, Chiarello A, Plese T. *Bradypus variegatus*. The IUCN Red List of Threatened Species. Version 2015.1. [acceso 19 de junio de 2015]. Disponible en: www.iucnredlist.org.
2. Morales-Jiménez AL, Sánchez F, Poveda K, Cadena A. Mamíferos terrestres y pobladores de Colombia. Guía de campo. Bogotá: Instituto de Ciencias Naturales, Universidad Nacional de Colombia. 2004; 248 p.
3. Ballesteros CJ, Reyes CK, Racero CJ. Estructura poblacional y etología de *Bradypus variegatus* en fragmento de bosque seco tropical, Córdoba – Colombia. Revista MVZ Córdoba. 2009; 14(3):1812-1819.
4. Steven JP, Anderson RP, Schapire RE. Maximum entropy modeling of species geographic distributions. Ecological Modeling, 2006; 190(3):231-259.
5. Plese T, Moreno S. Protocolos de rehabilitación, reintroducción o reubicación de perezosos de dos uñas (*C. hoffmanni*) y de tres uñas (*B. variegatus*). Fundación UNAU – CORANTIOQUIA. Medellín. 2005; 46 p.
6. Viveros R, Lara C, Hoyos M, Murcia M. Los rastros del Megaterio comparación anatómica entre *Eremotherium rusconii* y *Bradypus variegatus*. Acta Bio Col. 2004; 9(1):37-46.
7. Estrada GE, Parra JP. Enriquecimiento ambiental de fauna silvestre sometida a cautiverio en el Hogar de

- Paso UNIAMAZONIA – CORPOAMAZONIA. Revista CES/ Medicina Veterinaria y Zootecnia. 2007; Vol 2 (2): 8-13 p.
8. Kusmeluk CE. Preparación y Montaje del Esqueleto. Biología Animal - Trabajos Prácticos. Especialidad Zoología Universidad Nacional de Misiones Facultad de Ciencias Exactas Químicas y Naturales. En: <http://www.aulavirtual-exactas.dyndns.org/>. 2014; 4 p.
 9. Blanco JC, Montilla RM, Suárez JF, Álvarez HM, Cuellar RM. Caracterización del esqueleto apendicular de *Saimiri sciureus*. Rev Inv Vet Perú. 2015; 26 (2):189-199.
 10. Getty RS, Grossman G. Anatomía de los animales Domésticos. MASSON, S.A. Barcelona. 2005; 1436 p.
 11. ICVGAN. Nómina Anatómica Veterinaria. 5ª edición. Asociación Mundial de Anatomistas Veterinarios. [internet]. [acceso 2012]. Disponible en: www.wava-amav.org/Downloads/nav_2012.pdf.
 12. Hayssen V. *Bradypus variegatus* (Pilosa: Bradipodidae). Mammalian Species. 2009; 42(850):19-32.
 13. Gaudin TJ. The Morphology of Xenarthrous Vertebrae (Mammalia: Xenarthra). Fieldiana. Vol 41. Publication 1505. 1999; 36 p.
 14. Holdrege C. Qué significa ser un perezoso?. The Nature Institute. 2015. [acceso 20 de junio de 2015] Disponible en: <http://natureinstitute.org/nature/sloth.htm>.
 15. Buchholtz EA, Stepien CC. Anatomical transformation in mammals: developmental origin of aberrant cervical anatomy in tree sloths. Evolution & Development. 2009; 11(1):69-79.
 16. Hautier L, Weisbecker V, Sánchez-Villagra, MR, Goswami AJ, Asher, R. Skeletal development in sloths and the evolution of mammalian vertebral patterning. PNAS. Noviembre. 2010; 107(44):18903-18908.
 17. Nyakatura JA, Fischer MS. Functional morphology of the muscular sling at the pectoral girdle in tree sloths: convergent morphological solutions to new functional demands? September. 2011; 219(3):360-374.
 18. Varela G. Osteología y miología de los miembros anterior y posterior del Venado de campo (*Ozotoceros bezoarticus*). Tesis de grado. Facultad de Ciencias, Universidad de la República de Uruguay. 2010; 51 p.
 19. Climent S, Sarasa M, Muniesa P, Terrado J, Climent M. Embriología y Anatomía Veterinaria. Zaragoza, España: Acribia, s.a. 2013; 480 p.
 20. Parker TJ, Haswell WA. Zoología, Cordados. Volumen 2. Macmillan & Co., Ltd. Editorial Reverté, S.A. Barcelona. 1991. 945 p.
 21. Buchholtz E, Courtney CS. Anatomical transformation in mammals: developmental origin of aberrant cervical anatomy in tree sloths. [acceso 2009]. Disponible en: <http://courneystepien.com/wp-content/uploads/2012/09/BuchholtzStepien2009EvDev.pdf>.
 22. Dos Santos Romero DL. Osteología y miología de los miembros torácicos y pelvianos de la alpaca (*Vicugna pacos*). Tesis doctoral, Universidad de la república, Facultad de Veterinaria, Montevideo. 2014 p.
 23. Beddard F. The Cambridge NaturalHistory. Codicote, Engl. Wheldon y Wesley. 1958.
 24. Urroz C. Elementos de Anatomía y Fisiología Animal. Editorial EUNED. San José. Costa Rica. 1991; 272 p.