

## Artículos

- [Sinusitis fúngica por \*Scedosporium apiospermum\* en una paciente aparentemente inmunocompetente](#)
- [Introducción](#)
- [Caso clínico](#)
- [Discusión](#)
- [Referencias](#)

### **Noris Salcedo Inoa**

[ncsalcedo@gmail.com](mailto:ncsalcedo@gmail.com)

Docente Universidad Iberoamericana,  
Encargada de la Sección de Micología del  
Laboratorio Clínico del Hospital General  
de la Plaza de la Salud.

### **Félix Quesada**

Otorrinolaringólogo cirujano de Cabeza-  
Cuello del Hospital Salvador B. Gautier,  
Santo Domingo, República Dominicana.

### **Bethania Severino**

Otorrinolaringólogo cirujano de Cabeza-  
Cuello del Hospital Salvador B. Gautier,  
Santo Domingo, República Dominicana.

### **Johanna Diplam**

Otorrinolaringóloga, cirugía de cabeza y  
cuello y neurología

### **Marlene Cosme**

Residencia de Infectología, Hospital  
Salvador B. Gautier. Santo Domingo.

### **Micología**

## Sinusitis fúngica por *Scedosporium apiospermum* en una paciente aparentemente inmunocompetente

Fecha de recepción: 19/08/2014

Fecha de aceptación: 13/09/2014

Se reporta el primer caso de sinusitis micótica por *Scedosporium apiospermum*, en el Hospital Salvador B. Gautier en Santo Domingo, República Dominicana, el cual fue tratado con resección quirúrgica debido a pólipos nasales de donde se tomaron muestras que fueron enviadas a microbiología y anatomía patológica para cultivos y estudio histopatológico, se identificó el mohó *Scedosporium apiospermum*. Se enfatiza la búsqueda de anelloconidias características de este hongo, en los exámenes microscópico, para establecer el agente etiológico en la muestra clínica. La erradicación exitosa de esta infección se llevó a cabo con el drenaje quirúrgico y terapia antifúngica.

**Palabras Claves:** Enfermedad esfenoidal-etmoidal fúngica; *Scedosporium apiospermum*; cirugía; agentes antifúngicos

### **Title**

Sinus fungal infection by *Scedosporium apiospermum* in an apparent immunocompetent patient.

### **Abstract**

We report the first case in the Dominican Republic of fungal sinusitis caused by *Scedosporium apiospermum* in a female patient which was surgically treated for nasal polyps, samples from the surgical specimens were shown by mycological studies to have *Scedosporium apiospermum*. The fungus was identified by the characteristic Anelloconidia of this mold. Successful eradication of this infection was accomplished by surgical drainage and antifungal therapy.

### **Key Word**

Spheno-ethmoidal fungal disease; *Scedosporium apiospermum*; surgery; antifungal agents

### **Sinusitis fúngica por *Scedosporium apiospermum* en una paciente aparentemente inmunocompetente**

### **Introducción**

El género *Scedosporium* consta de dos especies médicas importantes: *Scedosporium apiospermum* (anteriormente *Monosporium*) y *Scedosporium prolificans* (este último anteriormente *S. inflatum*). El teleomorfo de *S. apiospermum* o estado sexual es *Pseudallescheria boydii*, anteriormente llamado *Petriellidium boydii* y *Allescheria boydii* y *S. apiospermum* (estado asexual)<sup>(1,2)</sup>.

Este hongo filamentosos ubicuo, aislado de la naturaleza en múltiples ocasiones, está presente en el suelo, detritus vegetales, estiércol de las aves de corral y del ganado, así como en aguas residuales y aguas contaminadas, reportándose más comúnmente en las regiones templadas que en las tropicales.<sup>(2,3)</sup> La vía de entrada al organismo puede ser por traumas que inoculen al hongo en el tejido subcutáneo, por vía respiratoria o por catéteres. Las enfermedades clínicas causadas por los agentes del género *Scedosporium* llamadas scedosporiosis, representan un

amplio espectro siendo más reportados en la literatura en inmunodeprimidos, pacientes con tratamientos con esteroides, trasplantes, cáncer hematológico (sobre todo en leucemia), diabetes y VIH-SIDA <sup>(1,3)</sup>.

Las infecciones causadas por *S apiospermun* han sido conocidas por muchos años causando micetomas localizados especialmente en pies y manos o en cualquier parte del cuerpo que se halle expuesta, o produciendo con frecuencia micetomas colonizadores del árbol broncopulmonar previamente dañado, extenderse a los tejidos adyacentes (extensión profunda), o difundirse por vía hematógica a órganos distantes <sup>(2,3)</sup>.

Estas infecciones incluyen piel y tejidos blandos con extensión a tendones, ligamentos y huesos (micetoma), artritis séptica, osteomielitis, síndrome linfocutáneo, neumonía, endocarditis, peritonitis, meningoencefalitis, meningitis, abscesos cerebrales, parotiditis, abscesos tiroideos, otomicosis, sinusitis, queratitis, coriorretinitis y endoftalmitis <sup>(2,4-6)</sup>. La forma diseminada de la enfermedad se observa principalmente entre los inmunodeprimidos; sin embargo, incluso en individuos inmunocompetentes, han sido reportados casos de enfermedad diseminada <sup>(4)</sup>. En los pacientes que sufren eventos con riesgo de ahogarse, la presencia de *P. boydii* / *S. apiospermum* debe ser considerada en el diagnóstico diferencial como posibles causas de las infecciones, especialmente si existe neumonía o absceso cerebral. El tratamiento de las infecciones por *Scedosporium* es especialmente difícil debido a su resistencia a muchos agentes antifúngicos <sup>(2, 5,6)</sup>.

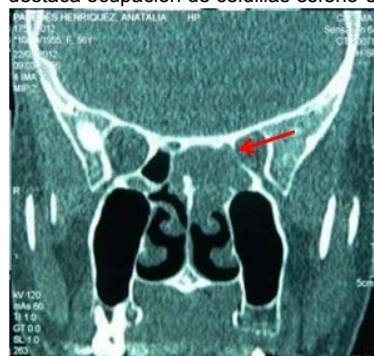El objetivo de este reporte es dar a conocer el primer caso en nuestro país de infección micótica rinosinusal por *Scedosporium apiospermun*, el cual fue tratado con terapia antifúngica y quirúrgica, en el departamento de cirugía de cuello y cabeza del hospital Salvador Bienvenido Gautier de Santo Domingo República Dominicana.

### Caso clínico

Paciente femenina de 56 años de edad, con antecedentes mórbidos de hipercolesterolemia de 4 años de diagnóstico y antecedentes quirúrgicos de cirugía oftálmica 10 años atrás, y dos operaciones cesáreas. Antecedentes familiares negados, transfusionales y medicamentosos negados. Como hábito tóxico café 2 tazas al día de larga data, tabaco y alcohol negados.

La paciente consulta en febrero 2012 por tinitus, plenitud aural y dolor facial izquierdo de 4 meses de evolución, con goteo nasal posterior recurrente muco-purulento, con restos hemáticos, sin respuesta a la terapia con esteroides nasales y antibióticos.

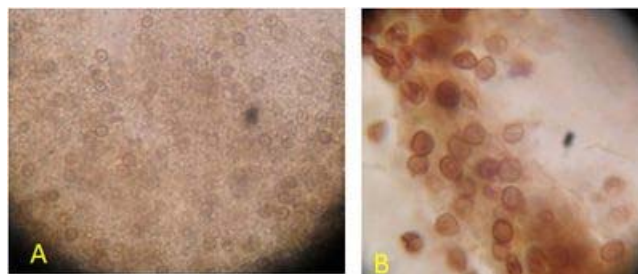
En una tomografía axial computarizada (TAC) (Figura 1) de nariz y senos paranasales se destaca ocupación de celdillas esfeno-etmoidales izquierdas, sin erosión ósea.



**Figura 1:** Corte coronal de tomografía de nariz y senos paranasales que muestra ocupación del seno esfenoidal-etmoidal izquierdo (flecha).

La paciente fue tratada con cirugía endoscópica nasal, practicándose etmoidectomía y esfenoidectomía. En el procedimiento quirúrgico se visualizó un seno esfenoidal con secreciones y contenido pastoso de color grisáceo.

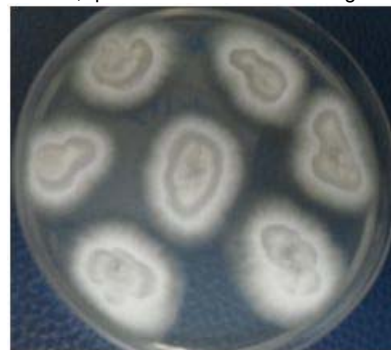El estudio histopatológico mostró: trozos de tejidos de color pardo grisáceo, irregulares, el mayor de 2x1 cms, otro de menor tamaño 0.4x 0.2 cm, fijados en formol y con presencia de pólipos hiperplásicos en el seno esfenoidal izquierdo y no malignidad, presencia de sinusitis crónica leve-moderada. Resultados microbiológicos: No hubo proliferación de bacterias a las 48 horas del tejido recibido sin adición de aditivos, y un examen micológico directo realizado con solución de KOH y coloración de Grocott del material clínico, mostró la presencia de conidios piriformes (Figura 2a y 2b), como prueba preliminar a las 24 horas y a la espera del cultivo. Al quinto día se encontró crecimiento de un moho de color blanco- gris en el anverso y gris negro en el reverso, el cual fue identificado como de *S. apiospermun*. En exámenes endoscópicos posteriores al tratamiento quirúrgico se encontraron los senos esfenoidal y etmoidal libres de enfermedad.



**Figura 2.** A: Conidios en la muestra de tejido tratada con KOH (40X), B: se observan conidios en forma oval en coloración de Grocott con aumento de (100X).

### **Análisis micológico: Aspectos macroscópicos de las colonias**

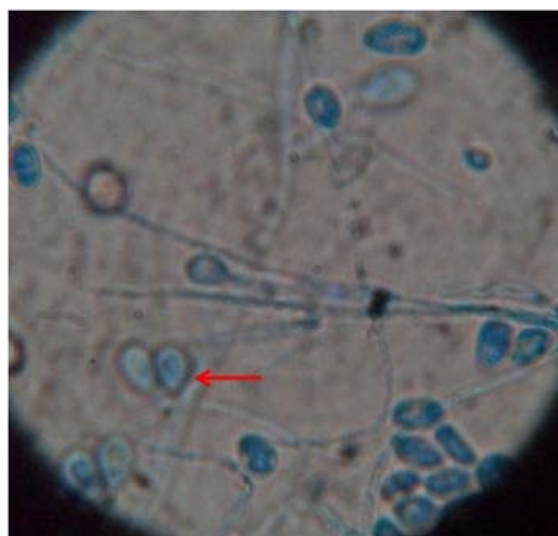Los tejidos fueron troceados en porciones pequeñas en cabina de flujo laminar clase II, e inoculados en Sabouraud Cloranfenicol agar y Micosel agar e incubados a 35 °C y 25 °C. A los 5 días el laboratorio de Micología reporta aislamiento de un hongo filamentoso de crecimiento rápido en ambas temperaturas y medios, con colonias de textura aterciopelada a algodonosa, de color blanco-crema a gris claro al inicio, de bordes irregulares y con un leve pigmento café en el reverso, que se torna más oscuro según envejece (Figura 3).



**Figura 3.** Crecimiento de las colonias color gris-blanco (anverso), al 5to. día de incubación a 25 °C en Sabouraud cloranfenicol.

### **Características microscópicas de las colonias**

Al observar al microscopio una fracción de la colonia, teñida con azul de lactofenol, se observó la presencia de hifas hialinas septadas con conidióforos, de largo variable y anelloconidias unicelular oval y base trunca en su porción distal (Figura 4), que fue identificado como *S. apiospermum*

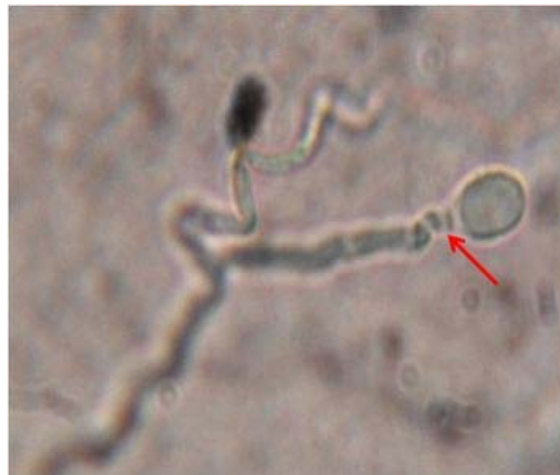

**Figura 4.** Microcultivo de 8 días de crecimiento en Agar Papa, con coloración de azul de lactofenol se observan los conidios ovales aislados o agrupados con bases truncadas (←), y conidióforos alargados no inflados. (100 X).

Se observaron conidias terminales de forma oval o cilíndricas individuales o en pequeños grupos en los conidióforos alargados no inflados; de base truncadas simples o ramificadas lateralmente en las hifas.

Se realizaron varios microcultivos para la mejor observación de las delicadas estructuras micóticas, las cuales son difíciles de visualizar al microscopio con aumento de 40X. Al 8vo. día se tiñeron los microcultivos con azul de lactofenol, los cuales fueron observados con aumento de

100 X, resaltándose las cicatrices en forma de anillo que quedan en la pared externa del conidióforo cuando la conidia es empujada producto de la conidiogénesis anelídica (Figura 5). Los conidióforos son rectos con anelidación, pero no inflados en la base como ocurre en *S. inflatum*.



**Figura 5:** Microcultivos con azul de lactofenol, con aumento de 100 X, se observan las cicatrices en el conidióforo producto de la conidiogénesis anelídica.

**Análíticas:** Un hemograma es realizado con los siguientes resultados: Hb. 11 gramos x DI, Hto. 36.5%, GB. 6.43 K/ul, neutrófilos 56%, linfocitos 35%, plaquetas 313 y glicemia 106 mg/dl, urea 11mg/dl, creatinina 0.7 mg/dl, TGO 21 UI/L, TGP 12 UI/L, Tiempo de coagulación normal, orina, electrocardiograma y evaluación cardiovascular normal, virales negativos o no reactivos. Se maneja ambulatorio con terapia antifúngica de voriconazol de 200 mg cada 12 horas por tres meses vía oral. Al finalizar el tratamiento se le indica una nueva TAC, en la cual se observan secreciones en los senos paranasales, se toma una muestra control endoscópica de tejido para nuevos cultivos, los cuales resultaron negativos a todas las pruebas microbiológicas.

## Discusión

*Scedosporium apiospermum* es un saprófito ubicuo que ha sido aislado del suelo, de heces de animales, alcantarillas y de agua contaminada. Este hongo es patógeno y responsable de sinusitis, infección de la córnea, infecciones de la piel, artritis, osteomielitis y absceso cerebral entre otras. <sup>(6)</sup>

Las conidias contenidas en el medio contaminado son inhaladas o implantadas por lesiones penetrantes, <sup>(7)</sup> cuando existe una colonización no invasiva del oído externo o del tejido pulmonar, en los pacientes con mal drenaje de los senos paranasales y los bronquios, o la formación de la bola fúngica en cavidades preformadas, son similares a los observados en *Aspergillus* <sup>(6)</sup>, con hifas indistinguibles de las de *Aspergillus* <sup>(7)</sup>.

A pesar de que la Scedosporiosis pulmonar es histológicamente muy difícil de diagnosticar y diferenciar de otras micosis, la morfología más importante para su diferenciación consiste en la observación de hifas hialinas, septadas y la presencia de conidios ocasionales de forma ovoide o piriforme de base truncada, que nacen de pequeños tallos donde se produce la conidiogénesis; pero es difícil poderla observar en biopsias o citologías <sup>(6,7)</sup>.

Chanqueo y colaboradores <sup>(8)</sup>, presentaron un caso clínico de infección rinosinusal por *Scedosporium apiospermum* en una paciente de 47 años, con antecedente de cirugía por cuerpo extraño en la fosa nasal derecha y con compromiso unilateral al igual que nuestra paciente.

Los hongos *S. apiospermum* y *S. prolificans* son hongos patógenos saprofitos filamentosos del género *Scedosporium*, de distribución mundial <sup>(3,8)</sup>, ocasionalmente se aíslan de infecciones en el ser humano, <sup>(9)</sup> siendo las sinusitis fúngicas inusuales; con escasos reportes de casos, considerándosele un patógeno oportunista.

Pruzo et al <sup>(10)</sup> consideran que el diagnóstico definitivo de una rinosinusitis por hongos filamentosos es mediante el estudio de la biopsia, enfatizando que el estudio histopatológico no

es específico para la morfología de los diferentes hongos filamentosos ya que pueden ser similares entre sí, considerando que el cultivo es definitivo para aclarar el agente etiológico.

Histológicamente las especies *Scedosporium* sp y *Aspergillus* sp. son similares <sup>(4,8)</sup>, lo que dificulta la identificación de la especie unido al hecho de que las estructuras son difíciles de observar en estudios microbiológicos e histopatológicos. Los métodos serológicos para detectar scedosporiosis no están disponibles, siendo el examen histológico necesario para diferenciar entre colonización e infección invasiva, pero no es adecuado para identificar el hongo <sup>(4)</sup>.

*Scedosporium apiospermum* es un hongo común del suelo y por eso un cultivo positivo de un espécimen no estéril, tal como esputo o piel, necesita ser sustentado por una evidencia microscópica directa para ser considerado significativo, mientras que un cultivo positivo de una biopsia o material aspirado de un lugar estéril debe ser considerado significativo <sup>(7)</sup>.

La llamada "Bola fúngica" de los senos paranasales se define como la acumulación no invasiva de densas concreciones fúngicas en las cavidades sinusales, con mayor frecuencia el seno maxilar <sup>(11)</sup>. La scedosporiosis en el pulmón tiene presentaciones similares a la Aspergilosis, por lo que se hace necesario el diagnóstico diferencial el cual viene a ser casi imposible en un examen histológico, y la necesidad del aislamiento del hongo en cultivos en Sabouraud agar.

De acuerdo con lo expresado por Grosjean y colaboradores, <sup>(11)</sup> la clasificación, diagnóstico y tratamiento de la rinosinusitis causada por hongos están hoy bien definidos y se debe en parte al avance tecnológico de la cirugía endoscópica y de la imagenología. Los autores dividen la rinosinusitis fúngica en dos formas: invasivas y no invasivas basados en la presencia o ausencia de evidencia microscópica de hifas de los hongos dentro de los tejidos <sup>(7,10)</sup>, por lo que podemos deducir que nuestro caso fue una micosis no invasiva.

Las infecciones invasivas generalmente son causados por la implantación traumática de *S. apiospermum*, <sup>(6)</sup> sin embargo puede ocurrir un micetoma, con formación de granos en el tejido donde se inició la inoculación, lo cual ocurre con más frecuencia en pacientes normales, esto es seguido por lesiones que penetran en las articulaciones, especialmente en rodilla, lo que resulta en artritis y osteomielitis. Otras manifestaciones incluyen queratitis micótica y no micetoma como infecciones cutáneas y subcutáneas, como es la otitis media.

En una revisión exhaustiva de los archivos del instituto Dermatológico y cirugía de piel Dr. Huberto Bogaert Díaz, en Santo Domingo, en busca de los primeros casos de *S. apiospermum* anteriormente llamado *Petrillidium boydii*, hemos encontrado que este hongo fue observado en República Dominicana en su mayoría en las extremidades, produciendo con más frecuencia micetomas podales; presentándose en 5 casos de 11, micetomas eumicetos entre 1966 y 1989. <sup>(12,13)</sup> Otro hallazgo más interesante fue el reportado por Coiscou en 1980 <sup>(14)</sup>, de *P. boydii* produciendo onicomicosis en las uñas de los pies en un hombre de 65 años, sin embargo, no es menos interesante nuestro caso el cual de acuerdo con lo anterior expuesto, viene a ser el caso No 7 de todos los casos reportados por este hongo en nuestro País, y el primero produciendo infección en los senos paranasales en una paciente aparentemente inmunocompetente.

La importancia de la identificación específica de este hongo radica en que es resistente a la Anfotericina B, puede simular una infección por *Aspergillus* y por esto tiene que ser considerado cuando hay una sospecha y resistencia a la Anfotericina B. <sup>(11,15)</sup>

Existe el precedente de que en las tinciones histológicas los *Aspergillus* y *Scedosporium* sp. pueden ser confundidos por sus estructuras similares.

En contraste con la ramificación dicotómica regulares de las hifas como patrón característico de *Aspergillus* en tinciones citológicas de cortes de tejido, *Scedosporium* sp por lo general muestran ramificaciones un poco más irregular. Las hifas con múltiple ramificación en ángulos agudos o dicotómicos han sido reportadas. Otros elementos típicos comúnmente observados en preparaciones citológicas de tejido, son las clamidosporas de *Scedosporium*, las cuales son globosas terminales o intercalares y estructuras de paredes gruesas de hasta 20 mm de diámetro, que podría confundirse con levaduras. En la actualidad las técnicas avanzadas de hibridación basado en sondas de ADN son las apropiadas para distinguir entre *Aspergillus* y *Scedosporium* en tejidos <sup>(15)</sup>.

*S. apiospermum* es un hongo telúrico aislado repetidamente del suelo y del agua. El reservorio explicaría las frecuentes infecciones en personas con antecedentes traumáticos con contaminación de tierra o personas que sobrevivieron a un ahogamiento. <sup>(16)</sup> El tracto respiratorio inferior o los senos paranasales están involucrados principalmente, lo que sugiere que la vía de entrada parece ser la inhalación de las conidias, en otros casos por contaminación telúrica, o por un trauma. <sup>(17-21)</sup> En el caso aquí tratado la puerta de entrada del hongo a nuestra paciente todavía permanece incierta.

A pesar de que algunos aislamientos de *S. apiospermum* presentan pobre actividad a la terapia antifúngica con la anfotericina B y algunos azoles como fluconazol y flucitosina <sup>(19)</sup>, este tema

todavía continúa en estudio. De acuerdo a los trabajos llevados a cabo por Fietz<sup>(22)</sup> y Gelabert<sup>(23)</sup>, el voriconazol, probablemente es el tratamiento más eficaz<sup>(18)</sup>, actualmente disponible para este agente, mientras que las infecciones causadas por *S. prolificans* raramente responden a tratamiento médico solo, por lo que la cirugía y la reversión de la inmunosupresión puede ser la única alternativa terapéutica eficaz<sup>(4, 24,25)</sup>. En nuestra paciente se tuvo buenos resultados con el tratamiento médico y quirúrgico; en este caso no se demostró ninguna causa de inmunosupresión.

En cuanto a la morfología de este hongo, las formas de anillos formados por las cicatrices que quedan en la pared externa del conidióforo producto de la anelidación, son extremadamente difíciles de ver y son vistas también en *S. inflatum*, pero en este se ven conidióforos inflados en su base y cuello elongado, lo que lo diferencia de *S. apiospermum*. Algunos aislamientos de *S. apiospermum* no tienen capacidad para desarrollar el proceso sexual y formar cleistotecios, los cuales pueden observarse en medios de cultivos rutinarios pero a largo plazo, lo que ayuda a su diferenciación con otras especies<sup>(26)</sup>, estos autores también aseguran que la identificación de las especies de *Scedosporium* sólo se pueden separar de forma fiable a través de filogenia molecular de secuencias de ADN, para un adecuado conocimiento del grado de virulencia de estas especies y su respuesta a los fármacos antifúngicos con el fin de elegir el tratamiento apropiado de las infecciones severas y refractarias atribuidas a *P. boydii*.

En el presente trabajo se realizó la identificación de *S. apiospermum* aislado en medios de Sabouraud cloranfenicol y en Agar con ciclohexamida, el microcultivo y la visualización microscópica con objetivo de inmersión (100x), las estructuras típicas de este hongo fueron suficientes para diferenciarlo de *S. prolificans* y *Aspergillus* (ver figura 5).

Mellinghoff et al.<sup>(27)</sup> reportaron un caso de un paciente inmunocomprometido con leucemia linfoblástica aguda, el cual desarrolló múltiples abscesos cerebrales por *S. apiospermum*, la infección progresó a pesar de la neurocirugía de drenaje y el tratamiento con itraconazol, anfotericina B y ketoconazol, pero los abscesos cerebrales fueron completamente resueltos solo cuando se usó el tratamiento con posaconazol.

Un caso similar es reportado por Malini et al.<sup>(25)</sup> en el cual el paciente fue curado con itraconazol y la consecuente recomendación y alerta a los neurólogos, médicos intensivistas y médicos generales que en una infección del sistema nervioso central (CNS) por *S. apiospermum* un tratamiento antifúngico debe de ser instaurado hasta la espera del cultivo, y que una temprana identificación y terapia con itraconazol podría salvar vidas.<sup>(23,24)</sup> Otros autores<sup>(18, 24, 25, 29,30)</sup>, consideran que el voriconazol es una muy buena opción para los tratamientos primarios de *pseudallescheriasis*.

En recientes estudios,<sup>(31,32)</sup> las caspofunginas presentan una excelente actividad in vitro contra la mayoría de *Pseudallescheria boydii-Scedosporium apiospermum* de aislados clínicos, los cuales no están disponibles en todos los países, pero si en Estados Unidos y pueden proporcionar opciones de tratamientos eficaces para los pacientes en riesgo.<sup>(33)</sup>

En el caso aquí tratado, la cirugía unida al tratamiento con voriconazol, se obtuvo un excelente resultado, con una TAC control y resultados microbiológicos de una segunda biopsia negativa.

### Conclusión

- Se describe por primera vez en la República Dominicana el aislamiento de *Scedosporium apiospermum* como causa de infección de los senos paranasales
- A pesar de ser una patología mayormente encontrada en pacientes con inmunosupresión, en este caso no se identificó ninguna causa de inmunosupresión.
- La forma de entrada de este hongo a nuestra paciente aún permanece desconocida.
- La identificación correcta del hongo no muestra dificultades, siempre y cuando se realice un buen manejo de la muestra, con exámenes directos, inoculación en medios rutinarios, exámenes de microcultivos en lámina y cierta experiencia para visualizar las estructuras microscópicas propias del hongo.
- La temprana detección del agente etiológico, la realización de imágenes y la combinación de la cirugía con la terapia antifúngica, demuestran una vez más el adecuado manejo terapéutico para esta infección micótica.

Este trabajo fue realizado con el apoyo de la infraestructura, equipos y materiales del Hospital Salvador Gautier (Departamento de cirugía de Cabeza y Cuello) y del laboratorio Clínico (Sección de Micología) del Hospital de la Plaza de la salud.

### Conflicto de intereses

Los autores declaran no tener ningún conflicto de intereses, ni económicos ni competitivos. Este artículo ha sido leído y aprobado por todos los autores considerándolo como un trabajo honesto, original y de interés científico.

## Financiamiento

Los autores no recibieron patrocinio para llevar a cabo este artículo

## Referencias

1. Cortez KJ, Roilides E, Quiroz-Telles F, Meletiadi J, Antachopoulos C, Knudsen T, et al. Infections caused by *Scedosporium spp.* Clin Microbiol Rev 2008; 21(1): 157-97.
2. Husain S, Munoz P, Forrest G, D. Alexander B, Somani J, Brennan K, et al. Infections Due to *Scedosporium apiospermum* and *Scedosporium prolificans* in Transplant Recipients: Clinical Characteristics and Impact of Antifungal Agent Therapy on Outcome. Clin Infect Dis 2005; 40(1):89-99.
3. Cooley L, Spelman D, Thursky K, Slavin M. Infection with *Scedosporium apiospermum* and *S. prolificans*, Australia. Emerg Infect Dis 2007; 13(8): 1170-77.
4. Wiederhold NP, Lewis RE. Antifungal activity against *Scedosporium* species and novel assays to assess antifungal pharmacodynamics against filamentous fungi. Med Mycol 2009; 47(4): 422-32.
5. Severo LC, Oliveira FM, Irion K. Respiratory tract intracavitary colonization due to *Scedosporium apiospermum*. Report of four cases. Rev Inst Med Trop S Paulo 2004; 46(1): 43-46.
6. Al Refai M, Duhamel C, Le Rochais JP, Icard PLung scedosporiosis: a differential diagnosis of aspergillosis. Eur J Cardiothorac Surg 2002; 21: 938-939.
7. Somocurcio JG, Sotomayor A, Álvarez G, Acurio V, Casquero J, Luna T. Micetoma pulmonar por *scedosporium sp.*, reporte de dos casos. Rev Peru Med Exp Salud Pública 2009; 26(3): 395-99.
8. Zaas, D. Cases from the Osler Medical Service at Johns Hopkins University. *Scedosporium apiospermum* mycetoma of the lung. Amer. J. Med 2002; 113: 760-762.
9. Chanqueo CL, Gutiérrez R C, Tapia PC, Silva V, Razeto W, Misad SC. Infección rinosinusal por *Scedosporium apiospermum* Rev. Chil. Infect 2009; 26 (5): 453-456. Disponible en: [www.scielo.cl/scielo.php?pid=S0716-10182009000600011&script](http://www.scielo.cl/scielo.php?pid=S0716-10182009000600011&script).
10. Pruzzo E, Labarca J, Gúzman A, León P, Emmerich M, Bustos L, et al. Rinosinusitis por *Pseudoallescheria boydii*: caso clínico. Rev Otorrinolaringol Cir Cabeza Cuello 2000; 60: 109-16
11. Grosjean P, Webber R. Fungus balls of the paranasal sinuses: a review. Eur Arch Otorhinolaryngol 2007; 264: 461- 70.
12. Isa Isa R, Pérez S, Cruz C, Gil B. Síndrome de micetoma en República Dominicana, Julio-Diciembre, IDCP, Rev Dom Dermatol 1992; 19(3):31-34.
13. Isa Isa R, Arenas R. Micosis Superficiales, subcutaneas y Pseudomicosis en República Dominicana. Mexico: Graphimed; 2009:74-80.
14. Coiscou- Weber Antonio. Onicomiosis producida por *Petriellidium boydii*. Rev Dom Dermatol Enero-Diciembre 1980; 14(1,2):69-72.
15. Guarro J, Kantacioglu AS, Horre R, Rodriguez-Tudela JL, Cuenca Estrella M, Berenguerj, et al. *Scedosporim apiospermum*: changing clinical spectrum of a therapy –refractory opportunist. Med Mycol 2006; 44: 295-327.
16. de Hoog GS, Guarro J, Gené J, Fi Guera S MJ. Atlas of clinical fungi, 3<sup>rd</sup> ed. Reus: Centra albureau voor Schimmelcultures, Utrecht/Universitat Rovira i Virgili, Tarragona, 2005.
17. Machado CM, Martins MA, Heins-Vaccari EM, Lacaz Cda S, Macedo MC, Castelli JB, et al. *Scedosporium apiospermum* sinusitis after bone marrow transplantation: report of a case. Rev Inst Med trop Sao Paulo 1998; 40(5):321-3.
18. Bosma F, Voss A, Van Hamersvelt HW, de Se'vaux RG L , Biert J, Kullberg JB, et al. Two cases of subcutaneous *Scedosporium apiospermum* infection treated with voriconazole. Clin Microbiol Infect 2003; 9: 750-753
19. Gelabert-González M, Llovo-Taboada J, Reyes-Santías R, Arcos-Algaba A, Serramito-García R, Peñalver-Barral MD et al. Absceso cerebral por *Scedosporium apiospermum*. Presentación de



un caso con revisión de la literatura. *Neurocirugia* 2010; 21: 125-131

20. Amalia Del Palacio A, Garau M, Tena D, Sainz J, Arribi A, Carrillo A. Otitis externa por *Scedosporium apiospermum*. *Rev Iberoam Micol* 1999; 16: 161-163
21. Chakraborty A, Worman MR, Bullock PR. *Scedosporium apiospermum* brain abscess treated with surgery and voriconazole. *J Neurosurg (Pediatrics)* 2005; 103: 83-87
22. Fietz T, Knauf W, Schwartz S, Thiel E. Intramedullary abscess in a patient with disseminated *Scedosporium apiospermum* infection. *Br J Haematology* 2003; 120: 724.
23. González J, Gelabert M, Pravos AG, Villa JF. Colecciones purulentas intracraniales. Revisión de 100 casos. *Rev Neurol* 1999; 29: 416-424.
24. Kowacs PA, Soares CE, Monteiro de Almeida S. Infection of the CNS by *Scedosporium apiospermum* after near drowning. Report of a fatal case and analysis of its confounding factors. *J Clin Pathol* 2004; 57: 205-207.
25. Leechawengwongs M, Milindankura S, Liengudom A, Chanakul K, Viranuvatt K, Clongsusuek, P. Multiple *Scedosporium apiospermum* brain abscesses after near-drowning successfully treated with surgery and long-term voriconazole: a case report. *Med Mycol* 2006; 44: 295-327.
26. Gilgado F, Cano J, Gene J, Guarro J. Molecular phylogeny of the *Pseudallescheria boydii* species complex. Proposal of two new species. *J Clin Microbiol* 2005; 43 (10): 4930-4942.
27. Mellinghoff IK, Winsto DJ, Mukwaya G, Schiller GJ. Treatment of *Scedosporium apiospermum* brain abscess with posaconazole. *Clin Infect Dis* 2002; 34: 1648-1650.
28. Messori A, Lanza C, De Nicola M, Minichelli F, Capriotti T, Morabito L. Mycotic aneurysms as lethal complication of brain pseudallescheriasis in a near-drowned child: a CT demonstration. *Am J Neuroradiol* 2002; 23: 1697-1699,
29. Nesky M.A, McDougal EC, Peacock JE Jr. *Pseudallescheria boydii* brain abscess successfully treated with voriconazole and surgical drainage: case report and literature review of central nervous system pseudallescheriasis. *Clin Infect Dis* 2000; 31: 673-677.
30. O'Bryan TA. Pseudallescheriasis in the 21 st century. *Expert Rev Anti Infect Ther* 2005; 3: 765-773.
31. Pastor F J, Guarro J. The role of voriconazole in the treatment of emerging mycoses. *Rev Iberoam Micol* 2007; 24: 228-32
32. Safdar A, Papadopoulos EB, Young JW. Breakthrough *Scedosporium apiospermum* (*Pseudallescheria boydii*) brain abscess during therapy for invasive pulmonary aspergilosis following high-risk allogeneic hematopoietic stem cell transplantation. *Scedosporiasis and recent advances in antifungal therapy. Transpl Infect Dis* 2002; 4: 212-217.
33. Carrillo AJ, Guarro J. In vitro activities of four novel triazoles against *Scedosporium spp* *Antimicrob Agents Chemother* 2001; 45(7):2151.

**NOTA:** Toda la información que se brinda en este artículo es de carácter investigativo y con fines académicos y de actualización para estudiantes y profesionales de la salud. En ningún caso es de carácter general ni sustituye el asesoramiento de un médico. Ante cualquier duda que pueda tener sobre su estado de salud, consulte con su médico o especialista.