

## Casos Clínicos

- **Variante maligna del espiradenoma ecrino (espiradenocarcinoma ecrino) tumor anexial raro de la glándula sudorípara ecrina. Descripción de un caso y revisión de la literatura**
- **Introducción**
- **Presentación clínica**
- **Discusión**
- **Referencias**

**Juan C. Araujo C.**

[jcaraujoc\\_65@hotmail.com](mailto:jcaraujoc_65@hotmail.com)

**Fernando E. Fernández**

**E.M. García**

**Milagros Sánchez**

### Variante maligna del espiradenoma ecrino (espiradenocarcinoma ecrino) tumor anexial raro de la glándula sudorípara ecrina.

#### Descripción de un caso y revisión de la literatura

Fecha de recepción: 12/05/2014

Fecha de aceptación: 23/06/2014

El espiradenoma ecrino maligno (EEM) es un tumor maligno poco frecuente de las glándulas sudoríparas ecrinas, su origen puede ser primario o presentarse sobre un espiradenoma benigno previo o preexistente. Se presenta un caso de una paciente femenina de 23 años sin antecedentes de importancia, que fue intervenida quirúrgicamente tres meses antes por presentar una lesión tumoral solitaria en el hemitorax derecho, que medía 3 × 2 × 1.5 cm, de un año de evolución la que esporádicamente le producía dolor. Por reporte de anatomía patológica, el caso fue diagnosticado como un espiradenoma ecrino benigno, pero hubo recidiva de la lesión tumoral extirpada previamente, por lo que la paciente consulta nuevamente, por presentar un crecimiento acelerado, doloroso, que mide 10 × 7 × 5 cm aproximadamente, solitario, de superficie lisa y brillante bien delimitada, de consistencia firme y fija a los planos profundos. Hallazgos iniciales de laboratorio e imágenes normales. Se practica resección quirúrgica de la totalidad de la zona debido a la alta sospecha de malignización, con amplios márgenes que incluían los planos musculares superficiales y profundos, asimismo un segmento óseo de la 9na costilla hasta abordar la cavidad torácica con inclusión de pleura parietal. Se procedió a la reconstrucción del defecto de pared torácica con colocación de malla de monofilamento de polipropileno (Marlex®), y movilización de flap de musculo para un cierre completo de dicho defecto. El examen histológico reveló nódulos basófilos en la dermis nítidamente delineados, y desligados de la epidermis. Se identificaron dos tipos de células: células pequeñas y oscuras con núcleos hiper cromáticos, en la periferia y células grandes con núcleos pálidos, en el centro. Se observaron, además, algunas estructuras parecidas a ductos. Por lo que se confirmó el diagnóstico de un espiradenoma ecrino maligno. Los exámenes practicados para el seguimiento por metástasis fueron negativos, se le administró radiación y quimioterapia adyuvante. Después de doce meses evoluciona satisfactoriamente y no tiene evidencia de enfermedad recurrente o metastásica. **Conclusion** La transformación maligna de un espiradenoma ecrino, es un fenómeno poco frecuente. Por lo tanto, deben ser seguidos cuidadosamente, porque los rápidos cambios de apariencia de las lesiones benignas de la piel, crecimiento rápido, cambio de color, y ulceraciones son claves para diagnosticar la transformación maligna.

**Palabras Claves:**espiradenoma ecrino; glándula sudorípara; transformación maligna

#### Title

Malignant eccrine spiradenoma. Description of a case and review of the literature

#### Abstract

Malignant eccrine spiradenoma (EEM) is a rare malignant tumor of the eccrine sweat glands; its origin can be primary or occur on a benign spiradenoma prior to the malignant transformation.

We present a case of a female patient 23 years old, with no relevant medical history, who underwent surgery three months in order to remove a solitary mass in the right hemithorax of one year of evolution, being diagnosed as a benign eccrine spiradenoma. The patient now consulted for a recurrence of its previous condition. At examination a painful mass was found measuring 10 x 7 x 5 cm, solitary, well- defined, firm and fixed to the deep planes. Surgical resection of the entire area was practiced and the chest wall reconstructed. Histological examination revealed basophilic nodules in the dermis sharply delineated and detached from the epidermis. Small, dark cells with hyperchromatic nuclei in the periphery and large cells with pale nuclei, two cell types were identified. As well as some structures resembling ducts. So the diagnosis of a malignant eccrine spiradenoma was made. Tests performed to monitor for metastasis were negative. The patient, was given radiotherapy and adjuvant chemotherapy. After twelve months there was no evidence of recurrent disease or metastases.

### Key Word

eccrine spiradenoma; sweat gland;; malignant transformation

## Variante maligna del espiradenoma ecrino (espiradenocarcinoma ecrino) tumor anexial raro de la glándula sudorípara ecrina. Descripción de un caso y revisión de la literatura

### Introducción

El espiradenoma clásicamente se ha considerado como una neoplasia ecrina benigna epitelial de crecimiento lento derivado de la porción secretante y ductal de la glándula sudorípara ecrina, que se observa con una frecuencia relativamente muy escasa en la práctica médica diaria. Ésta neoplasia también es conocida como mioepitelioma<sup>(1)</sup>. Usualmente se presenta en adolescentes y adultos jóvenes entre los 15 y 35 años, aunque se han descrito casos congénitos, múltiples, familiares y relacionados con otros tumores benignos de glándulas sudoríparas con un rasgo de transmisión autosómica dominante. Usualmente se presenta en adolescentes y adultos jóvenes entre los 15 y 35 años, afecta a ambos sexos con predominio del sexo femenino 2:1.<sup>(1,2)</sup>

En el 45% de los pacientes su curso evolutivo es lento; generalmente consultan a los cinco años de presentar la lesión y en un 26% existe el antecedente de 10 o más años. Puede ser doloroso hasta en un 91% de los casos<sup>(2)</sup>. Este tumor suele confundirse con neuromas, leiomiomas, neurilemoma, neurofibroma, leiomiোসарcoma, endometrioma, hidradenocarcinoma de glándulas sudoríparas, tumores glómicos, lipoma, angioliopoma, dermatofibroma, hemangioma, angioleiomioma, hemangioma cavernoso y linfagioma. Lo que obliga al estudio de este tipo de lesión por los síntomas ocasionados y porque algunos pueden ser de estirpe maligna.

Se trata de una lesión generalmente solitaria que se muestra como un nódulo dérmico profundo o subcutáneo que se localizan preferentemente en la región anterior y superior del tronco y el abdomen. Suele presentarse como una lesión hemisférica firme al tacto, de color rojo azulado y de un diámetro entre 0,3 y 5 cms. Pueden ser tumores asintomáticos pero es habitual que sean dolorosos. La presencia de dolor es un signo de sospecha del diagnóstico de espiradenoma ante una lesión tumoral de este tipo, aunque el mecanismo por el que éste produce dolor todavía es desconocido.<sup>(2,3)</sup>

La presencia de dolor es un signo de sospecha del diagnóstico de espiradenoma ante una lesión tumoral de este tipo<sup>(4)</sup>. El espiradenoma ecrino es un tumor anexial benigno que excepcionalmente puede malignizarse, La variante maligna del espiradenoma ecrino (espiradenocarcinoma ecrino) es muy poco frecuente, desde su primera publicación por Dabska en 1972 hasta la actualidad han sido descritos 50 casos en la literatura<sup>(5)</sup>.

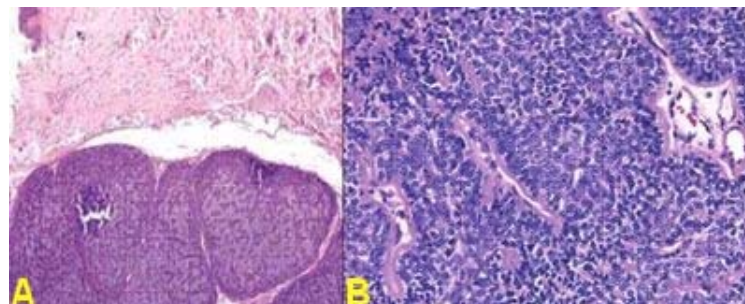
La patogénesis más aceptada del espiradenoma ecrino maligno (EEM) es la transformación maligna de un espiradenoma ecrino preexistente de años de evolución. Dicha transformación maligna de este tumor es poco frecuente, la cual debe sospecharse clínicamente, cuando estas neoformaciones presentan rápido crecimiento sobre lesiones de larga evolución, dolor, cambios

en su coloración, tendencia a la ulceración o aparición de nuevas lesiones <sup>(5,6,7)</sup>. No existe prevalencia de edad y sexo en los casos de malignización <sup>(7)</sup>, y ni de localización característica; su tamaño varía entre 0.8 a 10 centímetros. Generalmente son únicos pero se mencionan casos múltiples. Histológicamente se caracteriza por pleomorfismo nuclear, con marcada atipia y pérdida de los dos tipos celulares presentes en las formas benignas, con incremento del número de mitosis, requiriendo para su diagnóstico la visualización de un foco de espiradenoma dentro de la pieza estudiada. Por lo que el comportamiento biológico de este tumor es incierto. Las cifras comunicadas de recidiva local alcanzan el 57%, las de metástasis ganglionares el 44% y las de muerte el 40%. Por tanto, ha de ser considerado con capacidad metastatizante y potencialmente letal. <sup>(8,9,10)</sup>

El tratamiento recomendado consiste en la excisión de la lesión con amplios márgenes de seguridad, con un mínimo de dos centímetros lateralmente y un centímetro de profundidad, con congelación de los márgenes. Pero por otro lado se han propuesto otros procedimientos alternativos como la radioterapia (1.500 rad en 10 aplicaciones) en el sitio de la resección ya que ayuda a disminuir las recurrencias o el láser de CO<sub>2</sub>, en lesiones extensas o diseminadas, donde la cirugía sería impracticable. La quimioterapia no ha sido útil en el manejo del EEM <sup>(10)</sup>. Se presenta el caso de una paciente con diagnóstico presuntivo de un posible espiradenoma ecrino maligno que se originó a partir de un espiradenoma ecrino preexistente, el cual había sido extirpado quirúrgicamente tres meses antes.

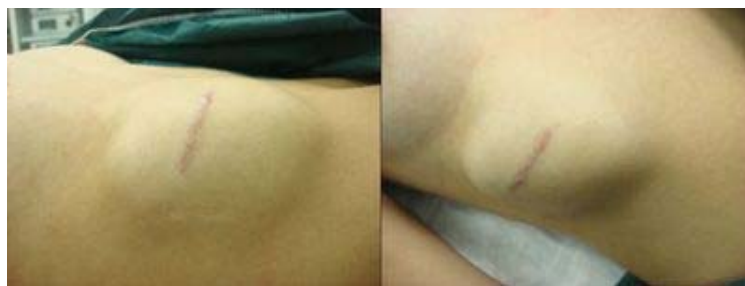### Presentación clínica

Paciente femenina de 23 años de edad, estudiante, natural y residente de la ciudad de Maracaibo, Estado Zulia, sin antecedentes de importancia hasta hace 1 año atrás, que consulto por presentar tumoración solitaria en hemitorax derecho, que medía 3 × 2 × 1.5 cm aproximadamente, la cual estaba cubierta por piel normal, de superficie lisa y brillante, bien delimitada de consistencia firme y no fija a planos profundos, la que esporádicamente le producía dolor que era espontáneo o a la presión o al roce. Motivo por el cual hace tres meses es evaluada emitiéndose el diagnóstico clínico de quiste dermoide vs lipoma y se realiza intervención quirúrgica para biopsia-extirpación de la lesión. Los hallazgos histopatológicos muestran una neoformación separada de una epidermis atrófica por una banda de colágeno normal. Es una masa compacta de células epiteliales en la que se observan numerosas luces glandulares pequeñas, revestidas de una hilera de células epiteliales basaloideas, las que a su vez se rodean de otras más claras que corresponde al diagnóstico histológico de espiradenoma ecrino (Figura. 1).

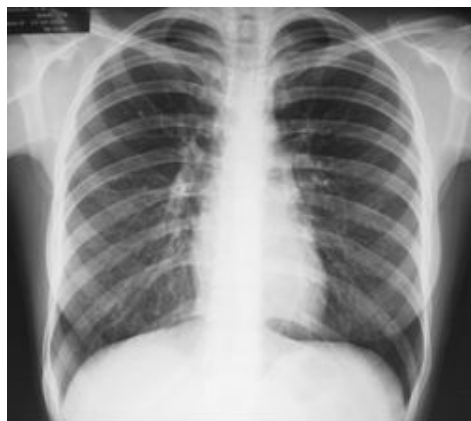

**Figura 1. A** Proliferación de células pequeñas, redondas y azules acompañadas por otras de mayor tamaño más claras. **B** células basaloideas dispuestas en empalizada y otro tipo de células más grandes y eosinófilas en el centro. (Hematoxilina-eosina, 40 x).

Tres meses después de la cirugía, la paciente consulta por presentar, en el sitio donde se le practicó la operación anterior, un crecimiento acelerado y doloroso, producto de una recidiva de la lesión tumoral extirpada. A la exploración física se evidencia a la inspección en el hemitorax derecho una masa dolorosa que mide 10 × 7 × 5 cm aproximadamente, solitaria con cicatriz de la cirugía anterior, a la palpación superficie lisa y brillante bien delimitada de consistencia firme y fija a los planos profundos (Figura.2), motivo por el cual se ingresa para conducta quirúrgica de dicha lesión. Laboratorio: Hemoglobina 21,80 g%, Cuenta blanca 5.400 mm<sup>3</sup>, segmentado 54 %, linfocitos 40%, Inmunoserología prueba de ELISA para VIH fue no reactiva, VDRL no reactivo. Radiografía de tórax y la ecografía abdominal preoperatoria no revelaron ninguna evidencia de metástasis (Figura. 3).

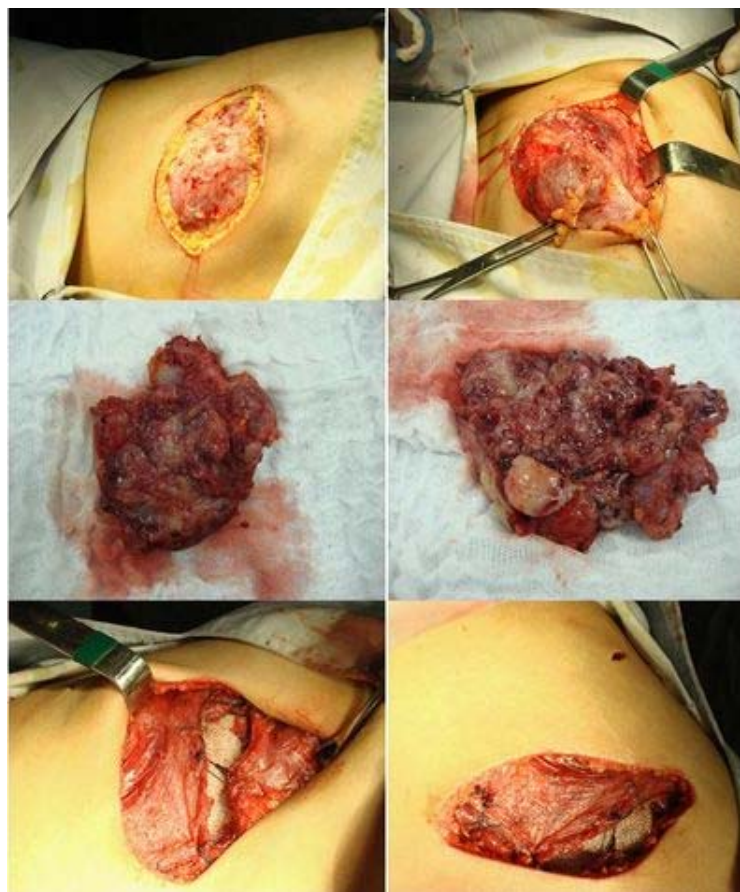


**Figura 2.** Dos ángulos de la masa presente en la paciente (10 x 7 x 5 cm) , solitaria con cicatriz de cirugía anterior superficie lisa y brillante bien delimitada de consistencia firme y fija a planos profundos.



**Figura 3.** Radiografía de tórax PA normal. Sin evidencia de metástasis.

Se procedió a la extirpación quirúrgica de la totalidad de la zona debido a la alta sospecha de malignización y de que hubiese alguna lesión a cierta distancia producto del crecimiento rápido de la neoformación, se realizó resección quirúrgica con amplios márgenes que incluían los planos musculares superficiales y profundos, asimismo un segmento óseo de la 9<sup>na</sup> costilla hasta abordar la cavidad torácica con inclusión de la pleura parietal. Se procedió a la reconstrucción del defecto de pared torácica con colocación de malla de monofilamento de polipropileno (Marlex<sup>®</sup>), y movilización de flap de musculo para un cierre completo de dicho defecto (Figura. 4). Se dejó una sonda torácica por contra apertura a través de toracostomia mínima a nivel del 5<sup>to</sup> espacio intercostal línea axilar posterior para restitución de la presión de la cavidad pleural.



**Figuras 4.** Secuencia de la extirpación quirúrgica de la totalidad de la zona con amplios márgenes que incluían los planos musculares superficiales y profundos, asimismo un segmento óseo de la 9<sup>na</sup> costilla hasta abordar la cavidad torácica con inclusión de pleura parietal. Reconstrucción del defecto de pared torácica con colocación de malla de monofilamento de polipropileno y flap muscular.

El servicio de Anatomía Patología reporta al examen macroscópico: tejido irregular de 6.5 x 5.5 x 3.8 cms marrón amarillento con focos hemorrágicos con presencia de dos nódulos de 3.5 cms. Mientras que el examen histológico reveló; neoplasia maligna de origen epitelial formada por nidos, trabéculas y pseudotubulos de células pequeñas basaloides y grandes núcleos vesiculares, atipias hiper Cromáticas y mitosis atípicas delimitada por capsula delgada de fibrocolageno, compatible con el diagnóstico de espiadenocarcinoma ecrino . En la muestra de musculo se evidenciaron focos de invasión neoplásica.

La paciente cursó con un postoperatorio aceptable y satisfactorio, motivo por el cual se decide su egreso 72 horas después de su intervención quirúrgica.

Los exámenes practicados para el seguimiento por metástasis fueron negativos, se le administró radiación y quimioterapia adyuvante. La paciente se programa cada tres meses para seguimiento. Después de doce meses evoluciona satisfactoriamente y no tiene evidencia de enfermedad recurrente o metastásica.

## Discusión

El espiadenoma ecrino es una neoplasia solitaria benigna de anexos cutáneos rara, de crecimiento lento, pequeño tamaño y larga historia clínica. Deriva de la glándula sudorípara ecrina a partir de su porción secretora y ductal. Kersting y Helwig,<sup>(1)</sup> la describieron por primera vez como una entidad clínica. Su histogénesis ha sido controvertida, así como su comportamiento biológico y su transformación maligna. Los espiadenomas ecrinos malignos (EEM), son raros, pero se han dividido en dos categorías: Los que surgen de novo y los que se desarrollan a partir de un espiadenoma ecrino benigno<sup>(12)</sup>. El primer EEM fue descrito en 1972 por Dabska. Desde entonces, cerca de 50 casos han sido descritos en la literatura <sup>(13)</sup>. Por lo general, el crecimiento repentino se observa en un tumor que ha estado presente durante

muchos años o incluso décadas. Las características clínicas incluyen una previa lesión estable de más de 2 años de duración en el 87,5% de los pacientes de más de 12 años de duración en el 66,7%<sup>(13)</sup>. No hay edad, el sexo o la predilección sitio. La localización en la mayoría de los casos se han producido en el tronco, abdomen o extremidades y en casos muy raros se han reportado en la cabeza y el cuello.

En nuestro caso se trata de una paciente femenina de 21 años de edad, con una lesión localizada en el tronco (tórax derecho), el rápido crecimiento del tumor fue el síntoma capital que se presentó en nuestro paciente.

Sasson y Rodríguez en<sup>(7)</sup>, describen el caso de un paciente masculino de 65 años, con una gran lesión tumoral en región frontal dolorosa 3.5 x 3 x 2.5 cm solitaria, bien definida, color rosado, suave, ulcerada y exudativa, de aproximadamente 15 años de evolución, la cual aumentó de tamaño abruptamente durante el último año. Se realizó biopsia que al examen histológico reveló nódulos basófilos en la dermis nítidamente delineados, y desligados de la epidermis. Se identificaron dos tipos de células: células pequeñas y oscuras con núcleos hiper cromáticos, en la periferia y células grandes con núcleos pálidos, en el centro. Se observaron, además, algunas estructuras parecidas a ductos. Por lo que se confirmó el diagnóstico de un espi radenoma ecrino maligno.

Berçin S, et al. 2009<sup>(11)</sup>, reportan el caso clínico de un paciente femenina de 64 años de edad, con una lesión tipo hinchazón de 1 x 1 cm, en la cara lateral superior de la nariz, que había estado presente durante 6 meses. Ella había notado una ampliación repentina del dolor, lesión oscura nodular rosa-azul en su nariz durante los últimos dos meses. La lesión se extirpó con un margen libre de 5 mm. El examen histológico de la pieza reveló un tumor nodular localizado en la dermis, dos poblaciones distintas de células epiteliales neoplásicas (pequeñas células basaloideas oscuras y las células pálidos, que son más grandes con núcleos vesiculares y el citoplasma pálido) y formaciones tubulares eran rasgos característicos del tumor. Los túbulos revestidos por dos filas de células epiteliales se encuentran dentro del tumor, algunos rodeados por las células neoplásicas. La apariencia resultante se asemeja a un espi radenoma ecrino, sin embargo, en algunas zonas, el tumor mostró un cambio maligno. Estos componentes malignos se componen de agregados sólidos de células tumorales con leve a moderada atipia nuclear, y altas cifras de mitosis.

Por otro lado Granter et al.<sup>(14)</sup>, En su estudio de 12 pacientes EEM, informó la incidencia del sexo igual y una edad media de aparición de 62 años. Siete tumores estaban localizados en el tronco, tres en las extremidades, y dos en la cabeza y el cuello región. Tamaño medio de los tumores fue de 7,5 cm. Las lesiones estaban presentes entre 7 meses y 30 años antes de la extirpación quirúrgica. Cinco de los siete pacientes en los que había información de seguimiento estaban libres de la enfermedad y un paciente desarrolló metástasis a los ganglios linfáticos locales 5 años después de que el tumor primario fue resecado. Tay et al.<sup>(15)</sup>, reportó 57% de recurrencia local y un 39% de metástasis y la muerte relacionada en EEM. Debido a su alta capacidad metastásica se considera que es potencialmente letal. En la literatura, el EEM se informa, es un tumor agresivo con una tasa de mortalidad de entre el 20 y el 39%.<sup>15</sup> EEM, es un tumor histológicamente heterogéneo con dos formas distintas de presentación, carcinoma de alto grado y tumor de bajo grado imitando a un espi radenoma benigno. Los patólogos deben examinar todo el material proveniente de la extirpación de un espi radenoma ecrino cuidadosamente en vista de la transformación maligna. Es muy importante controlar la recidiva local o las metástasis regional o distante, es por esto que la escisión local amplia parece ser el tratamiento adecuado para el EEM. El papel de la disección profiláctica de ganglios linfáticos, radioterapia adyuvante postoperatoria, o la quimioterapia es incierto debido a la escasez de datos y el tiempo de seguimiento<sup>(16)</sup>. Si hay una ausencia de metástasis a distancia y la presencia de metástasis de ganglios linfáticos regionales, disección de ganglios linfáticos debe llevarse a cabo<sup>(14,15,16)</sup>. Nuestro paciente tiene margen libre de tumor, sin ganglios linfáticos palpables en el cuello o la evidencia de linfadenopatía en la evaluación ecográfica del cuello y sin metástasis a distancia.

**Conclusión:** La transformación maligna de un espi radenoma ecrino, es un fenómeno poco frecuente, el cambio ocurre ya sea dentro de un espi radenoma, por lo tanto, deben ser seguidos cuidadosamente, porque los cambios rápidos de apariencia de las lesiones benignas de la piel, crecimiento rápido, cambio de color, y ulceraciones son importantes para el diagnóstico de la transformación maligna.

## Referencias

1. Ollague-Torres, JM y Vera. ME. Neoplasias de glándulas sudoríparas. *Dermatol. Perú* 2005. Vol.15.No.2 pp: 211-221.
2. Medina, D. Calderón, C. Castelar, ME y Dr. Ramos-Garibay, A. Espiradenoma ecrino. Presentación de un caso. *Rev. Cent Dermatol Pascua*. 2002 May-Ago. Vol. 11, Núm. 2. pp: 101-104.
3. Lázaro AC, Roca C, Del Prado ME, Grasa MP, Carapeto JF. Espiradenomas ecrinos múltiples de distribución segmentaria. *Actas Dermosifiliogr*. 2004. Vol. 95 pp: 305-8.
4. Mora S, Pérez S, Navarrete G. Espiradenoma ecrino congénito. *Rev. Cent Dermatol Pascua*. 2001 Vol. 10. No 2. pp: 80-83.
5. Enríquez J, De Alba L, Iglesias P y col. Espiradenomas ecrinos múltiples. Presentación de un caso. *Rev. Cent Dermatol Pascua*.1999. Vol. 8. No.1. pp: 50-52.
6. Gallegos, MC. Cabrera, H y García, Sandra. Espiroadenoma ecrino maligno. *Arch. Argent. Dermatol*. 1998 mar-abr. Vol. 48. No 2. pp: 47-51.
7. Sasson, M y Rodríguez Barría, E. Espiradenoma ecrino maligno. *Rev. Méd Cient*. 2011. Vol. 24. No. 2. pp: 53-54.
8. Martínez, V y Aguilera, V. Espiradenoma ecrino vascular. Presentación de un caso poco frecuente. *Rev. Cent Dermatol Pascua* 2003 Ene-Abr. Vol. 12, No. 1. pp: 26-30.
9. Cabrera, NH. Abulafia, J. Pietropaolo Echeverría, C y García, M. Presentación de trece casos de espiradenoma ecrino múltiple, uno con transformación maligna. *Arch Argent Dermatol*. 1999. Vol. 49 pp: 209-213.
10. Jamshidi M, Nowak MA, Chiu YT, Perry EA, Fatteh SM. Giant malignant eccrine spiradenoma of the scalp. *Dermatol Surg*. 1999. Vol. 25 pp: 45-48.
11. Berçin S, Kutluhan A, Metin A y Süren D. Malignant eccrine spiradenoma on the lateral margin of nose as an infrequent localization . *Indian J Dermatol*. 2009. Vol. 54. No 2. pp: 173-5.
12. Granter SR, Seeger K, Calonje E, Busam K, McKee PH. Malignant eccrine spiradenoma (spiradenocarcinoma): a clinicopathologic study of 12 cases. *Am J Dermatopathol*. 2000; 22:97-103. *Am J Dermatopathol* 2000;22:97-103.
13. Tay JS, Tapen EM, Solari PG. Malignant eccrine spiradenoma, case report and review of the literature. *Am J Clin Oncol* 1997;20:552-7. *Am J Clin Oncol*. 1997. Vol. 20 pp: 552-7.
14. Zamboni AC, Zamboni WA, Ross DS. Malignant eccrine spiradenoma of the hand. *J Surg Oncol* 1990;34:131-3.

**NOTA:** Toda la información que se brinda en este artículo es de carácter investigativo y con fines académicos y de actualización para estudiantes y profesionales de la salud. En ningún caso es de carácter general ni sustituye el asesoramiento de un médico. Ante cualquier duda que pueda tener sobre su estado de salud, consulte con su médico o especialista.