

## Artículos

- [Cunninghamella bertholletiae y Mucor sp. en senos paranasales. Reporte de dos casos](#)
- [Introducción](#)
- [Caso clínico 1](#)
- [Caso clínico 2](#)
- [Discusión](#)
- [Referencias](#)

### **Noris Salcedo Inoa**

[ncsalcedo@gmail.com](mailto:ncsalcedo@gmail.com)

Sección de Micología, Hospital General de la Plaza de la Salud. Santo domingo RD.

### **Félix Quezada Peralta**

Departamento de Otorrinolaringología y Cirugía de Cabeza y Cuello, Hospital Salvador B. Gautier. Santo Domingo

### **Marlene Cosme Reinoso**

Residencia de Medicina Interna, Hospital Salvador B. Gautier. Santo Domingo.

### **Micología**

## *Cunninghamella bertholletiae* y *Mucor sp.* en senos paranasales. Reporte de dos casos

Fecha de recepción: 28/02/2014

Fecha de aceptación: 07/06/2014

Presentamos dos casos de mucormicosis diagnosticados en dos centros de salud de Santo Domingo República Dominicana. La forma rinosinusal se diagnosticó en los dos pacientes, los cuales presentaban diabetes mellitus. Uno de los pacientes fue tratado con Fluconazol aunado a cirugía nasosinusal, mientras que el otro solo con Fluconazol. Los exámenes micológicos, histopatológicos e imágenes realizadas confirmaron el diagnóstico.

**Palabras Claves:** *Cunninghamella bertholletiae*; *Mucor sp.*; mucormicosis; diabetes; senos paranasales; sinusitis fúngica

### **Title**

*Cunninghamella bertholletiae* and *Mucor sp.* in paranasal sinuses. Report of two cases

### **Abstract**

We present two cases of mucormycosis diagnosed in two health centers of Santo Domingo, Dominican Republic. The rinosinusal form was diagnosed in 2 patients, who were presenting diabetes mellitus. One of the patients was treated with Fluconazol and sinus nasal surgery, whereas other with Fluconazol. Mycological, histopathological and image tests confirmed the diagnostic.

### **Key Word**

*Cunninghamella bertholletiae*; *Mucor sp.*; mucormycoses; Diabetes; Paranasal Sinus; fungal sinus

## ***Cunninghamella bertholletiae* y *Mucor sp.* en senos paranasales. Reporte de dos casos**

### **Introducción**

La zigomicosis, llamada también mucormicosis, es una enfermedad causada por un grupo de hongos oportunistas de la clase de los *Zygomycetes*<sup>(1)</sup>. A estos organismos se les considera de baja o nula patogenicidad en el huésped inmunocompetente; sin embargo, en el paciente

inmunodeprimido la infección puede ser grave y llevar a la muerte rápidamente.

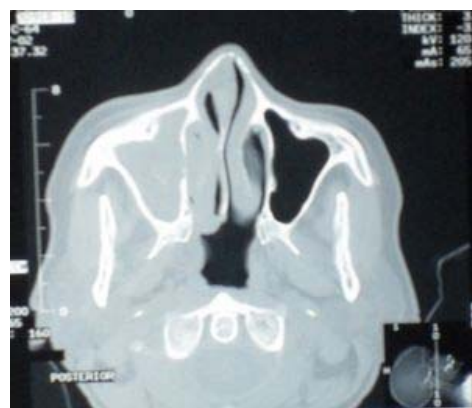Dentro de los *Mucorales* o familia *Mucoraceae*, los más comunes patógenos humanos incluyen a *Rhizopus*, *Mucor*, *Cunninghamella* y *Lichteimia* (anteriormente *Absidia*).<sup>(1-4)</sup> Las principales infecciones micóticas que producen los *Mucorales* son: la sinusitis/rinocerebral, pulmonar, cutánea/subcutánea, gastrointestinal, y zygomicosis diseminada. Estos hongos saprofitos oportunistas con frecuencia se encuentran en el suelo, en la vegetación descompuesta<sup>(2,3, 5)</sup> y la inhalación de esporas provee el acceso a la mucosa oral / nasal del humano.

Son más propensas a contraer esta infección, principalmente los pacientes diabéticos descompensados con cetoacidosis (en un 85%), siendo el segundo factor predisponente de las enfermedades hematológicas (10%), los linfomas y sobre todo las leucemias debido a la neutropenia que generan en neutropénicos o pacientes inmunosuprimidos (leucemia, linfoma con neutropenia prolongadas, trasplantados, uremia, medicamentos que alteran la respuesta inmune: corticoides, etc.),<sup>(1)</sup> en quemados, desnutridos y prematuros<sup>(3)</sup>, siendo dicha infección poco frecuente en individuos sanos.

La evolución de una mucormicosis es aguda y llega a alcanzar una mortalidad de hasta el 90%. La forma cutánea es una entidad rara que se puede presentar en forma primaria, ser secundaria a casos rinocerebrales o consecuencia de la diseminación de la enfermedad.<sup>(1, 3, 5-7)</sup>

### Caso clínico 1

Paciente femenina de 64 años de edad, casada, dedicada a la docencia por 35 años, con antecedentes mórbidos de diabetes tipo 2, insuficiencia vascular venosa periférica e hipertensión arterial de larga data bajo tratamiento, residente en Santo Domingo, República Dominicana, la cual acude a nuestro centro el 10 de Mayo del 2007, por dolor intenso en hemicara derecha y ocular derecho, siendo evaluada por diferentes especialistas y realizándose tomografía axial computarizada de nariz y senos paranasales (TAC), donde se observó ocupación de seno maxilar derecho y erosión de la pared media del mismo (Figura 1). La paciente había sido tratada clínicamente durante 3 meses sin mostrar mejoría.



**Figura 1.** TAC de nariz y senos paranasales con corte axial mostrando ocupación de seno maxilar derecho y erosión de la pared medial del mismo.

La paciente es llevada a quirófano el 23-6-07 con diagnóstico pre quirúrgico de: lesión ocupante de la fosa nasal y seno maxilar derecho, se decide realizar cirugía con el siguiente reporte quirúrgico: Se realizó Sinusotomía naso antral derecha + etmoidectomía derecha. Bajo anestesia general se realiza incisión sublabial, osteotomía antral, exceresis de material purulento, se lava abundantemente, se retiran celdillas etmoidales y material polipoide, se deja dren sublabial.

### Estudio Micológico:

En el caso que estamos relatando, se extrae material quirúrgico de Antro y fosa nasal derecha con sospecha de micosis, se envía al laboratorio donde se procede a realizar exámenes en fresco e improntas del tejido, para coloraciones y cultivos en medios adecuados.

Dentro de una cabina de flujo laminar clase II, el material polipoideo se trocea con bisturí estéril

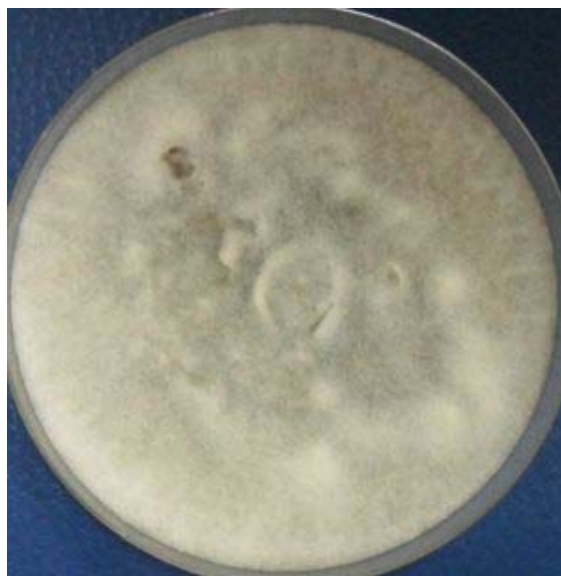para ser utilizado en examen directo con solución de hidróxido de potasio (KOH) al 20% y otras porciones se inoculan en medios sólidos de Sabouraud dextrosa agar y Micosel agar, este último conteniendo ciclohexamida. Todos los medios así preparados fueron incubados a 37 °C y 25 °C después de haber sellado la placa de Petri con papel Parafilm para evitar contaminaciones.

En las muestras tratadas con solución de KOH se observaron al microscopio las hifas hialinas anchas, cenocíticas, ramificadas en ángulo recto, lo que provee según diferentes autores, un diagnóstico presuntivo de mucormicosis (Figura 2).

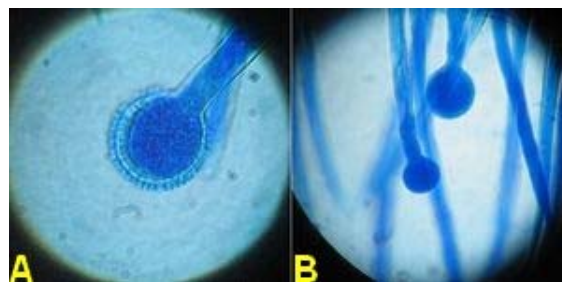
En los cultivos del espécimen en Sabouraud dextrosa agar con adición de cloranfenicol incubados a 37°, se observó el crecimiento de un moho después del segundo día, al principio blanquecino en el anverso que luego se torna grisáceo-marrón, pálido en el reverso, que llenó el espacio entre la superficie del agar y la tapa de la placa de Petri en 4 días (Figura 3). No hubo proliferación de hongos en las muestras incubadas a 25 °C ni en las que fueron inoculadas en Micosel agar, por contener éste ciclohexamida que inhibe el crecimiento de estos hongos. Una preparación con azul de lactofenol en porta objeto de un inóculo de la colonia fue vista al microscopio la cual reveló hifas aseptadas, largos esporangióforos terminados en una vesícula hinchada, redondeada a ligeramente ovalada, con espículas cubriendo casi toda la superficie del esporangio (Figura 4 a, b), identificándose como *Cunninghamella bertholletiae*. Los cultivos bacteriológicos fueron negativos y el estudio histopatológico reporta la presencia de hifas micóticas al igual que el micológico.



**Fig 2:** Tejido nasal visto al microscopio con solución de KOH 20%. Obsérvese hifas cenocíticas características de un *Mucor sp.*



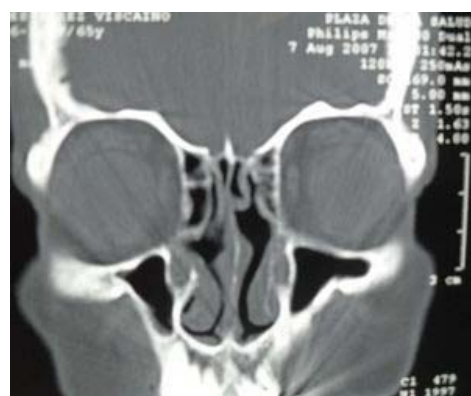**Fig. 3.** Cultivo de 3 días en Sabouraud dextrosa a 37 °C



**Figura 4.** Coloración Lacto-fenol azul de algodón 400 x, al segundo día de crecimiento. En (A) se observa Esporangióforo terminado en vesícula inmadura, redondeada o ligeramente ovalada, cubierta con denticulos distribuidos alrededor de la superficie. En (B). Hifas cenocíticas.

Luego de estos hallazgos micológicos se inicia tratamiento antimicótico con Fluconazol de 150 Mg. cada 24 horas durante 7 días.

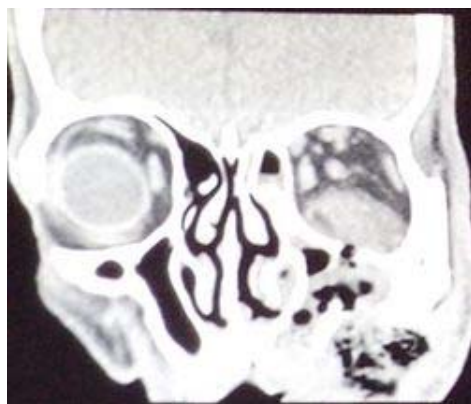
Se le da seguimiento clínico y radiológico a los dos meses postquirúrgico en la cual se evidencia una evolución satisfactoria, demostrada al realizar un nuevo estudio tomográfico (Figura 5), donde se observó el antro maxilar despejado con cambios propios de la cirugía.



**Figura 5.** TAC de nariz y senos paranasales post quirúrgica de corte coronal observándose el antro maxilar limpio.

## Caso clínico 2

Paciente Masculino de 64 años de edad, conductor de transporte público con antecedentes mórbidos de diabetes tipo 2, residente en Santo Domingo, República Dominicana, el cual acude por presentar lesión ulcerada en surco nasal izquierdo la cual comunica con seno maxilar ipsilateral con abundantes secreciones, edema periorbitario con afección visual y pérdida de tejido de alar nasal de 1 mes de evolución. Al examen físico de otorrinolaringología se encuentran como hallazgos positivos una lesión comunicante con seno maxilar izquierdo con salida de secreciones amarillentas, edema periorbitario con afección visual, ulceración de ala nasal izquierda y abundantes secreciones amarillentas en fosa nasal. Una tomografía axial computarizada (TAC figura 6) de nariz y senos paranasales revela tejido en seno maxilar izquierdo con fistula hacia la pared anterior del maxilar y producción de gas, ausencia de la parte más anterior de la pared superior del seno maxilar y extensión a orbita ipsilateral.



**Figura 6.** TAC de nariz y senos paranasales con corte coronal mostrando invasión ocular izq. Así como afección de tejidos blando a de la hemifcara izq, causada por la ulceración.

Antecedentes de traumas, transfusiones, alérgicos y cirugías previas negadas. Hábitos tóxicos café desde la niñez, tabaco desde la adolescencia hasta hace 6 meses que lo abandonó, alcohol habitualmente. Previa evaluación se decide su ingreso para fines de diagnóstico y tratamiento.

En Fecha 27/7/13, es llevado a quirófano con diagnóstico pre quirúrgico de: sinusitis complicada con el siguiente reporte quirúrgico:

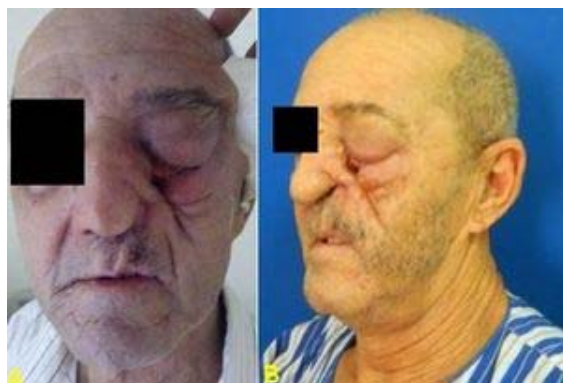**Operación realizada:** uncinectomia + antrostomia maxilar + toma de biopsia y cultivo + lavado de seno maxilar izquierdo. Con los siguientes hallazgos: Pared medial del maxilar en meato inferior erosionada, abundante tejido rodeado de secreciones amarillentas dentro del seno maxilar izquierdo, La lesión invade cornete medio, techo de seno maxilar izquierdo erosionado y flotante, lamina papirácea íntegra.

#### Técnica

Previas medidas de asepsia y antisepsia y bajo anestesia general inhalatoria se introduce lente de 30 grados en fosas nasales y comunicación en surco naso geniano, se realiza uncinectomia y antrostomia maxilar amplia, se toma biopsias y cultivos de dentro de seno maxilar y fosa nasal izquierda, se retira lámina ósea flotante perteneciente al techo de maxilar, pared posterior no se visualiza por abundante tejido ocupando maxilar. Se lava y se deja gaza furacinada.

#### Examen físico

Ulceración en mejilla, ala nasal izquierda y surco nasogeniano izquierdo con comunicación a seno maxilar ipsilateral con secreciones y afección ocular (Figuras 7a y 7b).



**Figura 7. A y B.** Paciente con ulceración en mejilla y surco naso geniano con comunicación a seno maxilar izquierdo.

#### Reporte quirúrgico

Diagnóstico pre quirúrgico: sinusitis complicada

Diagnóstico post quirúrgico: sinusitis complicada vs sinusitis micótica

Operación realizada: uncinectomia + antrostomia maxilar + toma de biopsia y cultivo + lavado de seno maxilar izquierdo.

#### Hallazgos:



- Pared medial del maxilar en meato inferior erosionada
- Abundante tejido rodeado de secreciones amarillentas dentro del seno maxilar izquierdo
- La lesión invade cornete medio
- Techo de seno maxilar erosionado y flotantes
- Lamina papirácea íntegra

### Técnica

Previa anestesia general inhalatoria se introduce lente de 30 grados en fosas nasales y comunicación en surco naso geniano, se realiza uncinectomia y antrostomia maxilar amplia, evidenciando hallazgos antes mencionados, se toma biopsias y cultivos, se retira lámina ósea flotante perteneciente al techo de maxilar, pared posterior no se visualiza por abundante tejido ocupando maxilar. Se lava y se deja gaza furosinada. Con la sospecha de un hongo y como medida preventiva se le indica Fluconazol de 400 mg cada 24 horas hasta obtener los resultados de la biopsia.

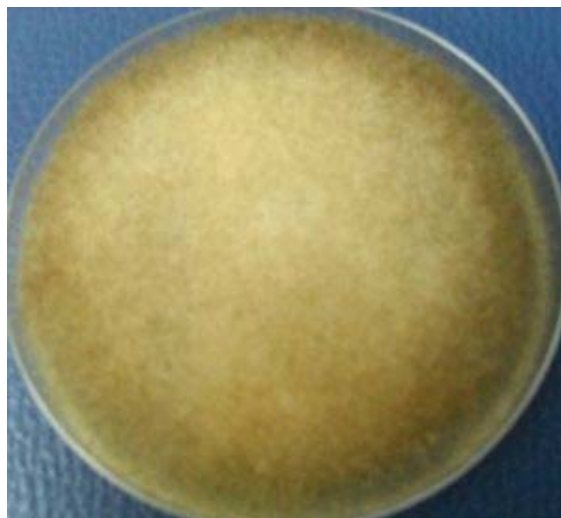
### Diagnóstico de laboratorio:

Las biopsias fueron enviadas a los laboratorios para estudios tanto microbiológicos, histopatológicos como micológicos. Las muestras de tejido fueron cortadas con bisturí estéril en pedazos pequeños y separadas en dos partes. Una porción fue examinada usando la microscopía directa con KOH (Figura # 8), en donde se observaron múltiples hifas cenocíticas y dicotómicas. Las porciones restante de la muestra fueron inoculadas en Sabouraud dextrosa agar cloranfenicol y Micosel agar, e incubados en 25 ° C y 37 ° C con chequeo diario. Una colonia de crecimiento rápido, algodonosa, de color blanco a amarillo tornándose gris a medida que envejecía, se observó en los medios de Sabouraud agar a 37 ° C, pero sin proliferación en el Micosel agar y en los que habían sido incubados a 25 ° C (Figura # 9).

Se aisló e identificó un *Mucor sp.* por las morfologías macroscópicas y las microscópicas observadas en preparaciones con azul de lactofenol, en la cual se visualizó desarrollo de abundantes esporangióforos los cuales eran simples largos y erectos, terminando en una esporangia globosa, multiesporada (Figura #10). Los cultivos microbiológicos resultaron negativos y la histopatología reveló la presencia de hifas aseptadas.

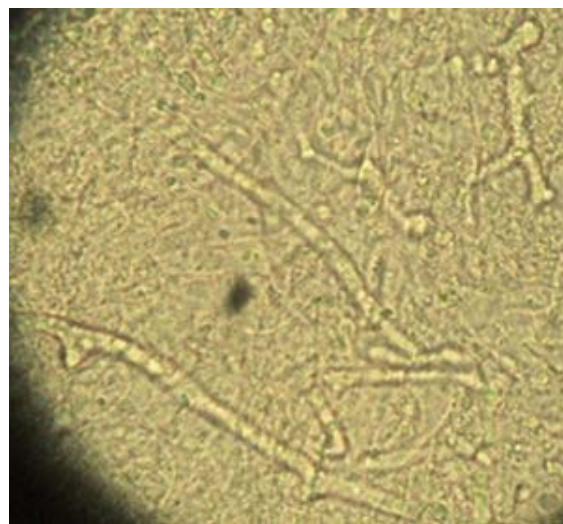

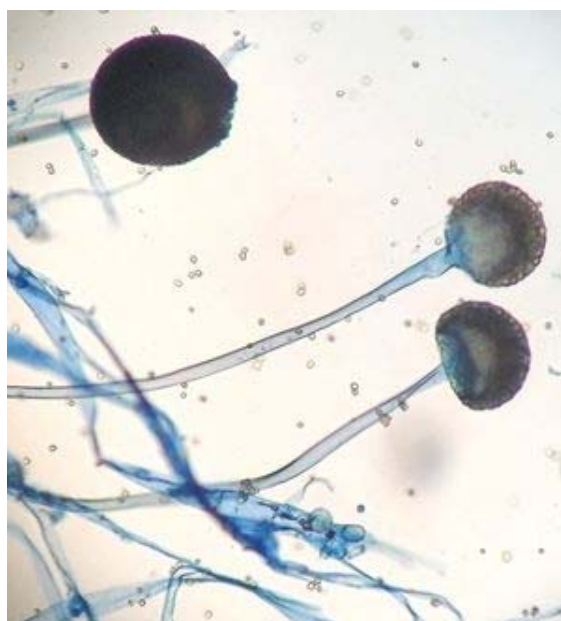Figura 8. Muestra de tejido tratada con KOH, se observan hifas anchas sin septos.



**Figura 9.** Cultivo de 5 días de crecimiento en Sabouraud dextrosa agar cloranfenicol a 37° C



**Figura 10.** Preparación del cultivo en coloración de azul de lactofenol, mostrando esporangia, columella y esporangiosforos de *Mucor* sp

Con este diagnóstico se le indica tratamiento con Anfotericina B desoxicolato, el cual fue rechazado por el paciente, se inicia la realización de estudios complementarios para determinar viabilidad del globo ocular afectado y opciones de reconstrucción, sin embargo el paciente solicita su egreso del hospital en contra de las recomendaciones médicas.

## Discusión

Los *Zygomycetes* son una clase de hongos que producen infección poco frecuente en individuos sanos, ocasionalmente patógenos en animales domésticos. Las esporas inhaladas provee el acceso a la mucosa oral y nasal, las cuales en personas sin compromiso inmunológico, son eliminadas por fagocitosis, mientras que en el huésped inmunocomprometido puede haber germinación y formación de hifas con invasión vascular. Las esporas de varios de estos miembros han sido ampliamente detectadas en el aire<sup>(6- 8)</sup>. Esos hongos saprófitos se encuentran de manera natural en pan, vegetales, frutas, y se puede encontrar como parte de la flora normal en el organismo, especialmente si las muestras son de boca, garganta, nariz e incluso heces en un adulto sano<sup>(8)</sup>. El hongo tiende a crecer en la lámina elástica de los vasos sanguíneos disecando los mismos, provocando trombosis localizada y necrosis<sup>(8)</sup>. Las

infecciones de tipo rinoorbitaria se dan en los pacientes que tienen algún tipo de inmunocompromiso, tal es el caso de pacientes con VIH, diabéticos, con algún tipo de cáncer y en general, por algún tipo de neutropenia. “Estos hongos pueden aparecer asociados a la diabetes en un 80% a 60%, en general cuando en el estudio histopatológico aparecen hifas no septadas formando un ángulo a la derecha de sus ramas, entonces se puede presumir del diagnóstico de Mucormicosis.”<sup>(8)</sup>

La forma rinoorbitaria es considerada un estadio temprano de la presentación Rinocerebral, que al ser sometida a un tratamiento médico y quirúrgico oportuno e individualizado presenta un mejor pronóstico<sup>(7)</sup>. Parimalam y colaboradores<sup>(9)</sup>, afirman que la mucormicosis rinocerebral (RCM) es la más común de las variantes clínicas e involucra a los senos paranasales y el cerebro. La supervivencia era cero antes de la era de la Anfotericina B en el año 1955. Después del advenimiento de la Anfotericina, la supervivencia de pacientes con sinusitis invasiva sin compromiso cerebral era reportada tan alta como 50-80%. La infección se expande en el cerebro y el porcentaje de fatalidad puede exceder 80%. En estudios anteriormente realizados resultó que la edad media fue de 38.5 años,<sup>(5)</sup> en otros la edad media fue de 46 años, predominantemente hombres (80%)<sup>(10)</sup>, sin embargo puede también presentarse en niños y lactantes.<sup>(7)</sup>

El diagnóstico de sinusitis fúngica está basado en una alto índice de sospecha clínica de pacientes inmunocomprometidos con fiebre, congestión nasal, descarga y dolor facial. Si el hongo crece de una muestra tomada con hisopo, esto añade peso al diagnóstico, pero la biopsia es requerida para la confirmación.<sup>(11-14)</sup> En los casos aquí presentados las biopsias fueron realizadas y se confirma además el hongo por exámenes de la muestra clínica en fresco, cultivos y estudios de imágenes. En similares estudios realizados por Tony y colaboradores<sup>(15)</sup>, encontraron en una revisión de 17 casos de infección debido a especies de *Cunninghamella* en humanos, solo tres sobrevivieron. Ellos reportaron un caso de sinusitis paranasal debido a *C. bertholletiae* en una paciente de edad avanzada quien tenía diabetes mellitus y mielodisplasia, mientras que Pastor et al<sup>(16)</sup> aseguran que las infecciones causadas por *Cunninghamella* son menos frecuentes que aquellas que son producidas por otros géneros de *Mucorales*, por ejemplo, *Rhizopus* y *Mucor*, pero el porcentaje de mortalidad es más alto (76%), en general la infección causada por los miembros de *Mucorales* son amenazantes para la vida, requiriendo pronto y agresivo tratamiento.<sup>(16)</sup> Según publicaciones realizadas en el siglo XIX, los organismos de la clase *Zygomycetes* fueron observados por primera vez causando enfermedades en los seres humanos.<sup>(17)</sup> Hace varias décadas la información estaba basada principalmente en la morfología en los tejidos y raramente confirmada por cultivos. La morfología encontrada en tejidos es la de hifas cenocíticas que sugieren infección por uno de los *Mucorales*. La mayoría de los casos reportados no tenían identificación por cultivos y eran reportados como Mucormicosis, a pesar de la falta de la confirmación por el cultivo.<sup>(17)</sup>

Si el diagnóstico no es hecho tempranamente, la diseminación puede ocurrir. La terapia debe ser efectiva e iniciarse inmediatamente y requiere combinación de drogas antifúngicas siempre orientada a cada caso individual, intervención quirúrgica y reversión de los factores de riesgo subyacentes. La Anfotericina B ha sido siempre el tratamiento de elección para la zigosporosis, sin embargo, resulta neurotóxico. Fármacos de la familia de los azoles tales como itraconazol, posaconazol, Ketoconazol y Fluconazol no han demostrado tener actividad confiable contra mucor, sin embargo se consideran medicamentos de segunda elección en caso de que los polienos no sean bien tolerados por el paciente.<sup>(6,8,10,15, 16)</sup>

La terapia antifúngica ha producido resultados variables, dependiendo del organismo y la droga seleccionada. Se ha hecho evidente que los azoles no deberían ser usados en el tratamiento de los zigosporosis debido a la carencia tanto in vitro como in vivo de su actividad<sup>(16)</sup>.

De acuerdo con Calabria et al.<sup>(18)</sup> para evitar desenlaces fatales en las mucormicosis, debe realizarse un diagnóstico temprano de la infección, aunado al desbridamiento quirúrgico de las lesiones.

En un caso presentado por Jason et al<sup>(19)</sup> de peritonitis debido a *C. bertholletiae*, se encontró resistencia in vitro a Anfotericina B, 5-fluorocytosine, fluconazole, itraconazole, ketoconazole y voriconazole, aún así el paciente fue tratado exitosamente con voriconazol y la remoción del catéter.



En resumen nosotros presentamos dos casos de pacientes diabéticos con mucormicosis en senos paranasales en dos Centros de salud en Santo Domingo República Dominicana.

En el caso 1 aquí presentado la paciente fue tratada exitosamente sin adquirir ningún tipo de complicaciones siendo evidenciada por una TAC libre de enfermedad. A pesar de que nuestra paciente no se le administro la dosis correcta establecidas por las guías, se obtuvo resultados satisfactorios, por lo tanto se evidencia que el tratamiento quirúrgico mostro un rol importante en la remisión de las lesiones fúngicas además de la temprana sospecha de mucormicosis, mientras que en el otro caso el paciente se rehusó a obtener tratamiento con Anfotericina B y solicito su egreso del hospital, siendo incierta la evolución de este. En ambos casos encontramos como factor predisponente asociado para el desarrollo de la mucormicosis la diabetes.

### **Agradecimiento**

Queremos agradecer al Dr. José A. Cerda Taveras, por su gran aporte al presente trabajo y la revisión de los datos clínicos de uno de los casos.

Este trabajo se ha realizado con el apoyo de la infraestructura, equipos y materiales del Hospital Salvador Gautier (Departamento de cirugía de Cabeza y Cuello) y del laboratorio Clínico (Sección de Micología) del Hospital de la Plaza de la salud.

### **Conflicto de intereses**

Los autores declaran no tener ningún conflicto de intereses, ni económicos ni competitivos. Este artículo ha sido leído y aprobado por todos los autores considerándolo como un trabajo honesto y de interés científico.

### **Financiamiento**

Los autores no recibieron patrocinio para llevar a cabo este artículo

### **Referencias**

1. Bonifaz A, Teresa Barrón y Juan Collazo-Jaloma. Zigomicosis. Mucormicosis cutánea en paciente con leucemia. *Actas Dermosifiliogr* 2002; 93(8):514-7.
2. Gomes M Z. R., Lewis R E. , Kontoyiannis D P. Mucormycosis Caused by Unusual Mucormycetes, Non-Rhizopus, -Mucor, and -Lichtheimia Species. *Clin Microbiol Rev* 2011; 24(2): 411–445.
3. Bonifaz A, Macias B, Paredes-Farrera F, Arias P, Ponce RM, Araiza J., Palatal Zygomycosis: experience of 21 cases. *Oral Diseases*; 2008; 14:94-100.
4. Larone D.H. *Medically Important Fungi. A guide to identification* 4th ed. Washington DC: ASM Press; 2002. P.163-177.
5. Bonifaz A; Vázquez-González D; Araiza J, Hernández MA, González F, Chavolla R, et al. Mucormycosis in the General Hospital of Mexico. Experience of 158 cases. Disponible en: <http://www.zygomycota.eu/Meetings/2013/ZygoAbstractBook.pdf>.
6. Brown J. Zygomycosis: an emerging fungal infection. *Am J Health Syst Pharm* 2005; 1562:2593-2596.
7. Cruz B A, Pérez PS, Pérez ECy Rovirosa SV. Mucormicosis rinoorbitaria nosocomial causada por *Rhizopus oryzae* en un lactante desnutrido. *Bol Med Hosp Infan Mex* 2001; 58 (1), 35-47.

8. Zamora-de la Cruz D, Díaz-Salazar XM, Aguilera JA. Mucormicosis en un paciente con aplasia medular. Reporte de un caso Mucormycosis in a medullar aplasia patient. Case report. *Revista Mexicana de Oftalmología* 2013;87(3):165-170.
9. Parimalam K, Zohra BC, Thirumaran P, and Manoharan K. Rhino Cerebral Mucormycosis in Systemic Lupus Erythematosus. *Indian J Dermatol* 2013;58(2): 158.
10. Llorente A, Perez-Valerob I, García E, Heras I, Fraile V, García P et al. Mortality risk factors in patients with zygomycosis: a retrospective and multicentre study of 25 cases. *Enferm Infecc Microbiol Clin* 2011;29(4):263–268.
11. Darrisaw L, Hanson G, Vesole D Hand Kehl SC. Cunninghamella infection post bone marrow transplant: case report and review of the literature. *Macmillan Publishers Ltd* 2000; vol 25 No 11, p.1213-1216.
12. Rajiv CM, Joy S M, Ashbee RH, Mathews MS. Mycological profile of fungal sinusitis: An audit of specimens over a 7-year period in a tertiary care hospital in Tamil Nadu. . *Indian J Pathol Microbiol* 2008; 51(4): 493-6.
13. Garey KW, Pharm.D., Pendland SL, Huynh VT, Bunch TH, Jensen GM, et al. Cunninghamella bertholletiae Infection in a Bone Marrow Transplant Patient: Amphotericin Lung Penetration, MIC Determinations, and Review of the Literature. *Pharmacotherapy* 2001;(7):72-78.
14. Roden MM, Zaoutis TE, Buchanan WL, Knudsen TA, Sarkisovan TA, Schaufele RL y al. Epidemiology and Outcome of Zygomycosis: A Review of 929 Reported Cases. *Clin Infect Dis*. 2005;41(5):634-653.
15. Ng. T.C. Tony, Colin K. Campbell, Rothera M, Houghton J. B, Hughes D. Successful Treatment of Sinusitis Caused by Cunninghamella bertholletiae. *Clin Infect Dis*. 1994; 19(2):313-316.
16. Pastor FJ, Ruíz-Cendoya M, Pujol I, Mayayo E, Sutton DA and Guarro J. In Vitro and In Vivo Antifungal Susceptibilities of the Mucoralean Fungus Cunninghamella. *Antimicrob Agents Chemother* 2010; 54(11): 4550–4555.
17. Ribes JA, Vanover-Sams CL, and Baker DJ. Zygomycetes in Human Disease. . *Clin Microbiol Rev*. 2000; 13(2): 236–301.
18. Calabria O B, Acosta A. N, Gallegos L y Vargas M H. Mucormicosis cutánea en un recién nacido pretérmino: A propósito de un caso.. *Kasmera Maracaibo* 2005; 2(33)20-26.
19. Pimentel JD, Dreyer G and Lum G D. Peritonitis due to Cunninghamella bertholletiae in a patient undergoing continuous ambulatory peritoneal dialysis. *J Med Microbiol* 2006; 1(55), 115–118.

**NOTA:** Toda la información que se brinda en este artículo es de carácter investigativo y con fines académicos y de actualización para estudiantes y profesionales de la salud. En ningún caso es de carácter general ni sustituye el asesoramiento de un médico. Ante cualquier duda que pueda tener sobre su estado de salud, consulte con su médico o especialista.