

Casos Clínicos

- **Síndrome De Arteria Mesenterica Superior: Causa Inusual De Obstrucción Duodenal**
- [Introducción](#)
- [Descripción del caso clínico](#)
- [Discusión](#)
- [Referencias](#)

Alexis Sánchez Ismayel

Cirujano General
Profesor Asistente Cátedra de Clínica y
Terapéutica Quirúrgica "C"

Donna Cohén

Estudiante
Universidad Central de Venezuela

Carmen D'Amelio

Estudiante
Universidad Central de Venezuela

Karen Daly

Estudiante
Universidad Central de Venezuela

Renata Sánchez

Cirujano oncólogo
Instructor Cátedra de Clínica y
Terapéutica Quirúrgica "C"

Joanne Salas

Residente del Postgrado de Cirugía
General

Síndrome De Arteria Mesenterica Superior: Causa Inusual De Obstrucción Duodenal

Fecha de recepción: 25/10/2007

Fecha de aceptación: 16/01/2008

El Síndrome de Arteria Mesentérica superior (SAMS) es una entidad clínica adquirida poco frecuente, caracterizada por compresión de la tercera porción del duodeno por la arteria mesentérica superior (AMS), resultando en obstrucción duodenal. La incidencia es poco conocida pues constituye una entidad subdiagnosticada. Su espectro clínico es amplio e inespecífico, lo que dificulta su diagnóstico. Se presenta un paciente de 62 años, quien consulta por clínica de síndrome pilórico. El estudio endoscópico evidencia lesión mamelonante en la curvatura menor, tipo Bormann III y gran dilatación de la segunda porción del duodeno. El estudio baritado muestra dilatación de la primera y segunda porción del duodeno con obstrucción a nivel de la tercera. En la tomografía abdominopélvica con doble contraste se observa obstrucción de la tercera porción del duodeno entre la aorta y la AMS, diagnosticándose SAMS, confirmándose con reconstrucción sagital, que revela nacimiento en ángulo agudo de la AMS.

Palabras Claves: Síndrome de Arteria Mesentérica Superior, Obstrucción duodenal, Cáncer gástrico

Title

Superior Mesenteric Artery Syndrome: An Unusual Cause Of Duodenal Obstruction

Abstract

The Superior Mesenteric Artery Syndrome (SMAS) is an unusual acquired clinical entity, produced by compression of the third duodenal portion by the superior mesenteric artery (SMA), resulting in duodenal obstruction. The incidence is not well known, as it is an under-diagnosed entity. Its clinical spectrum is wide and non specific, which makes it difficult to diagnose. We describe a patient, who consulted with pyloric syndrome. Gastrointestinal endoscopy revealed a lesion on the minor curvature, Bormann III type; it is also found a dilated second portion of the duodenum. We perform an upper gastrointestinal barium study, finding duodenal dilatation of the first and second portions and obstruction of the third. Double contrast abdominopelvic CT revealed duodenal obstruction caused by trapping of duodenal third portion between SMA and aorta. The diagnostic was SMAS, which was confirmed by sagittal reconstruction imaging which demonstrated the acute angle of branching of the SMA.

Key Word

Superior Mesenteric Artery Syndrome, Duodenal Obstruction, Stomach Neoplasm

Introducción

El Síndrome de Arteria Mesentérica Superior (SAMS) o Síndrome de Wilkie, es un síndrome poco frecuente. Constituye una obstrucción duodenal debido a la compresión de la tercera porción de dicho segmento, por la arteria mesentérica superior (AMS) y la arteria aorta. Su espectro clínico – radiológico es muy diverso e inespecífico, por lo que es un diagnóstico difícil y usualmente realizado por exclusión, resultando en una entidad subdiagnóstica en pacientes crónicos. Se requiere de un alto índice de sospecha para su diagnóstico. El abordaje diagnóstico y terapéutico rápido y oportuno es fundamental, pues la demora de los mismos pueden conllevar a desenlaces fatales.

Descripción del caso clínico

Paciente masculino de 62 años de edad quien refiere inicio de la enfermedad actual, dos meses antes de su ingreso, cuando comienza a presentar episodios de vómitos postprandiales tardíos de contenido alimentario no digerido, sintomatología que progresa hasta producir intolerancia a la vía oral, concomitantemente refiere pérdida de peso de aproximadamente 24 kilos en 3 meses

Antecedentes personales: Diabetes Mellitus 2 (DM2) diagnosticada hace 1 año, en tratamiento con glicazida 80mg/día.

Antecedentes familiares: Madre: Diabética; falleció por causa sin precisar. Padre: vivo aparentemente sano.

Hábitos psicobiológicos: *Alcohol:* moderado (100-150 g de etanol semanal); *Tabáquicos:* 2 cajetillas / día desde hace 48 años (96 paquetes/año). *Drogas ilícitas:* Niega, *Ocupación:* Albañil.

Examen físico: Paciente en regulares condiciones generales, caquéctico. **Signos Vitales** Frecuencia Cardíaca: 88 lpm Frecuencia Respiratoria: 20 rpm Tensión Arterial: 100/60 mmHg sentado Peso: 47,500Kg Talla: 1,66m IMC: 17,21Kg/m² **Cardiopulmonar:** Ápex palpable en 5^{to} espacio intercostal, a 1cm de línea medio-clavicular. Ruidos cardíacos rítmicos sin soplos Ruidos respiratorios presentes en ambos hemitórax sin agregados. Presión Venosa Central 10cmH2O. **Abdomen:** plano, ruidos hidroaéreos (+), blando, consistencia aumentada en epigastrio, deprimible, dolor a la palpación profunda en hipocondrio derecho. No se palpa masa tumoral. Se evidencia aumento de volumen en epigastrio que impresiona corresponder con gran dilatación gástrica. **Tacto rectal:** esfínter tónico, ampolla rectal llena, sin lesiones perineales, no doloroso. **Melena (-)** **Extremidades:** simétricas, hipotrofia muscular. Fuerza muscular II/IV **Neurológico:** conservado, orientado en tiempo, espacio y persona. Nervios craneales evaluados conservados.

Paraclínicos Debido a lo descrito se decidió su ingreso para realización de estudios complementarios:

· **Endoscopia Digestiva Superior:** | Se evidencia lesión mamelonante a nivel del cuerpo gástrico hacia la curvatura menor de la cual se toma biopsia, se progresa el instrumento evidenciándose gran dilatación de la primera y segunda porción del duodeno hasta llegar a un punto donde se hace difícil la progresión del instrumento. Se concluye como: 1. Cáncer gástrico Borrmann III. La biopsia de Mucosa gástrica reporta: Adenocarcinoma (ADC) bien diferenciado.

Debido a lo descrito se decide realizar serie *esófago-estómago-duodeno* donde se observa dilatación de la primera y segunda porción duodenal, con disminución y retraso del paso de contraste hacia la tercera.(Figura N° 1).

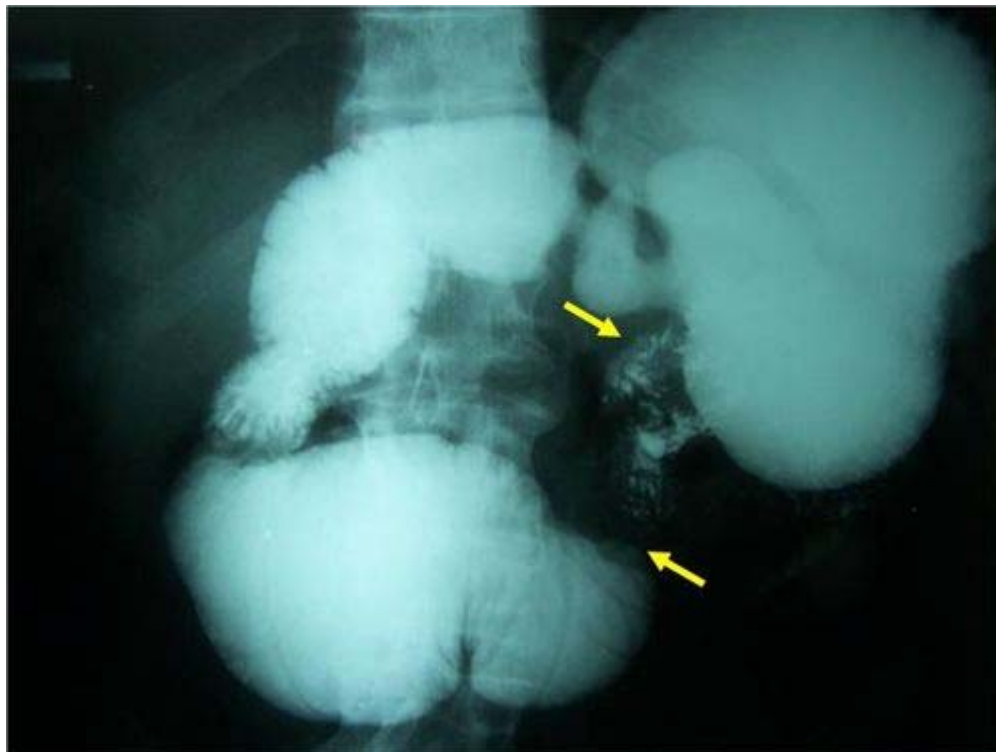


FIGURA N° 1. Transito Intestinal. Las flechas amarillas indican disminución del paso de contraste a la tercera porción duodenal y una alta inserción del ligamento de Treitz.

Continuando con el estudio del paciente se realiza:

· *Tomografía Axial Computarizada con doble contraste:* Se observa obstrucción a nivel de la tercera porción del duodeno debido a compresión del mismo entre la Arteria Mesentérica Superior (AMS) y la Aorta (*Figura N° 2*);

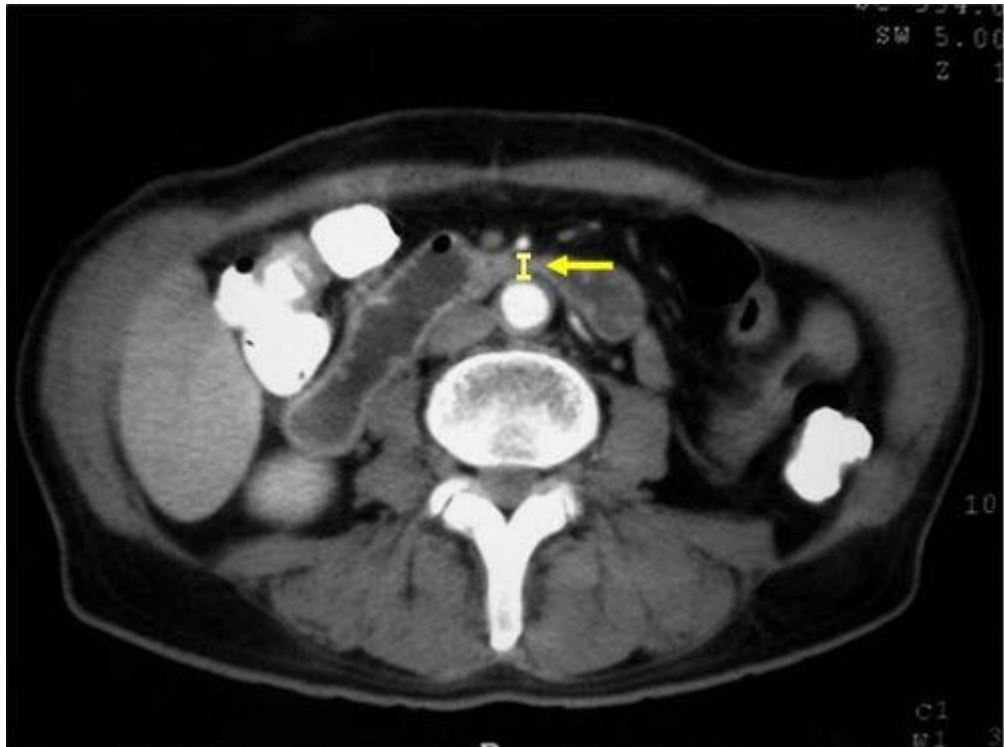

FIGURA N° 2. Tomografía Axial Computarizada. Las flechas amarillas indican la distancia Aorto – Mesentérica < 8mm

se plantea el diagnóstico de Síndrome de la Arteria Mesentérica Superior (SAMS) por lo cual se realiza reconstrucción sagital, donde se evidencia nacimiento en ángulo agudo de la AMS; lo cual confirma el diagnóstico de SAMS. (*Figura N° 3*)

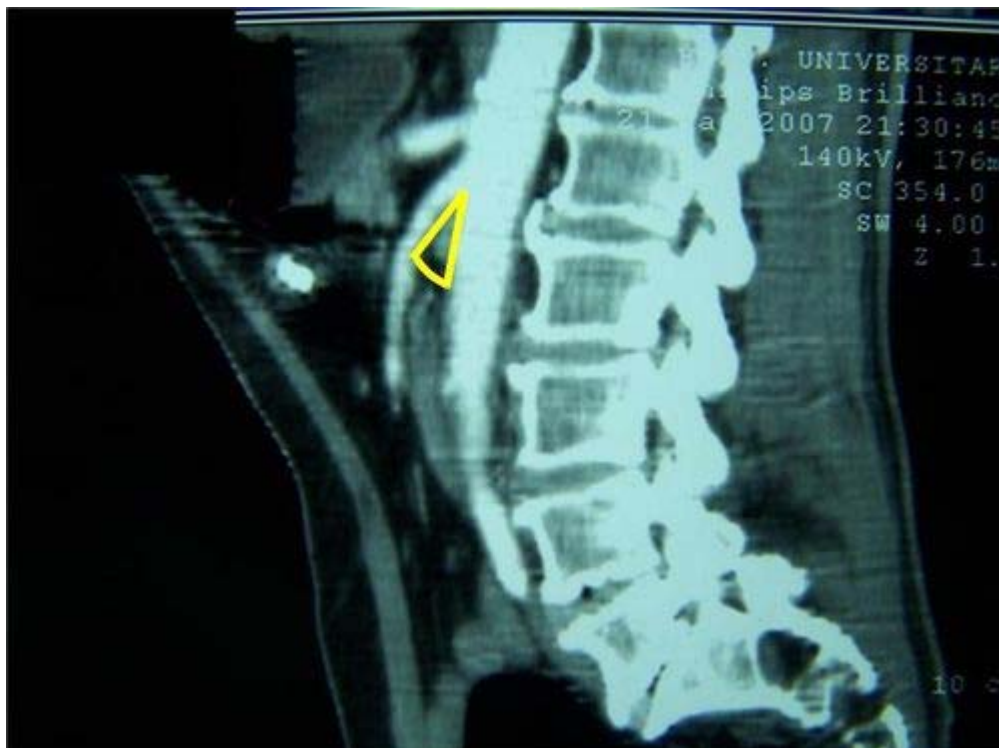

FIGURA N° 3. Tomografía Axial Computarizada. Reconstrucción Sagital. Se evidencia nacimiento en ángulo agudo de la Arteria Mesentérica Superior

Discusión

El Síndrome de Arteria Mesentérica Superior (SAMS), o Síndrome de Wilkie es una entidad clínica adquirida poco frecuente^{1,2,3}, caracterizada por la compresión de la tercera porción del

duodeno por la arteria mesentérica superior (AMS) lo que resulta en la obstrucción duodenal crónica e intermitente o aguda, completa o parcial.^{2,3,4,5,6,7,8} Desde que fue descrita por primera vez por Von Rokitansky en 1861, múltiples casos han sido descritos en la literatura inglesa^{5,7}, sin embargo, la incidencia del SAMS es poco conocida y dudosa; ya que constituye una entidad subdiagnosticada en pacientes crónicos^{1,5,8}. La revisión bibliográfica reporta un aproximado de 0,03–1% de incidencia.^{1,5,6,7,9} En lo que al sexo refiere, se ha registrado un mayor número de casos en pacientes del sexo femenino (2:1)^{1,5,6,7,9} Es más frecuente en adultos, sin embargo, este síndrome puede tener lugar en adolescentes y niños mayores. De acuerdo a estudios anteriores el 75% de los casos diagnosticados tuvo lugar en pacientes que comprendían entre 10 y 30 años de edad.^{1,7,9} Su espectro clínico – radiológico es amplio e inespecífico, por tanto su diagnóstico requiere un alto índice de sospecha^{1,8}. Los síntomas varían con la severidad y la constancia de los síntomas^{4,5}. Los más característicos de esta entidad están representados por el dolor epigástrico postprandial, sensación de saciedad temprana, vómitos postprandiales tardíos y distensión abdominal, a lo cual se suma posteriormente pérdida de peso. Se asocia un hábito asténico en el 80% de los casos⁹. El dolor se alivia con la posición genupectoral y decúbito lateral izquierdo. El examen físico es aún más inespecífico.^{1,7,8,9} La arteria mesentérica superior forma un ángulo con la aorta abdominal y está a una distancia determinada de ésta (*Figura N° 4*),

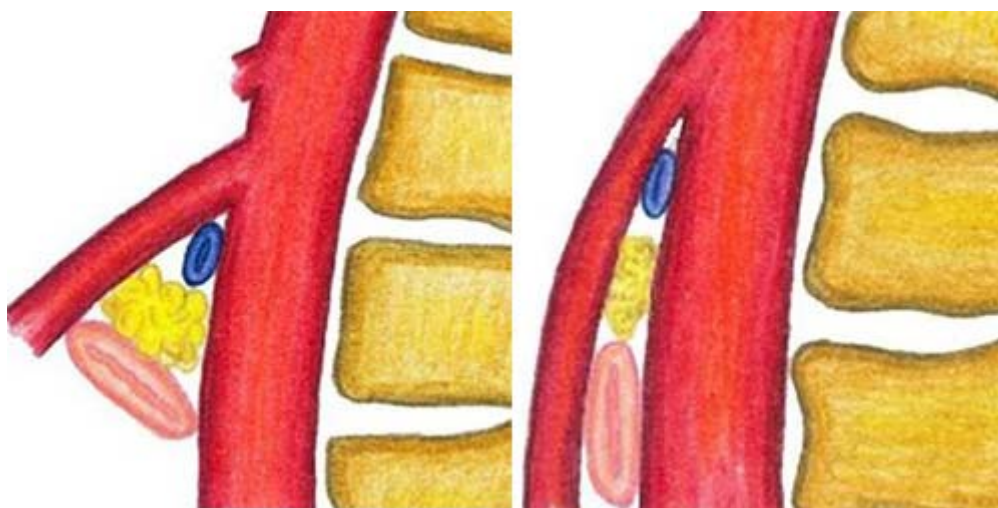


FIGURA N° 4 Nacimiento de la Arteria Mesentérica Superior y su relación con estructuras vecinas. (Izq.) Ángulo normal de nacimiento. (Der.) Nacimiento en ángulo agudo

mientras la tercera porción duodenal, la vena renal, el proceso uncinado del páncreas y la grasa retroperitoneal permanecen en situación caudal al origen de la AMS. De esta forma, cualquier factor capaz de disminuir la amplitud del ángulo o distancia aortomesentérico producirá eventualmente el síndrome^{2,5,6}. Así lo demuestran estudios como el de Ünal y cols., donde determinan una correlación estadísticamente significativa entre el Índice de Masa corporal y la distancia Aorta-AMS ($r=0,616$, $p=0,004$)⁹. Diversos factores han sido designados *precipitantes*; entre ellos, la constitución corporal y alteraciones restrictivas: individuos delgados, lordosis lumbar exagerada, escoliosis, visceroptosis, laxitud de la pared abdominal; estados catabólicos: como cáncer, cirugías, quemaduras graves, que cursen con pérdidas cuantiosas y abruptas de peso provocando depleción súbita de la grasa mesentérica, endocrinopatías, síndrome de malabsorción intestinal y algunos trastornos psiquiátricos (anorexia nerviosa, bulimia); Post quirúrgico o traumas severos (trauma espinal o cefálico, politraumatizado, corrección de escoliosis) que impliquen reposo prolongado; crecimiento lineal rápido sin ganancia de peso adecuada^{1,6,7,9,10}. En el caso presentado probablemente la presencia de un adenocarcinoma gástrico produjo una disminución muy significativa de peso que desencadenó el SAMS. Otras causas que se incluyen entre las responsables de este síndrome están relacionadas con la inserción alta del ligamento de Treitz o ligamento de Treitz corto (congénito), el origen bajo de la arteria mesentérica superior y la compresión duodenal debida a adherencias peritoneales debido a malrotación duodenal. Dentro de las causas menos comunes está el aneurisma traumático de la AMS y fístula arteriovenosa traumática posterior a reparación de aneurisma abdominal de la aorta.^{1,7,9} El SAMS debe distinguirse de una úlcera péptica duodenal, colelitiasis, pancreatitis crónica y angina abdominal; además, de las condiciones (que son pocas) que producen megaduodeno: enteropatía diabética, trastornos de la alimentación (anorexia, bulimia), enfermedades del colágeno, enfermedad de Chagas o vasculitis o pseudobstrucción crónica idiopática^{1,6} o compresiones extrínsecas del duodeno: linfoma, adenitis tuberculosa^{6,7}. Los estudios radiográficos como los baritados del tracto gastrointestinal superior, la duodenografía, la Tomografía Computarizada (TC), la angiografía convencional, ó la angioTAC y la angiografía por

resonancia magnética, hacen posible su confirmación^{4,5,9}. El examen radiológico más importante como apoyo diagnóstico es el estudio baritado del tracto gastrointestinal, aunque puede ser poco específico o negativo^{1,9}. Los hallazgos sugestivos de SAMS son dilatación del primer y segundo segmento duodenal con o sin dilatación gástrica, hendidura causada por la AMS y el movimiento del bario anterogrado y retrogrado, retraso de 6-4h del tránsito intestinal a través de la región duodenal^{4,5,7,9}. Característicamente, los pacientes con SAMS presentan una disminución del ángulo y distancia aortomesentérico. El rango en el cual se presenta la patología difiere en los diferentes estudios, los valores varían desde los 6 hasta los 25°^{1,3,9}, de igual forma sucede con el rango de normalidad, reportándose en algunos estudios como >25°^{1,9} y en otros ≥ 38-40°^{3,6,7}. La distancia aortomesentérica se considera patológica de 2 – 8mm y como normal aquella > 10mm. Éste último parámetro se cree más importante que el ángulo, pues se correlaciona significativamente con la clínica⁹. Estudios como el de Ünal y cols. demuestran que en la TC con un valor de corte de 8mm de distancia entre la Aorta y la AMS, tiene 100% de especificidad y sensibilidad, mientras un ángulo menor de 22° entre estos dos elementos, medido por ultrasonido, tiene una sensibilidad de 42,8% y de especificidad de 100%⁹. La TC tiene cierta ventaja sobre los estudios baritados del tracto gastrointestinal, pues es más confortable para el paciente y sobre la angiografía pues es menos invasiva y riesgosa^{1,6,9}; además se ha visto que la angioTAC también es capaz de demostrar las alteraciones estructurales con eficiencia^{1,6}. La angiografía está reservada sólo para diagnósticos dudosos con los otros métodos¹. Respecto al US, la TC tiene la posibilidad de demostrar patologías adicionales junto con la dilatación del estómago y el duodeno^{5,9}, así como la cantidad de grasa intra y retroperitoneal⁷. La endoscopia digestiva superior habitualmente es normal y tiene por finalidad descartar lesiones intrínsecas del intestino que pudieran explicar la obstrucción^{1,3,8}. Además, estos pacientes tienen mayor prevalencia de úlceras duodenales que la población general (hasta 45%), sin quedar claro la relación – causa efecto¹. El diagnóstico del SAMS es difícil y usualmente realizado por exclusión^{1,3,4,7,9}, mientras su demora en los casos agudos puede dar por resultado complicaciones que son las causantes de muerte. Éstas son malnutrición, trastornos hidroelectrolíticos graves (alcalosis y ocasionalmente tetania), perforación gástrica, bezoar duodenal obstructivo, o neumatosis gástrica y/o portal^{1,4,7,9}. El enfrentamiento terapéutico del SAMS depende del momento del diagnóstico¹. Existe un consenso general sobre el abordaje terapéutico inicial, siendo éste el tratamiento médico^{4,8}. Aunque existen diferencias en entre los diversos autores, pues algunos expresan la no necesidad de tratamiento quirúrgico⁴ y otros proponen que la cirugía el mejor tratamiento¹¹. Los objetivos más importantes en el tratamiento inicial del paciente agudamente sintomático deben ser: 1. Corrección de las alteraciones hidroelectrolíticas y metabólicas. 2. Descompresión y desobstrucción del tracto gastrointestinal, incluyendo la instalación de una sonda nasogástrica y terapia postural postprandial en decúbito lateral izquierdo y genupectoral 3. Recuperación del estado nutricional a través de hiperalimentación con sonda nasoduodenal o parenteral^{1,3,4,9,11}. 4. Identificación y manejo de los factores precipitantes⁶. En el tratamiento conservador, la conducta quirúrgica sólo se plantea ante un fracaso del tratamiento médico (incapacidad de recuperar el estado nutricional y/o la persistencia de síntomas, especialmente vómitos voluminosos), o ante dilatación duodenal persistente y progresiva o estados complicados con úlcera péptica^{1,3,5,8,10}. No está establecido el plazo que debe concederse al tratamiento conservador⁷. Respecto al tratamiento quirúrgico las técnicas utilizadas son: la operación de Strong, que consiste en la sección del ligamento de Treitz y la movilización amplia del duodeno para desplazarlo de la pinza aortomesentérica^{3,4,5,6,8}, pero algunos autores reportan la posible persistencia de los síntomas^{8,10}; la gastroyeyunoanastomosis, en pacientes con distensión gástrica, pero tiene limitaciones como las persistencia de los síntomas por reflujo biliar y la úlcera de la boca anastomótica; y la descompresión retrógrada del duodeno a través del píloro^{3,6,11}; algunos autores la consideran no necesaria^{4,5}; para cuando la causa es una malrotación intestinal, la técnica considera más adecuada es la desrotación de Ladd⁶. La técnica de elección es la duodenoyeyunostomía laterolateral o en “Y” de Roux entre la segundo segmento del duodeno y el yeyuno^{1,3,6,11}. Loja y cols. reportan una tasa de éxito del 90% con esta técnica⁶. Puede ser realizada por vía abierta o laparoscópica, obteniéndose buenos resultados con ambas técnicas^{3,6,8,10,11,12}. Algunos autores como Kingham, Yong y Gersin sugieren la vía laparoscópica dado a las ventajas que está técnica supone^{3,8,12}. El paciente del caso presentado fue tratado inicialmente con colocación de sonda nasogástrica y soporte nutricional vía parenteral, sin embargo, mientras esperaba turno quirúrgico para abordaje laparoscópico de Cáncer Gástrico y SAMS, presentó sepsis de probable origen respiratorio debido a episodio de broncoaspiración, la cual progresó rápidamente a síndrome de disfunción multiorgánica y la muerte.

Referencias

1. Ibarra F, Arraiagada D. **Síndrome de la Arteria Mesentérica Superior: Caso Clínico y Revisión.** Boletín Esc de Medicina, P Universidad Católica de Chile 2006;31(1): 42-6.
2. Kume K, Shimada M, Otsuki M. **Superior Artery Mesenteric Syndrome.** Intern Med 2006; 45 (18):1071-2.
3. Thieme E, Postmus R. **Superior Mesenteric Artery Syndrome.** Ann Surg 1961;154(S1):139-43
4. Kingham T, Shen R, Ren C. **Laparoscopic treatment of Superior Mesenteric Artery Syndrome.** JSLS 2004;8:376-9.
5. Plesa A, Constatinescu C, Crumpei F, Cotea E. **Superior Mesenteric Artery Syndrome: An Unusal Cause of Intestinal Obstruction.** J Gastrointestin Liver Dis 2006;5(1):69-72
6. Loja D, Alvizuri J, Vilca M, Sánchez M. **Síndrome de Wilkie: Compresión vascular del duodeno.** Rev Gastroenterol Perú 2002;22(3):248-52
7. Shetty A, Schimdt-Sommerfeld E, Haymon M, Udall J. **Radiological case of the month. Superior Mesenteric Artery Syndrome.** Arch Pediatr Adolesc Med 1999;153:303-4
8. Yong I, Cheon N, Sung D, Seon B. **Laparoscopic duodenojejunostomy for Managment of Superior Mesenteric Artery Syndrome: Two Cases Report and Review of the literature.** Yonsei Med J 2003;44(3):526-9
9. Ünal B, Aktas A, Kemal G, Bilgili Y, Guliter S, Daphan Ç, Aydiduraz K. **Superior Mesenteric Artery Syndrome: CT and Ultrasonography findings.** Diagn Interv Radiol 2005;11(2):90-5
10. Shetty A, Hill I. **Superior mesenteric artery syndrome** (2006) disponible en URL: <http://www.emedicine.com/ped/topic2175.htm>.
11. García A, Pérez A, Sánchez R, Luna K. **Síndrome de la arteria mesentérica superior. Informe de una paciente.** Cir Gen 2004; 22(4):347-50
12. Gersin K, Heniford B. **Laparoscopic duodenojejunostomy for treatment of superior mesenteric artery syndrome.** JSLS 1998;2:281-4.

NOTA: Toda la información que se brinda en este artículo es de carácter investigativo y con fines académicos y de actualización para estudiantes y profesionales de la salud. En ningún caso es de carácter general ni sustituye el asesoramiento de un médico. Ante cualquier duda que pueda tener sobre su estado de salud, consulte con su médico o especialista.