



## Casos Clínicos

- **Ganglioglioma parietal. A propósito de un caso clínico**
- [Introducción](#)
- [Descripción clínica](#)
- [Discusión](#)
- [Referencias](#)

**César Saúl Villamizar Vargas**

[csvillamizar@hotmail.com](mailto:csvillamizar@hotmail.com)

Médico Radiólogo

Unidad de resonancia magnética

Resomer C.A. Mérida, Venezuela.

**Caren González**

Residente de III año de postgrado de radiología y diagnóstico por imágenes IAHULA.

Unidad de resonancia magnética

Resomer C.A. Mérida, Venezuela.

**Mercedes Avila**

Médico Radiólogo

Unidad de resonancia magnética

Resomer C.A. Mérida, Venezuela.

**Luis Ramírez**

Técnico Radiólogo

Unidad de resonancia magnética

Resomer C.A. Mérida, Venezuela.

**Elizabeth Atencio**

Médico Radiólogo. Especialista en Resonancia magnética y tomografía computarizada.

Unidad de resonancia magnética

Resomer C.A. Mérida, Venezuela.

## Ganglioglioma parietal. A propósito de un caso clínico

Fecha de recepción: 08/07/2009

Fecha de aceptación: 15/09/2009

El Ganglioglioma es un tumor neuronoglial poco frecuente, representa el 1% de todos los tumores cerebrales primarios del adulto y aproximadamente 4% de los infantiles. El síntoma de presentación más frecuente son las convulsiones, seguida de signos de hipertensión intracraneal. Si bien en su mayoría son de tipo histológico benigno, algunos gangliogliomas son malignos de novo, y otros sufren degeneración maligna. Pueden presentarse en cualquier localización, la mayoría de ellos son supratentoriales, y el lóbulo temporal es el sitio de predilección, seguido de los lóbulos frontal y parietal. Se presenta el caso clínico de una paciente femenina de 16 años de edad, quien presenta cefalea de fuerte intensidad, de aproximadamente 6 meses de evolución, la cual en los últimos meses se acompaña de convulsiones tipo parciales simples, sin otra sintomatología ni hallazgos al examen físico, motivo por el cual se indican estudios imagenológicos. En las imágenes de Resonancia Magnética se identifica una imagen de aspecto quístico, en el lóbulo parietal izquierdo, con presencia de un nódulo mural hacia la pared superior y externa de la lesión. Se realizó espectroscopia de H1 por resonancia magnética observándose elevación de la colina la cual se encuentra por encima del NAA y de la creatina, así mismo se evidencia elevación de lactato y de lípidos. Tras la resección de la lesión, se solicitó estudio de inmunohistoquímica el cual reportó ganglioglioma.

**Palabras Claves:** tumores gliales, tumores no gliales, Ganglioglioma

### Title

Parietal ganglioglioma. Apropos of a clinical case

### Abstract

Ganglioglioma is not a frequent neuronoglial tumor, representing 1% of all adult, and approximately 4% of the infantile primary brain tumors. The more frequent symptom being convulsions, followed by signs of intracranial hypertension. Although most are of a benign histological type, some gangliogliomas are malignant de novo, and some undergo malignant degeneration. They can arise at any location, most are supratentorial, and the temporal lobe is the most frequent site of occurrence, followed by the frontal and the parietal lobes. We present the case of a female patient, 16-years old, who complained of headache of approximately 6 months of evolution, accompanied by convulsions of a simple partial type during the last months, with no other symptomatology or other findings on physical examination, for this reason imaging studies were indicated. On Magnetic Resonance imaging, an image of cystic aspect was identified in the left parietal lobe, with presence of a mural nodule towards the superior and external wall of the lesion. H1 magnetic resonance spectroscopy was performed on which choline elevation was observed being above the NAA and creatine levels, likewise lactate and lipids were also increased. Pathology and immunohistochemical studies reported ganglioglioma.

### Key Word

glial tumors, non glial tumors, ganglioglioma

## Ganglioglioma parietal. A propósito de un caso clínico

### Introducción

El Ganglioglioma es conceptualmente, una neoplasia que representa la transición entre tumores gliales y no gliales<sup>1</sup>. Entre el 60-80% de los pacientes tienen menos de 30 años de edad, la mayoría de ellos se vuelven sintomáticos durante la segunda década de la vida<sup>2</sup>. El síntoma de presentación más frecuente son las convulsiones, seguida de signos de hipertensión intracraneal. Los gangliogliomas son tumores de crecimiento muy lento, a menudo los síntomas llevan años de evolución<sup>1</sup>. Pueden presentarse en cualquier localización, la mayoría de ellos son supratentoriales; el lóbulo temporal es el sitio de predilección seguidos de los lóbulos frontal y parietal. El cerebelo también ha sido señalado como lugar de presentación. En el cerebro los

gangliogliomas tienen un aspecto heterogéneo, aproximadamente 50% contienen quistes, 50% tienen calcificaciones y 50% refuerzan, pero es infrecuente hallar edema peritumoral.<sup>3-4</sup>

### Descripción clínica

Paciente femenino de 16 años de edad, quien presenta cefalea de fuerte intensidad, de aproximadamente 6 meses de evolución, la cual en los últimos meses se acompaña de convulsiones tipo parciales simples, sin otra sintomatología ni hallazgos al examen físico, se indican estudios imagenológicos. En las imágenes de Resonancia Magnética, en las secuencias potenciadas en T1 y T2, se identifica una imagen de aspecto quístico, en el lóbulo parietal izquierdo, con presencia de nódulo mural hacia la pared superior y externa de la lesión (figuras 1 y 2),

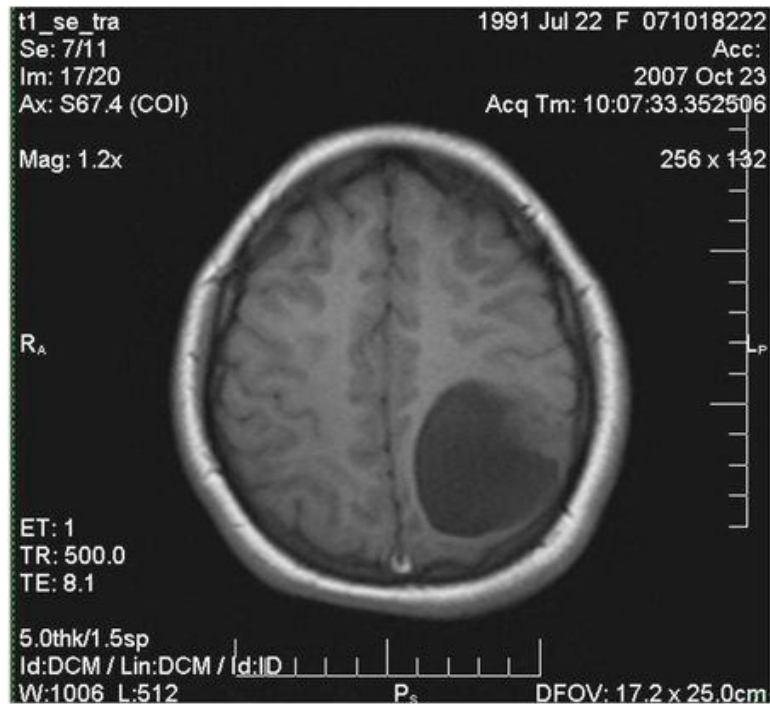


Fig. 1

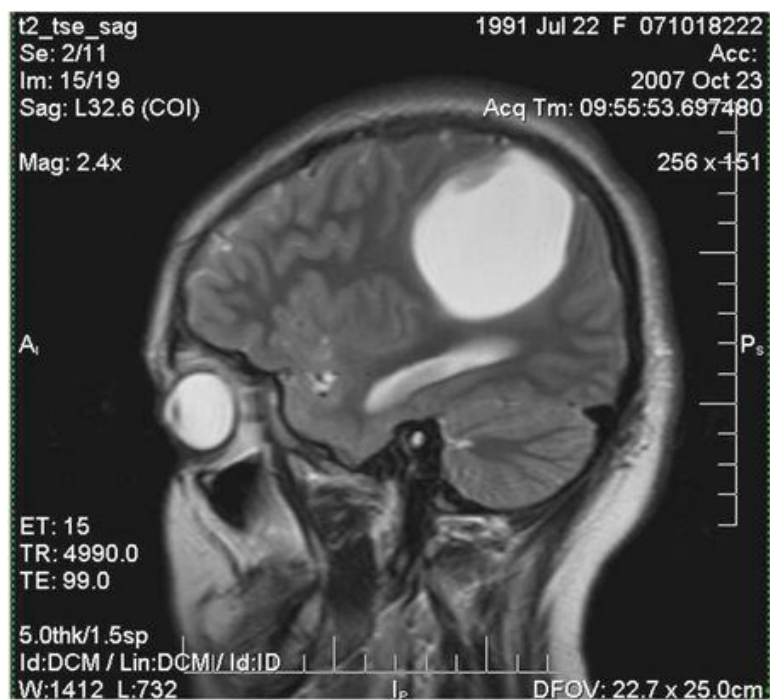


Fig. 2

con escaso edema perilesional y ligero efecto de masa sobre el sistema ventricular ipsilateral (figura 3), observándose realce del nódulo mural tras la administración de medio de contraste (figura 4).

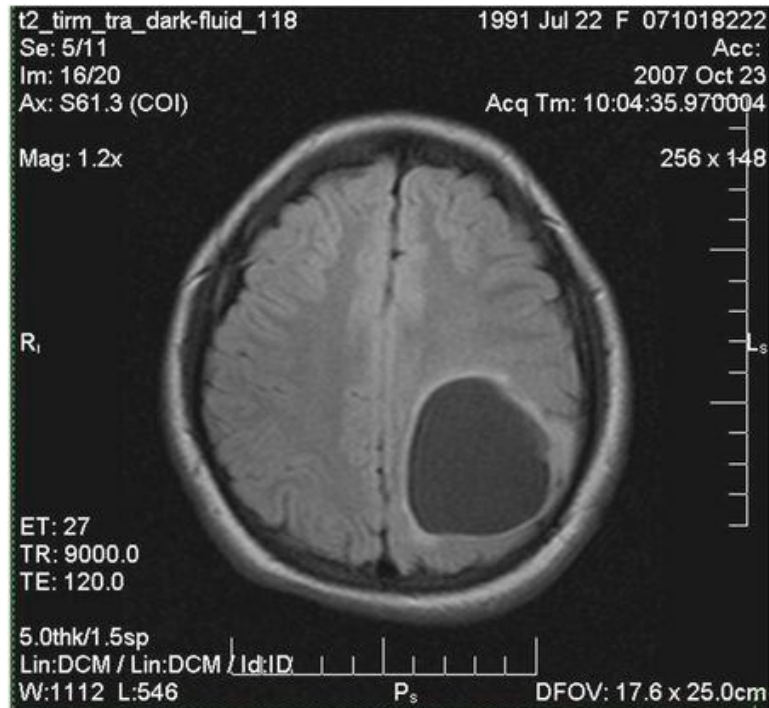


Fig. 3

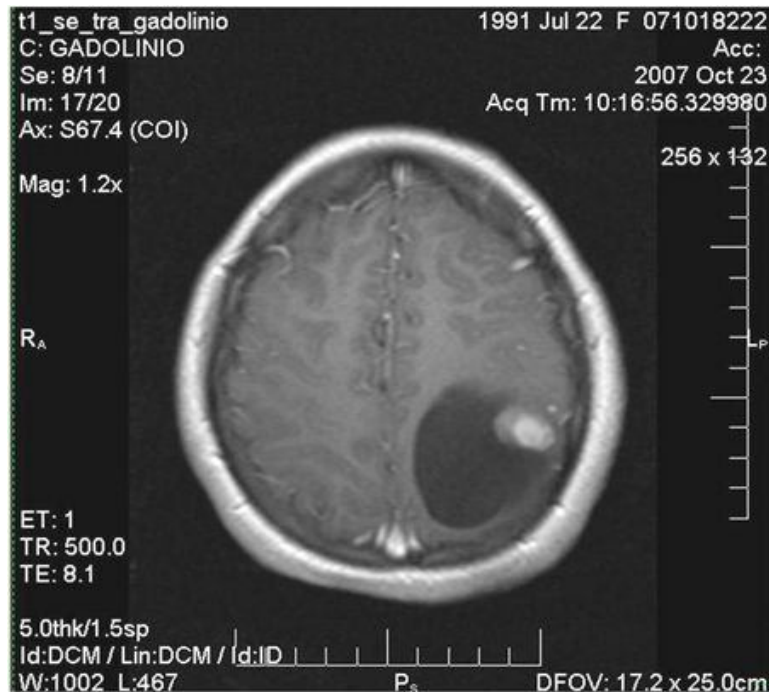


Fig. 4. RM axial potenciada en T1 con Gadolinio. Se observa realce del nódulo mural.

Se realizó espectroscopia de H1 por resonancia magnética obteniéndose espectros con la utilización de multivoxel de 1 cm<sup>3</sup> localizadas en la lesión, observando elevación de la colina la cual se encuentra por encima del NAA y de la creatina, así mismo se evidencia elevación de lactato y lípidos (figura 5).

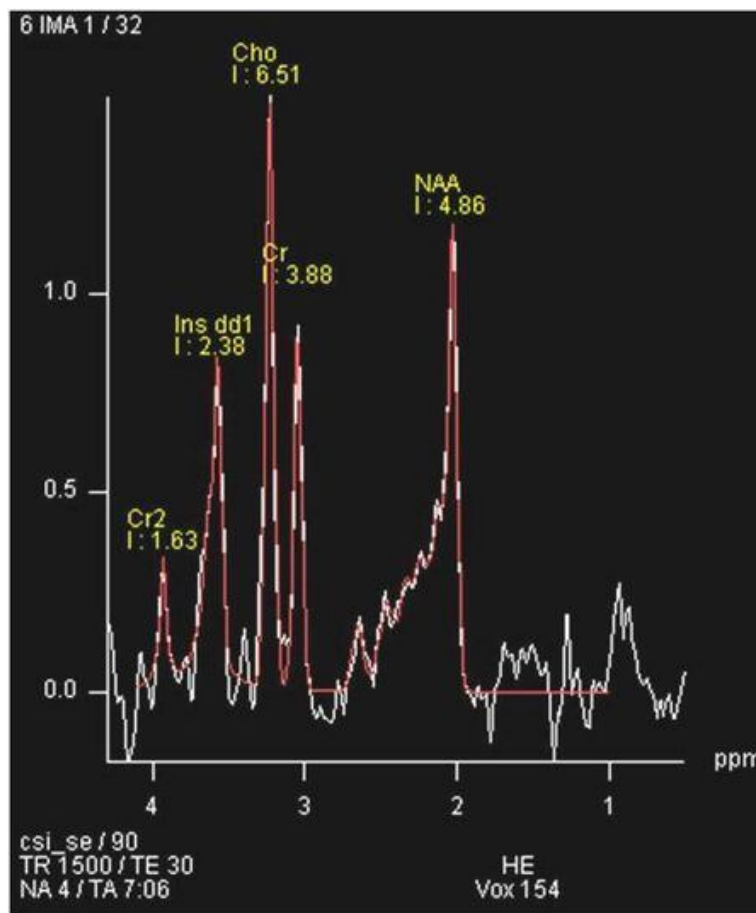


Fig. 5

La paciente es valorada por el servicio de Neurocirugía del Hospital Universitario de los Andes quienes realizan excéresis de la lesión, con posterior estudio anatomopatológico que reportó Astrocitoma Pilocítico. Para corroborar el diagnóstico se solicitó estudio de inmunohistoquímica el cual reportó población celular mixta, con un grupo de neuronas displásicas GFAP- negativas en forma binucleada. En menor grado se observan células neoplásicas gliales GFAP+ asociadas además con neuronas neoplásicas, consistente con ganglioglioma; (estudio realizado en conjunto con la Universidad de Yale, USA).

### Discusión

Courville fue el primero que utilizó el término Ganglioglioma en 1930, para describir un infrecuente tumor primario del sistema nervioso central (SNC), que contenía tanto elementos neuronales como gliales. Por tanto el Ganglioglioma es conceptualmente, una neoplasia que representa la transición entre tumores gliales y no gliales.<sup>1</sup> El Ganglioglioma es probablemente el tumor neuronal más frecuente, representan 1% de todos los tumores cerebrales primarios del adulto y aproximadamente 4% de los infantiles observándose con más frecuencia en niños y adultos jóvenes. Entre el 60-80% de los pacientes tienen menos de 30 años de edad, la mayoría de ellos se vuelven sintomáticos durante la segunda década de la vida.<sup>2</sup> El síntoma de presentación más frecuente son las convulsiones, seguida de signos de hipertensión intracraneal. Son tumores de crecimiento muy lento, a menudo los síntomas llevan años de evolución y la supervivencia a largo plazo es la regla, incluso en lesiones incompletamente resecadas.<sup>3</sup> Si bien en su mayoría son de tipo histológico benigno, algunos gangliogliomas son malignos de novo, y algunos sufren degeneración maligna.<sup>1-4</sup> Pueden presentarse en cualquier localización, la mayoría de ellos son supratentoriales, el lóbulo temporal es el sitio de predilección seguidos de los lóbulos frontal y parietal, con menor frecuencia se observan en el cerebelo, tronco cerebral, tálamo e hipotálamo, tercer y cuarto ventrículo, pineal y nervio óptico. Excepcionalmente pueden ser multicéntricos. Los gangliogliomas medulares son infrecuentes y extensos (comprometen todos los segmentos).<sup>4</sup> Tienen un aspecto heterogéneo, aproximadamente 50% contienen quistes, 50% tienen calcificaciones y 50% refuerzan, pero es infrecuente encontrar edema peri-tumoral. Debido a su apariencia inespecífica, el ganglioglioma es infrecuentemente considerado como diagnóstico pre quirúrgico.<sup>4-5-7-6</sup> En tomografías el aspecto clásico es el de una imagen quística con nódulo mural iso o hipodenso calcificado (40%), sin embargo los gangliogliomas tienen una densidad y un patrón por realce variables y las calcificaciones pueden ser irrelevantes, como estos tumores crecen lentamente los gangliogliomas de localización periférica pueden producir erosión festoneada del calvario.<sup>9</sup> En las imágenes de Resonancia magnética se puede observar una masa bien delimitada en lóbulo

frontal o temporal hipointensa en T1, hiperintensa en T2, con realce variable desde nulo hasta llamativo.<sup>9-10</sup> La angiografía cerebral no está indicada en la mayoría de los casos por tratarse de un tumor poco vascularizado.<sup>11-12</sup> En espectroscopia por RM muestran un aumento del pico de colina y del índice (Colina/ N-acetil aspartato) Cho/NAA, así como una disminución de los índices (Colina/Creatina) Cho/Cr y NAA/Cr, en relación con la misma área normal del hemisferio contralateral.<sup>13-14-15 16</sup> Entre los diagnósticos diferenciales se incluyen el astrocitoma pilocítico, xantastrocitoma pleomorfo (XAP), astrocitoma fibrilar de bajo grado, hamartoma glioneuronal y quiste no neoplásico como la neurocisticercosis.<sup>6-11-16</sup> En cuanto al astrocitoma pilocítico el diagnóstico diferencial desde el punto de vista imagenológico puede llegar a ser muy difícil, sin embargo se pueden tomar en cuenta algunas características tales como la localización, siendo para algunos autores esta lesión más frecuente a nivel del cerebelo (60%), nervio óptico/quiasma óptico/hipotálamo (25-30%), menos habitual en el tronco del encéfalo, tálamo, ganglios basales y hemisferios cerebrales. El aspecto imagenológico de estos tumores muestra una señal intermedia en las imágenes potenciadas en T1 y son hiperintensas en las potenciadas en T2 y secuencias Flair. Alrededor del 80% de estos tumores contienen uno o varios quistes, y tras la administración de medio de contraste se observa un intenso realce de uno de los nódulos tumorales o de varios de ellos. Entre el 20-30% de estos tumores son sólidos. Es muy poco frecuente hallar calcificaciones tumorales (menos del 10%).<sup>6-7-12-16</sup> En cuanto al XAP, este es un tumor infrecuente, de localización predominantemente supratentorial (98%) parcialmente quístico con nódulo mural bien delimitado el cual contacta con las meninges.<sup>7-11-12-16</sup> El caso que hemos presentado fue tratado quirúrgicamente, con excéresis de la lesión y estudio anatomopatológico que reportó Astrocitoma Pilocítico, para corroborar diagnóstico se solicitó estudio de inmunohistoquímica el cual reportó Ganglioglioma de lóbulo cerebral parietal izquierdo con las características antes descritas.

## Referencias

1. Courville CB. Ganglioglioma tumor of the central nervous system: review of the literature and report of two cases. *Arch Neurol Psych*. 1930;24:439-91.
2. Kincaid PK, El-Saden SM, Park SH, Goy BW. Cerebral gangliogliomas: preoperative grading using FDG-PET and 201TI-SPECT. *AJNR Am J Neuroradiol*. May 1998;19(5):801-6.
3. Hoon J, Ho Kyu, et al. Neuronal tumors of the central nervous system: radiologic findings and pathologic correlation. *Radiographics*. 2002;22:1177-1189
4. Castillo M. Gangliogliomas: ubiquitous or not? *AJNR Am J Neuroradiol*. May 1998;19 (5): 807-79.
5. Park SH, Kim E, Son EI. Cerebellar ganglioglioma. *J Korean Neurosurg Soc*. Mar 2008;43 (3):165-8.
6. Mpairamidis E, Alexiou GA, Stefanaki K, Sfakianos G, Prodromou N. Brainstem ganglioglioma. *J Child Neurol*. Dec 2008;23(12):1481-3.
7. Adachi Y, Yagishita A. Gangliogliomas: Characteristic imaging findings and role in the temporal lobe epilepsy. *Neuroradiology*. Oct 2008;50(10):829-34.
8. Karremann M, Pietsch T, Janssen G, Kramm CM, Wolff JE. Anaplastic ganglioglioma in children. *J Neurooncol*. Apr 2009;92(2):157-63.
9. Balaji R, Ramachandran K. Imaging of desmoplastic infantile ganglioglioma: a spectroscopic viewpoint. *Childs Nerv Syst*. Jan 13 2009.
10. Castillo M, Davis PC, Takei Y, Hoffman JC Jr. Intracranial ganglioglioma: MR, CT, and clinical findings in 18 patients. *AJNR Am J Neuroradiol*. Jan-Feb 1990;11(1):109-14.
11. Matsumoto K, Tamiya T, Ono Y, Furata T, et al. Brain Ganglioglioma: Radiographics. 2002;22:1177-89.
12. Koeller K, James M. Superficial Gliomas: Radiologic –Pathologic correlation. *Radiographics*. 2001; 21: 1533-1556.
13. Silver, J.M., Rawlings, Ch.E., Rossitch, E., Zeidman, S.M., Friedman, A.H.: Ganglioglioma: A clinical study with longterm follow-up. *Surg Neurol* 1991; 35: 261-266.
14. Vuori, K., Kankaanranta, L., Hakkinen, A.M., et al.: Low-grade gliomas and focal cortical developmental malformations: differentiation with proton MR spectroscopy. *Radiology* 2004; 230: 703-708.

15. Kincaid P, El-Saden S, Park S, Goy B. Cerebral gangliogliomas: Preoperative grading using FDG-PET and 201TI-Spect. Am J Neuroradiol 1998; 19: 801-806.
16. Gelabert M, Serramito R, Arcos A, et al. Gangliogliomas intracraneales en edad pediátrica. Neurocirugía Contemporánea 2008;5(2).

**NOTA:** Toda la información que se brinda en este artículo es de carácter investigativo y con fines académicos y de actualización para estudiantes y profesionales de la salud. En ningún caso es de carácter general ni sustituye el asesoramiento de un médico. Ante cualquier duda que pueda tener sobre su estado de salud, consulte con su médico o especialista.