

## Artículos

- **Corrección quirúrgica en el síndrome postneumonectomía mediante prótesis de autoexpansión tisular de silicona tipo sur. Reporte de un caso.**
- **Introducción**
- **Presentación del caso**
- **Resolución del caso**
- **Discusión**
- **Referencias**

### **J.C. Araujo Cuaro**

jcaraucoc\_65@hotmail.com  
Adjunto de la Unidad de Cirugía de Tórax del Hospital Dr. Adolfo Pons del IVSS.

### **H.A. Leal**

Adjunto de la Unidad de Cirugía de Tórax del Hospital Dr. Adolfo Pons del IVSS.

### **N.C. Azuaje P**

Adjunto de la Unidad de Cirugía de Tórax del Hospital Dr. Adolfo Pons del IVSS.

### **E. M. García**

Adjunto de Pediatría.

### **Cirugía**

## Corrección quirúrgica en el síndrome postneumonectomía mediante prótesis de autoexpansión tisular de silicona tipo sur. Reporte de un caso.

Fecha de recepción: 18/06/2010

Fecha de aceptación: 06/08/2010

El síndrome posneumonectomía es una complicación infrecuente de la neumonectomía derecha y ocasionalmente después de neumonectomía izquierda con arco aórtico derecho, ocurre como consecuencia del desplazamiento excesivo de las estructuras mediastínicas hacia el espacio pleural vacío. Se presenta el caso de un adolescente masculino de 15 años de edad, con antecedente quirúrgico de neumonectomía derecha más colocación de implantes protésicos de silicón auto expansible tipo mamario, debido a bronquiectasia Grado III, con una evolución satisfactoria durante 1 año quien posteriormente a controles radiológico presentó deformidad de la pared del hemitórax derecho que se acompañaba de dificultad respiratoria moderada con cansancio fácil, disfagia moderada para los sólidos por lo cual fue valorado en la consulta evidenciándose en la radiografía de tórax la ocupación del hemitórax derecho con el excesivo desplazamiento de la estructuras mediastinales (tráquea, corazón, entre otros). La tomografía computarizada(TC) torácica demostró hiperinsuflación del pulmón izquierdo, con ausencia del espacio posneumonectomía y ocupación de todo el hemitórax derecho por el corazón y demás órganos mediastínicos, incluyendo la vena cava superior. Asimismo se observó los implantes protésicos de silicón vacíos, con lo cual se llegó al diagnóstico de síndrome posneumonectomía, por excesiva desviación del mediastino. se presenta la experiencia con un paciente que padece esta condición el cual se trata exitosamente con el implante de prótesis intracavitaria expansible y se hace una revisión sistemática de la literatura sobre el tema y las distintas alternativas de tratamiento

**Palabras Claves:** síndrome postneumonectomía, corrección quirúrgica, Prótesis de auto expansión tisular tipo sur.

### **Title**

Surgical correction of Postneumonectomy Syndrome using an auto expansion protesis

### **Abstract**

Postneumonectomy syndrome is a rare complication of right neumonectomy and occasionally after left neumonectomy, it happens as a consequence of the excessive displacement of the mediastinal structures toward the empty pleural space. A male adolescent 15 years old, with surgical antecedent of neumonectomy due to bronchiectasis Grade III, with a satisfactory evolution during 1 year who later on presented deformity of the right hemitórax, accompanied of moderate breathing difficulty, easy fatigability, and moderate dysphagia. Thoracic x-rays revealed occupation of the right hemitórax by mediastinal structures (trachea, heart). A (TC) thoracic tomography demonstrated hiperinsuflación of the left lung, with absence of the postneumonectomy space, and occupation of the whole right hemithorax by the heart and other mediastinic organs, including the superior caval vein. A new implant, locally manufactured, restored the original condition and produced a satisfactory evolution.

## Key Word

postneumonectomy syndrome, surgical correction, auto expansion prothesis

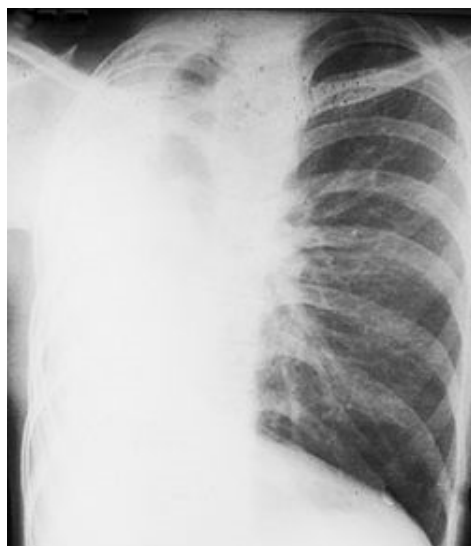
## Corrección quirúrgica en el síndrome postneumonectomía mediante prótesis de autoexpansión tisular de silicona tipo sur. Reporte de un caso.

### Introducción

El síndrome posneumonectomía es una complicación rara que se presenta en pacientes sometidos a neumonectomía derecha y ocasionalmente después de neumonectomía izquierda con arco aórtico derecho. Se caracteriza por la obstrucción de la vía aérea debida a la desviación extrema y rotación del mediastino acompañado de herniación y sobre distensión del pulmón residual. Por lo que el paciente puede presentar síntomas y complicaciones tales como disnea progresiva, estridor, la afectación vascular, alteraciones para la deglución e infecciones recurrentes del tracto respiratorio. Otras de sus características son el desplazamiento de las estructuras del mediastino hacia el hemitórax evacuado y la rotación de tales estructuras. El tercio distal de la tráquea y el bronquio principal izquierdo, sufren torsión y compresión debido a la rotación que ejerce la arteria pulmonar izquierda por delante y la aorta y las vértebras torácicas por detrás y ocasionan un aplastamiento del bronquio principal izquierdo en sentido anteroposterior y en consecuencia, cambios importantes en el funcionamiento respiratorio <sup>(1)</sup>. La ocurrencia del síndrome es impredecible, se presenta más frecuentemente en niños pero se puede ver en adultos con una latencia desde la neumonectomía muy variable. Jansen y col <sup>(2)</sup>, en una revisión hecha entre 1970 y 1988, reportaron un solo caso de 640 neumonectomías. Los pacientes pueden presentar solamente compresión mecánica de la vía aérea o complicarse adicionalmente con malacia de los cartílagos. El grado de desplazamiento y torsión de las estructuras del mediastino, es atribuido a la elasticidad de esta zona, típica de pacientes jóvenes y no han sido reportados en pacientes de edades avanzadas. El estridor y otros síntomas se explican por la turbulencia del flujo de aire, por el paso a través de la tortuosidad de la tráquea y compresión del bronquio principal izquierdo <sup>(1)</sup>. Una vez estén presentes los síntomas y se sospeche el diagnóstico deben efectuarse estudios confirmatorios e instituirse manejo específico para proteger el pulmón remanente. En este trabajo se presenta la experiencia con un paciente que padece esta condición el cual se trata exitosamente con el implante de prótesis intracavitaria expansible y se hace una revisión sistemática de la literatura sobre el tema y las distintas alternativas de tratamiento <sup>(3)</sup>. En vista de la morbilidad de este síndrome, se han sugerido y aplicado varias técnicas quirúrgicas cuyos resultados no han sido plenamente satisfactorios, incluso con algunas recidivas. La colocación de materiales protésicos (silastic, dispositivo auto expansible), han mostrado excelentes resultados, y se perfila como el tratamiento de elección para este tipo de patología.

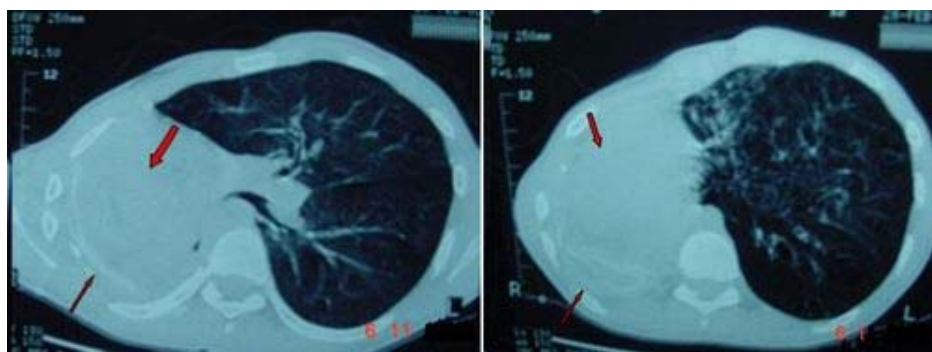
### Presentación del caso

Adolescente masculino de 15 años de edad, quien refiere antecedente quirúrgico de neumonectomía derecha debido a Bronquiectasia Grado III, producto de cuadros neumónicos a repetición al cual se le colocó hace 1 año y 6 meses implantes mamarios auto expansibles de silicón en número de dos sin complicación postoperatoria, y con una evolución satisfactoria. Quien posteriormente consulta con controles radiológico en donde se evidencia desviación a la derecha de las estructuras cardiomediastinales y con deformidad de la pared del hemitórax derecho, que se acompañaba de dificultad respiratoria moderada con cansancio fácil, disfagia moderada para los sólidos, por lo cual fue valorado en la consulta de cirugía de tórax del Hospital General del Sur Dr. Pedro Iturbe para su valoración, en donde previa discusión se programó la conducta diagnóstica y terapéutica a llevar a cabo para su resolución. Los exámenes de laboratorio se encontraron dentro de límites normales. La radiografía de tórax (PA), donde se aprecia la ocupación del hemitórax derecho con el excesivo desplazamiento de la estructuras mediastinales (tráquea, corazón, entre otros) (**Figura 1**).

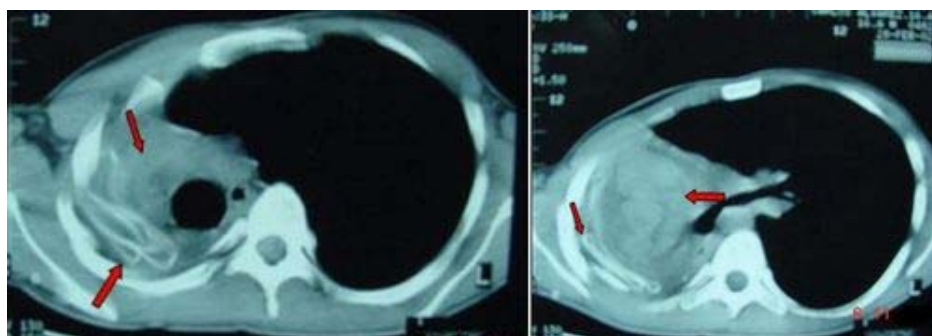


**Fig. 1.** Radiografía de tórax preoperatoria del paciente. Se aprecia la extrema desviación del corazón y la tráquea, la ocupación total del hemitórax derecho, así como la hiperinsuflación del pulmón izquierdo.

La tomografía computarizada de tórax (TC) demostró una hiperinsuflación del pulmón izquierdo, con ausencia del espacio pleural derecho producto de la neumonectomía anterior y con ocupación de todo el hemitórax derecho por el corazón y demás órganos mediastínicos, incluyendo la vena cava superior (**Figuras 2a y 2b**).



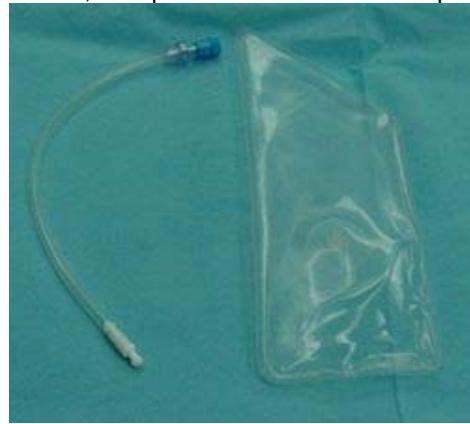**Fig. 2a.** Tomografía computarizada (TC) torácica preoperatoria: Ventana Pulmonar: se aprecia desplazamiento de la silueta cardíaca hacia la derecha, con tracción extrema de todos los órganos mediastínicos. Asimismo prótesis anterior vacías y pulmón izquierdo hiperinsuflado y con imágenes de bronquiectasia.



**Fig. 2b.** Tomografía computarizada (TC) torácica preoperatoria: Ventana Mediastínica: se aprecia desplazamiento de tráquea esófago y corazón, así mismo se visualiza prótesis intratorácica colapsada y herniación mediastinal.

Asimismo se observaron los implantes protésicos de silicón vacíos, con lo cual se llegó a la corroboración del diagnóstico de síndrome posneumonectomía. Aunado a esta situación se planificó la intervención quirúrgica para recolocar el mediastino. Así mismo se diseñó una nueva prótesis de silicón auto expandible (**Figura 3**), pero que tuviese un aproximado en cuanto a su confección a las dimensiones y forma de un pulmón verdadero, con una capacidad de volumen entre 800 a 1000 ml de líquido (solución fisiológica), la cual se denominó tipo Sur en reconocimiento al Hospital General del Sur Dr. Pedro Iturbe de Maracaibo - Venezuela.

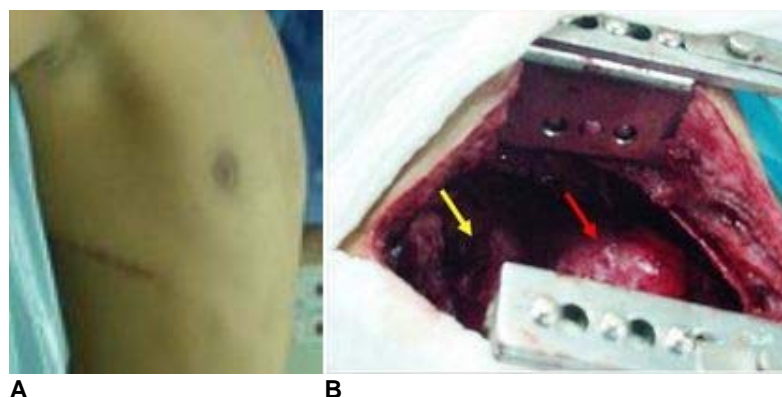
**Confección de la prótesis tipo Sur.** Las prótesis están compuestas por una envoltura de elastómero de silicona y un contenido que puede ser de diversos tipos. Las utilizadas con mayor frecuencia contienen gel de silicona o suero fisiológico, con una superficie en la envoltura protésica que puede ser lisa o presentar algún tipo de rugosidad (texturadas) <sup>(2,9)</sup>. En la confección de la prótesis tipo “sur” por eurosilicone se usó un elastómero para la fabricación del envoltorio. En cuanto al envoltorio se utilizan dos tipos de Silicona de diferente viscosidad, para el grupo de capas interna y externa (aproximadamente tres cada una) se utiliza silicona de menor viscosidad y la capa central (aproximadamente tres capas) se utiliza silicona de alta viscosidad y baja permeabilidad, denominada “Barrera de baja permeabilidad con tecnología NUSIL®”. Se fabricó un molde según las especificaciones suplidas por el Dr. Juan Carlos Araujo C, Cirujano de Tórax, se redondearon los bordes para evitar rechazo y mejorar la comodidad. Se utilizó una válvula de seguridad unidireccional para el llenado exclusivo con solución fisiológica y se incluyó la cánula para el llenado (similar a los implantes rellenables). Se identificó el nuevo producto con número de serial, se empacó y se envió para el proceso de esterilización en Oxido de Etileno. En cuanto a las características físicas del implante se conocen: (a) la superficie es lisa y con un espesor del envoltorio mínimo de 650 micrones, (b) la elongación potencial del envoltorio tiene una mínima de 500%, y (c) las dimensiones estimadas con un rango de tolerancia de  $\pm 4$  mm eran: Largo mayor 220 mm, largo menor 160 mm ancho 90 mm, el espesor estimado calculado para 800 a 1000 ml, era de aproximadamente 20 mm.



**Fig. 3.** Prótesis de auto expansión tisular tipo Sur, con su sistema de llenado con capacidad para 800 a 1000 cc de solución salina.

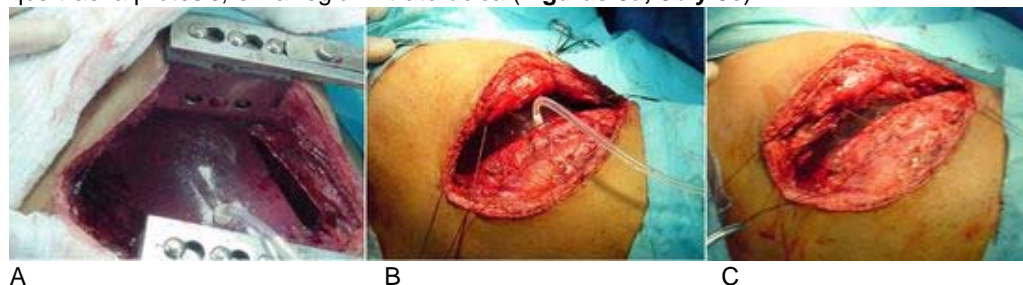
### Resolucion del caso

Se realizó una toracotomía posterolateral derecha por la misma cicatriz dejada por la cirugía anterior (**Figura 4a**), y se encontraron zonas de adherencias y fibrosis, pero sin colección líquida alguna, las cuales se liberaron y se expuso el corazón y la tráquea, extrayéndose la prótesis colocada en la primera cirugía la cual había perdido su contenido de solución fisiológica (**Figura 4b**), con esto se produjo la inmediata corrección de las estructuras mediastinales, por lo que se colocó la nueva prótesis de auto expansión tisular Sur, la cual se llenó con 800 ml de solución fisiológica.



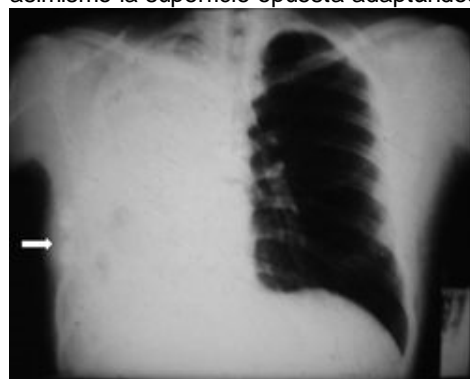
**Fig. 4.** A: Cicatriz de la cirugía anterior. B: Incisión Posterolateral derecha: se aprecia desplazamiento del corazón (flecha roja) y la tráquea (flecha amarilla).

La elección de este volúmen fue arbitraria, al existir escasa bibliografía previa, guiándonos por el volumen de la cavidad, La prótesis no se llenó al total de su capacidad, para evitar la tensión excesiva y permitir su adaptación a los órganos mediastínicos. La zona de apoyo de las prótesis fue colocada contra la pared torácica, se dejó el dispositivo de inyección/extracción que trae la prótesis, en la región intratorácica (**Figuras 5a, 5b y 5c**).



**Fig. 5.** A: Inserción de la prótesis auto expansible en la cavidad torácica y se inicia su llenado con solución fisiológica 800 ml. B: Colocación de puntos intercostales con Vicryl 1 y llenado de prótesis hasta ajustar el contenido al continente torácico. C: Síntesis de la pared torácica una vez llenada y colocada adecuadamente la prótesis auto expansible.

**Evolución:** El paciente fue extubado a las 6 h. Permaneció 48 h en la unidad de cuidados intensivos, sin precisar soporte ventilatorio ni cardiológico. La evolución fue satisfactoria, con reanudación de la ingesta oral y progresiva recuperación de la actividad física. Las técnicas de imagen confirmaron la correcta reposición de los órganos mediastínicos. La radiografía de tórax (**Figura 6**), realizada en el postoperatorio inmediato mostraba la reposición completa del mediastino. La prótesis era claramente visible, con la superficie de apoyo, más rígida, sobre la pared costal en donde se evidencia la válvula de insuflación de dicha prótesis (flecha) y asimismo la superficie opuesta adaptándose sobre el mediastino, y con la tráquea.



## Discusión

El término de síndrome postneumonectomía fue utilizado por vez primera por Wasserman et al <sup>(4)</sup>, para describir el cuadro clínico de un varón de 23 años con disnea y estridor inspiratorio un año después de una neumonectomía. La mayoría de los casos publicados, y especialmente los primeros se asocian a una neumonectomía derecha. Cuando se trata de una neumonectomía izquierda está presente un arco aórtico derecho. Más recientemente se han publicado casos

secundarios a neumonectomía izquierda, con disposición aórtica normal<sup>(3,4,5)</sup>. El síndrome postneumonectomía es una complicación inusual de la neumonectomía, consecuencia del desplazamiento excesivo de las estructuras mediastínicas hacia el espacio pleural vacío<sup>(3)</sup>. El signo clínico omnipresente es la disnea, asociada en muchos casos a estridor y achacada por los autores a la compresión extrínseca del bronquio contra la columna vertebral o la aorta<sup>(4)</sup>. Hay un caso descrito con asfixia y atragantamiento producido por la ingestión de sólidos, proponiéndose en este caso la compresión de la tráquea, al pasar el alimento, como motivo causante. Ninguna descripción refiere claramente problemas directos derivados de la tracción de los grandes vasos, aunque excepcionalmente se ha descrito en lactantes<sup>(6)</sup>. Nuestro paciente presentó deformidad de la pared costal del hemitórax derecho, disnea moderada, disfagia moderada más probablemente por incoordinación en la deglución, debida al excesivo desplazamiento, que por compresión y sobre todo, cansancio fácil. El diagnóstico debe realizarse por exclusión, cuando se asocia desplazamiento mediastínico, disnea y/o colapso vascular y se descartan enfermedades como un embolismo pulmonar, la exacerbación de una EPOC, infecciones del tracto respiratorio, recurrencias del cáncer o un fracaso cardíaco de otro origen. Las dificultades respiratorias pueden oscilar entre una mínima presencia de estridor y la insuficiencia respiratoria grave por la implicación del mediastino desviado, pues en estos casos la compresión bronquial puede no existir. Las técnicas de imagen ayudan a establecer un diagnóstico, pues siempre evidencian una hiperinsuflación del pulmón, junto con una marcada desviación del mediastino, llegando el corazón y la aorta a contactar con la pared costal, y el bronquio, traccionado y comprimido, contra la columna vertebral. El tratamiento actual ofrece dos posibilidades: a) intervención abierta con recolocación del mediastino y su mantenimiento con una prótesis intratorácica, y b) colocación endobronquial de una prótesis autoexpandible. La primera modalidad recupera la fisiología del paciente y es la más adecuada cuando existe afectación de la pared torácica junto con sintomatología cardiovascular, esofágica y no sólo una malacia traqueobronquial<sup>(5,6,7)</sup>. Ésta fue la circunstancia de nuestro paciente y no dudamos en la elección de este tratamiento. Respecto al acto quirúrgico, es importante liberar cualquier tipo de fibrosis que impida la correcta recolocación del mediastino, evitando al tiempo que las prótesis ejerzan una presión excesiva contra los órganos mediastínicos. Si ha transcurrido poco tiempo, estas adherencias pueden no haberse formado, pero en nuestro caso debido al tiempo de la neumonectomía, más de un año, estaban presentes por lo que hubo que retirarlas. En cuanto a las prótesis intratorácicas se han descrito buenos resultados con prótesis mamarias de silastic<sup>(6,7,8)</sup>. Recientemente, también se han implantado expansores tisulares, de los utilizados en cirugía plástica. La ventaja de estos últimos está en la posibilidad de añadir o extraer líquido después de la cirugía (a través del puerto subcutáneo) y en la ausencia de silicona. El inconveniente está en el riesgo de presentar fugas y no tener garantizada una durabilidad predeterminada. La cantidad de solución salina a introducir en la prótesis para conseguir la reposición óptima del mediastino se desconoce, aunque la mayoría de los autores utiliza, para la población adulta, volúmenes entre 750 y 1.300 ml, con buenos resultados<sup>(6,7)</sup>. La prótesis de auto expansión tisular utilizadas por nosotros contenían algo menos de los 1000 ml teóricos de capacidad, sin que fuera preciso extraer líquido en el postoperatorio. En el momento actual parece desaconsejado utilizar prótesis mamarias (de volumen fijo) de silicona, aunque están apareciendo algunas de este tipo, sin silicona, que podrían ser útiles, sin tener los inconvenientes de las pérdidas o la durabilidad. Baldini y Cesaro<sup>(1)</sup>, reportaron un caso de una paciente femenina de 32 años de edad, quien inició su enfermedad a finales de mayo de 1995, con diagnóstico de neumonía de lóbulo superior derecho. A pesar de su tratamiento, la evolución fue tórpida, con hallazgo radiológico de atelectasia del lóbulo superior derecho. Se le practicó una fibrobroncoscopia en la que se observó la presencia de lesión de aspecto tumoral con obstrucción total del bronquio lobar superior derecho, con extensión al bronquio intermedio. Por lo que se le practicó neumonectomía derecha, con reporte de anatomía patológica de tumor carcinoide típico. Un año después de la cirugía, la paciente comienza a presentar síntomas de disnea progresiva, estridor y cuadros infemiosos respiratorios, que remitían con antibióticos. En la radiografía de tórax pósterioanterior, realizada se evidencia un gran desplazamiento del corazón, grandes vasos, tráquea y bronquio principal izquierdo, hacia el hemitórax derecho. Este desplazamiento y rotación en el mediastino, ocasiona un severo aplastamiento anteroposterior del bronquio principal izquierdo, entre la arteria pulmonar izquierda y la aorta y la columna vertebral, provoca una retención de aire con la consecuente sobredistensión del pulmón izquierdo y su salida al hemitórax derecho. Como se puede observar los síntomas comienzan a aparecer después del año de haberse practicado la cirugía, tal como ocurrió en nuestro caso. Aunado a esta situación nuestro paciente no presentaba malacia a pesar de ser una neumonectomía derecha, esto puede estar relacionado con el poco tiempo transcurrido, y que según Grillo et al<sup>(9)</sup>, sólo

aparecería en las neumonectomía derechas con compresión del bronquio entre la aorta y la arteria pulmonar. No sucedería cuando el bronquio queda situado entre la columna vertebral y la arteria pulmonar. Granero y col <sup>(10)</sup>, Presentaron dos casos de pacientes a los que se les implantó una prótesis auto expandible de Silicona rellena de suero fisiológico tras la realización de neumonectomía derecha para evitar la hiperexpansión del pulmón contralateral y migración de las estructuras mediastínicas. La prótesis se rellena periódicamente manteniendo columna vertebral, diafragma y mediastino en su posición anatómica mientras los niños están creciendo. Las prótesis autoexpandibles de silicona son una buena opción para evitar el Síndrome de Postneumonectomía en niños. Por ultimo Casanova y col <sup>(11)</sup>, presentaron el caso de un varón de 72 años que, tras ser sometido a una neumonectomía izquierda por una neoplasia de pulmón, desarrolló un cuadro de disfagia y fatigabilidad progresiva, junto con un signo de hipotensión arterial por bajo gasto cardíaco, entre otros, y tras comprobar el excesivo desplazamiento del mediastino, se diagnosticó de síndrome postneumonectomía. Se intervino quirúrgicamente, introduciéndose dos prótesis de expansión tisular de 1.000 ml y 400 ml, para mantener la recolocación del mediastino, corrigiéndose el cuadro de forma inmediata.

**Conclusiones:** El síndrome postneumonectomía tras la neumonectomía bien sea derecha o izquierda es una complicación inusual, pero su frecuencia puede ser más elevada de lo comunicado, especialmente cuando se trata de una neumonectomía izquierda ya que el cuadro puede quedar enmascarado como un shock cardiogénico y conducir a la muerte del paciente, sin llegar a realizarse un diagnóstico etiológico. Sin embargo su diagnóstico temprano permite planificar la corrección quirúrgica la cual es sencilla y determina la desaparición de los síntomas y que con las prótesis de expansión tisular puede realizarse de forma segura y eficaz.

## Referencias

1. Baldini, G y Cesaro, E Síndrome postneumonectomía derecha. Presentación de un caso. Gaceta Médica Caracas (1998). Vol.106 No.4 p: 549-551
2. Jansen JP, Brutel de la Rivière A, Carpentier, MP, Westermann CJ, Bergtejn PG y Duurkens VA. Postneumonectomy syndrome in adulthood. Surgical correction using an expandable prosthesis. J Thorac Cardiovasc Surg (1992). Vol.101. p.1167-70.
3. Rodefeld MD, Wile FD, White RI, Pitlick PT y Black MD Pulmonary vascular compromise in a child with postneumonectomy syndrome. J Thorac Cardiovasc Surg. (2000). Vol. 119. p.851-3.
4. Wasserman K, Jamplis RW, Lash H, Brown HV, Clearly MG y Lafair J. Postneumonectomy syndrome. Surgical correction using silastic implants. Chest. (1997).Vol.75. p. 78-81.
5. Shamji FM, Deslauriers, J, Daniel TM, Matzinger FR, Mehran RJ y Todd TR. Postneumonectomy syndrome with an ipsilateral aortic arch after left pneumonectomy. Ann Thorac Surg. (1996). Vol. 62. p.1627-31.
6. Kelly RF, Hunter DW y Maddau MA. Postneumonectomy syndrome after left pneumonectomy. Ann Thorac Surg. (2001). Vol. 71. P. 701-3.
7. Casanova J, Mariñán M, Rumbero JC. Corrección quirúrgica de un síndrome postneumonectomía con compromiso vascular Arch Bronconeumol (2002). Vol. 38: 51 – 54.
8. LeVier, R. Harrison, M. Cook, R y Lane, T. What is silicone? Plast Reconstr Surg. (1993). Vol. 92. p. 163-167.
9. Grillo HC, Shepard JA, Mathisen DJ y Kanarec DJ. Syndrome postneumonectomy: diagnosis, management and results. Ann Thorac Surg. (1992). Vol. 54. P. 638-650.
10. Granero, A. Moya, M. García, C y De Agustín, J. (2006) Tratamiento del síndrome postneumonectomía mediante prótesis autoexpandibles de silicona Congreso de Cirugía Pediátrica Española.
- 11 Casanova, J. Mariñán, M y Rumbero JC Corrección quirúrgica de un síndrome postneumonectomía con compromiso vascular Servicio de Cirugía Torácica. Hospital de Cruces. Baracaldo. Vizcaya. Archivos de Bronconeumología. (2002 enero). Vol.38. No 1.

p.51-54.

**NOTA:** Toda la información que se brinda en este artículo es de carácter investigativo y con fines académicos y de actualización para estudiantes y profesionales de la salud. En ningún caso es de carácter general ni sustituye el asesoramiento de un médico. Ante cualquier duda que pueda tener sobre su estado de salud, consulte con su médico o especialista.