

Artículos

- [Hernia diafragmática gigante retroesternal o paraesternal de Morgagni presentación inusual en un adulto](#)
- [Introducción](#)
- [Caso Clínico](#)
- [Tratamiento](#)
- [Discusión](#)
- [Referencias](#)

Araujo Cuauro J.C.

icaraujoc_65@hotmail.com
Servicio de Cirugía de Tórax del Hospital
Dr. Adolfo Pons IVSS Maracaibo

N Azuaje

Servicio de Cirugía de Tórax del Hospital
Dr. Adolfo Pons IVSS Maracaibo

Henry Leal

Servicio de Cirugía de Tórax del Hospital
Dr. Adolfo Pons IVSS Maracaibo

Fausto Carrizo

Servicio de Cirugía de Tórax del Hospital
Dr. Adolfo Pons IVSS Maracaibo

E.M. García

Servicio de Cirugía de Tórax del Hospital
Dr. Adolfo Pons IVSS Maracaibo

Cirugía

Hernia diafragmática gigante retroesternal o paraesternal de Morgagni presentación inusual en un adulto

Fecha de recepción: 10/12/2010

Fecha de aceptación: 17/03/2011

La hernia retroesternal o paraesternal de Morgagni, es un defecto congénito raro, que constituye entre un 2% y un 5% de todas las hernias diafragmáticas. En las personas adultas representa un 2-5% de las hernias diafragmáticas, no suele dar síntomas por lo que normalmente su diagnóstico es incidental. Presentamos un caso de hernia retroesternal o paraesternal de Morgagni en un paciente de 41 años que consultó por presentar cuadro digestivo inespecífico, asimismo sintomatología respiratoria caracterizada por tos con expectoración, disnea a pequeños esfuerzos (polipnea) y dolor abdominal. Disminución del murmullo vesicular, frémito vocal, timpanismo y ruidos hidroaéreos comprobables en su tercio inferomedial del hemitórax derecho. Se realizaron estudios imagenológicos del tórax tanto radiológicos como tomográficos, en donde se evidenció ocupación masiva de la mitad inferior del hemitórax derecho con la presencia de grasa (mesentérica) o tejidos blandos (asas intestinales) con niveles hidroaéreos y desplazamiento superior y lateral del corazón, sugerente de hernia diafragmática derecha. Fue intervenido quirúrgicamente mediante abordaje torácico por toracotomía posterolateral derecha, en donde se pudo apreciar contenido abdominal caracterizado por grasa mesentérica con las asas intestinales delgada, gruesas y epiplón mayor dentro de la cavidad torácica. Orificio herniario de 10 x 8 cm, de localización paraesternal derecha, no se aprecia saco herniario, ni adherencias alrededor del anillo herniario por lo cual se realiza con facilidad la reducción del contenido herniario a la cavidad abdominal. Procediéndose a la reparación del defecto diafragmático con material protésico simple e irreabsorbible; malla protésica de polipropileno previa confección de un lecho con el Omento Mayor.

Palabras Claves: Hernia diafragmática, hernia de Morgagni

Title

Giant Morgagni's diaphragmatic hernia: unusual presentation in an adult

Abstract

Morgagni's hernia is a rare congenital defect, its incidence being between 2% and 5% of all diaphragmatic hernias. It does not usually show symptoms so the diagnosis is usually incidental. We present a case of a patient 41 years old, who consulted for nonspecific digestive symptoms, also respiratory symptoms: cough with expectoration, dyspnea to small efforts (tachypnea) and abdominal pain. Decreased breath sounds, vocal thrill, bloating and bowel sounds verifiable in inferomedial third of the right hemithorax. Imaging thoracic studies showed occupation of the lower half of the right hemithorax with the presence of fat (mesenteric) or soft tissue (bowel) with fluid levels and superior and lateral displacement of the heart suggestive of right diaphragmatic hernia. The patient underwent surgery by a thoracic approach through a right posterolateral thoracotomy, the hernia was repaired, abdominal content returned to its proper place and the diaphragmatic defect was repaired with prosthetic material.

Key Word

Diaphragmatic hernia, Morgagni hernia

Hernia diafragmática gigante retroesternal o paraesternal de Morgagni presentación inusual en un adulto

Introducción

La presencia de una zona débil en un área del diafragma, hernia diafragmática (HD), puede permitir que el contenido abdominal experimente herniación hacia el tórax. Estas pueden ubicarse en el hiato esofágico; hernia hiatal, cerca de este, hernia paraesofágica, a nivel posterolateral hernia de Bochdalek o a nivel paraesternal hernia paraesternal, retrocondroesternal, retrocostoxifoidea, retroesternal, subcostal, subesternal o subcostoesternal⁽¹⁾. Su etiología puede ser adquirida o congénita. Hasta un 7% de los pacientes que sufren un trauma toracoabdominal cerrado presentan desgarramiento diafragmático postraumático, de preferencia en el lado izquierdo^(2,3). En las hernias de presentación tardía (edad adulta o senil) un aumento de la presión intraabdominal y la depresión torácica constituirían factores de cierta importancia en la formación de la hernia. De este modo, en pacientes obesos o con desviación cifoescoliótica episodios repetidos que aumentan la presión abdominal, como vomitar o toser, podrían actuar sobre regiones de menor resistencia del diafragma.

El origen congénito se demuestra en los casos en que los síntomas se manifiestan en el periodo neonatal, la prevalencia de la hernia diafragmática congénita (HDC) es de 0,3-0,5/1.000 nacimientos y una mayor localización en el lado izquierdo (hernia de Bochdalek), con un predominio 2:1 en la mujer^(4,5). En la práctica HDC es una anomalía grave, no muy bien entendida y de tratamiento no siempre efectivo que presenta una alta mortalidad como resultado de la hipoplasia pulmonar subyacente^(6,7,8). La mayoría de estas hernias se encuentran y se reparan en niños, pero un 5% de estas se diagnostican casualmente en los adultos al realizarles un reconocimiento por otros motivos^(9,10). Las hernias diafragmáticas no traumáticas son la hernia de Morgagni que es un defecto del diafragma retroesternal, que permite el paso de vísceras abdominales hacia el tórax.

Caso Clínico

Presentamos el caso de un paciente de sexo masculino de 41 años de edad, con antecedentes de trastorno dispéptico y cuadro de bronquitis asmática previamente tratados. Niega otros antecedentes patológicos o traumáticos, quien consulta por presentar desde hace cuatro meses cuadro digestivo inespecífico, caracterizado por: vómitos, dolor abdominal en epigastrio sin irradiación, presentando tránsito intestinal conservado, no constatándose distensión abdominal, asimismo síntomas respiratorios (tos, disnea) los cuales fueron interpretados y tratados erróneamente como un cuadro de neumonía. Continúa con evolución tórpida, presentando periodos de agudización del cuadro respiratorio, manifestado por tos con expectoración, disnea y dolor abdominal. Por lo que acude a nuestra consulta en el Servicio de Cirugía de Tórax del Hospital Dr. Adolfo Pons del Instituto Venezolano de los Seguros Sociales (IVSS) en Maracaibo, Estado Zulia. Al examen físico se encuentra en buenas condiciones generales, y hemodinámicamente estable. En la esfera cardiopulmonar: a la inspección se aprecia un defecto en la pared torácica derecha (asimetría del tórax) (**Figura. 1**) asimismo polipnea, 20 respiraciones por minuto, disminución de la expansibilidad respiratoria en hemitórax derecho, a la palpación; expansibilidad de hemitórax derecho disminuida, con el frémito vocal disminuido en base pulmonar derecha, a la percusión; hipersonoridad o timpanismo comprobable en tercio inferomedial de hemitórax derecho y a la auscultación; murmullo vesicular globalmente disminuido con crépitos en base pulmonar derecha. Asimismo se auscultan ruidos hidroaéreos hasta tercio medio de hemitórax derecho. En las imágenes radiológicas (radiografía posteroanterior de tórax) y tomográficas, se evidencia masiva ocupación de la mitad inferior del hemitórax derecho con la presencia de grasa (mesentérica) o

tejidos blandos (asas intestinales) sobre la superficie superior del diafragma con niveles hidroaereos y desplazamiento superior y lateral del corazón sugerente de hernia diafragmática derecha (**Figuras. 2 y 3**). Se programa para cirugía con previa valoración neumológica, espirometría que reporta sospecha de patología restrictiva severa. Resto de exámenes de laboratorio preoperatorio sin alteraciones.

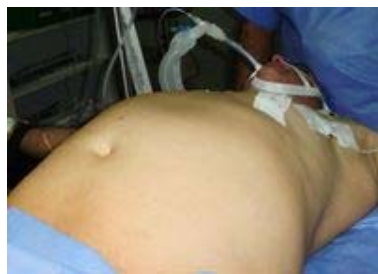

Figura 1. Paciente en posición decúbito dorsal en donde se aprecia defecto en la pared torácica derecha (asimetría del tórax).

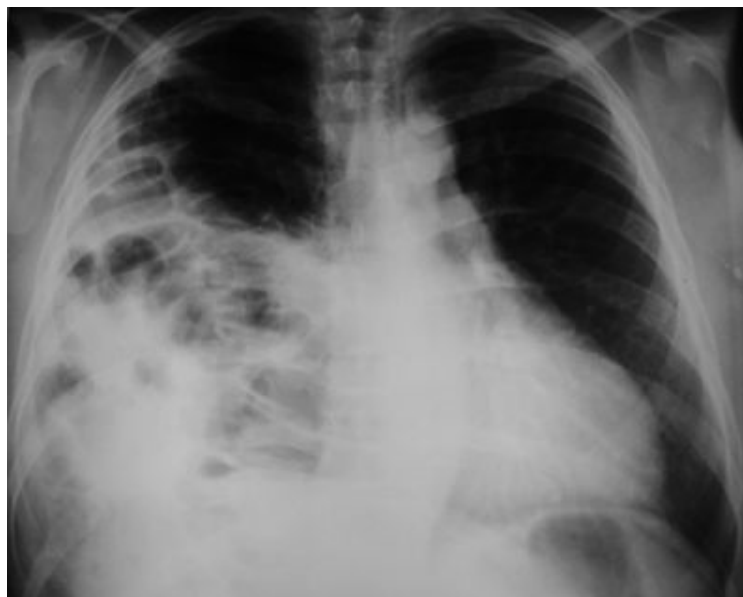

Figura 2. Radiografía posteroanterior de tórax (PA): se evidencia ocupación del campo pulmonar derecho por masa paracardial y mediastínica anteroinferior de opacidad heterogénea, mal definida con niveles hidroaereos, desplazamiento superior y lateral del corazón sugerente de corresponder a asas intestinales con contenido en su interior.

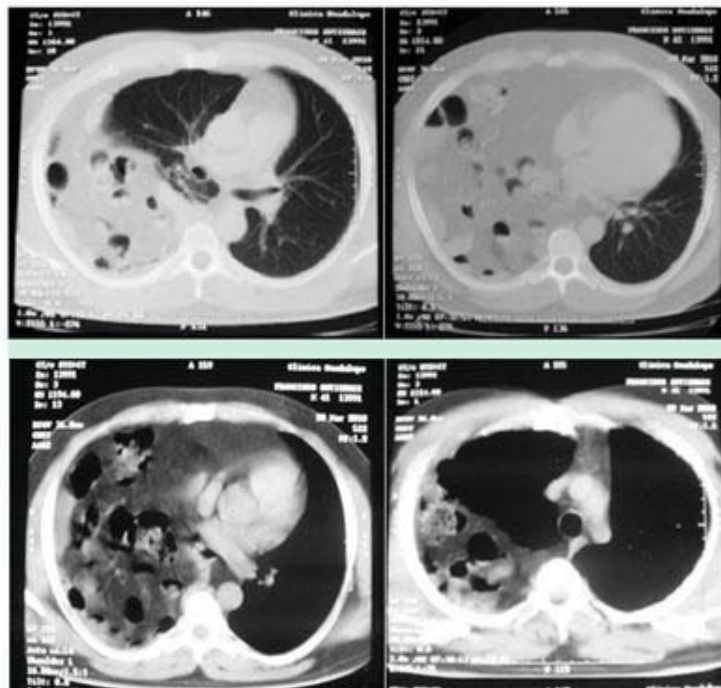


Figura 3. Tomografía computada: masiva ocupación de la mitad inferior del hemitórax derecho con la presencia de grasa (mesentérica) o tejidos blandos (asas intestinales) sobre la superficie superior del diafragma, localización osteolateral, paracardial y mediastínica anteroinferior con desplazamiento de las estructuras cardiomediastinales, discontinuidad diafragmática adyacente a la masa y densidad continua sobre y debajo el diafragma a través del defecto. El cual evidencia herniación anterior del diafragma a la derecha con diagnóstico de Hernia diafragmática de Morgagni-Larrey.

Tratamiento

Debido a la escasa prevalencia de esta patología, no existen estudios concluyentes ni protocolo al respecto del tratamiento de la misma. Consideramos de elección el tratamiento quirúrgico, incluso en pacientes asintomáticos, dadas las posibles complicaciones que pueden presentarse. La actitud terapéutica dependerá de las características de cada paciente, de la existencia o no de clínica acompañante, del tamaño y localización de la hernia. Persiste cierto grado de controversia en algunos aspectos del tratamiento quirúrgico de la hernia diafragmática paraesternal derecha (de Morgagni) como son la vía de acceso (torácica o abdominal), la reducción o no del saco herniario y el uso o no de mallas.

El paciente fue intervenido quirúrgicamente, mediante abordaje torácico por toracotomía posterolateral derecha, en donde se pudo apreciar contenido abdominal caracterizado por grasa mesentérica con las asas intestinales delgada (yeyuno íleon), acompañada del ciego, apéndice cecal, válvula ileocecal y epiplón mayor dentro de la cavidad torácica (**Figura 4**).

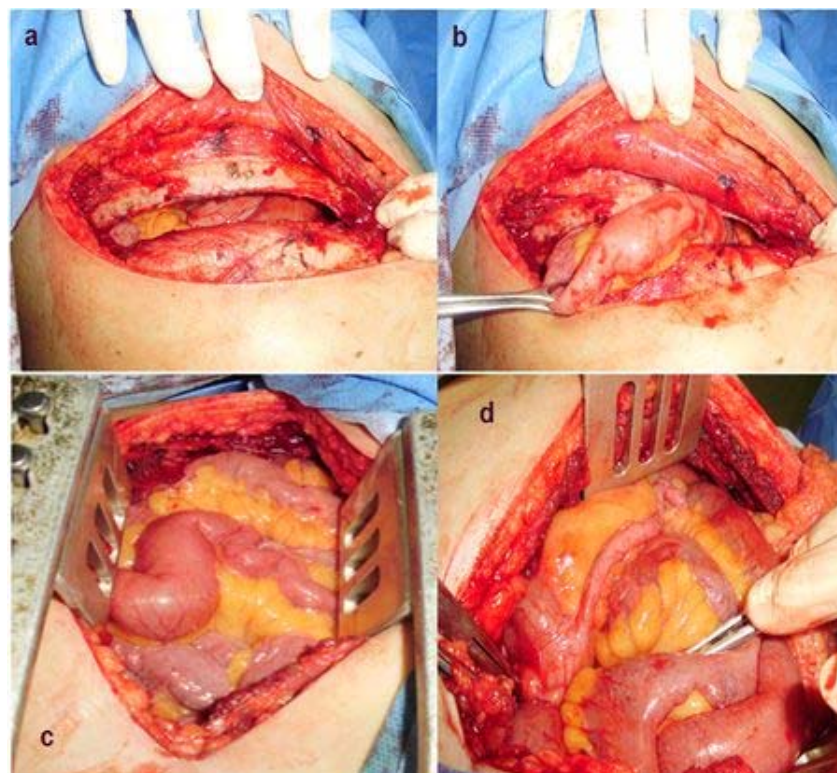


Figura 4: **a** abordaje torácico por toracotomía posterolateral derecha entrada a la cavidad a nivel del 6^{to} espacio intercostal. **b.** se evidencia ocupación del campo pulmonar por asas intestinales delgadas. **c.** ciego, válvula ileocecal y colon ascendente. **d.** apéndice cecal.

Se aprecia orificio herniario de 10 x 8 cm, de localización paraesternal derecha, con ausencia de fusión de las inserciones musculares esternó-costales diafragmáticas. No se aprecia saco herniario, ni adherencias alrededor del anillo herniario por lo cual se realiza con facilidad la reducción del contenido herniario a la cavidad abdominal. Procediéndose a la reparación del defecto diafragmático con material protésico simple e irreabsorbible; malla protésica de polipropileno (Marlex[®]) previa confección de un lecho con el Omento Mayor (**Figuras 5 y 6**).

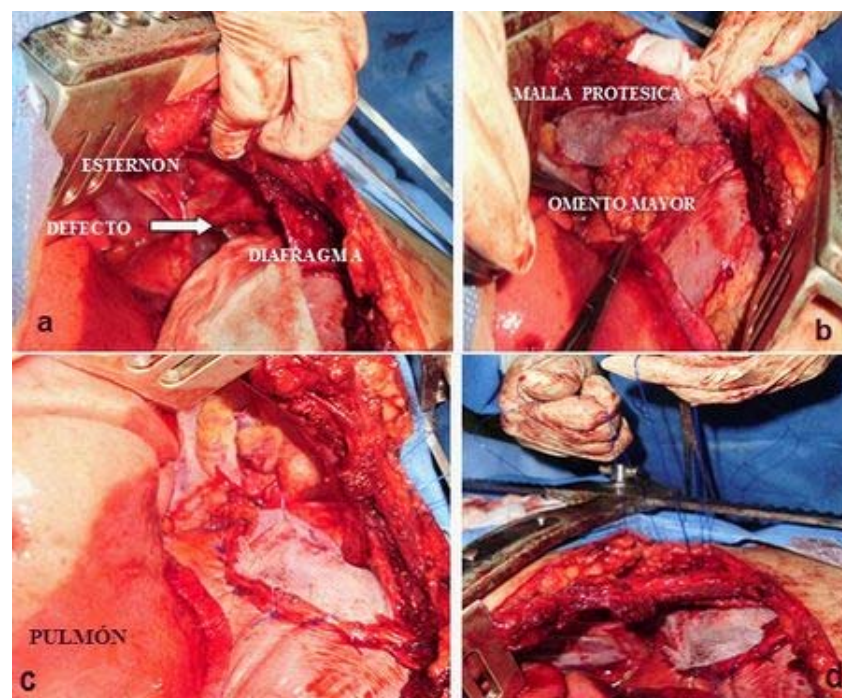


Figura 5: **a.** Defecto diafragmático paraesternal derecho por ausencia de las inserciones esterno-costales, con reducción del contenido herniario a la cavidad abdominal en donde no se pudo apreciar ni saco herniario, ni adherencia. **b.** Se promedia el tamaño de la malla de polipropileno para cerrar el defecto diafragmático, previa confección de un lecho omental (Omento Mayor) **c y d.** Anclaje de la malla con puntos de prolene 1 alrededor del defecto diafragmático.

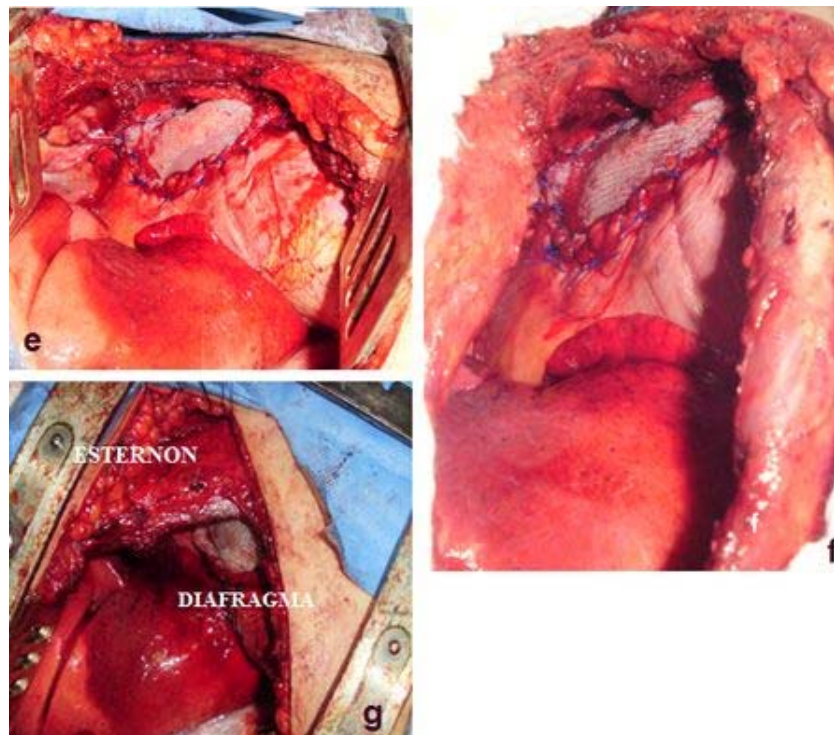


Figura 6 **e.** Primera línea de puntos de sutura separados para fijar la malla al defecto diafragmático. **f.** Reforzamiento de la malla al defecto diafragmático con puntos continuos en corona. **g.** Cierre total de defecto con la malla protésica.

La evolución postquirúrgica fué satisfactoria. Cardiopulmonar: a la inspección buena expansibilidad respiratoria en ambos campos pulmonares, y a la auscultación murmullo vesicular audible sin agregados. Drenaje torácico con escasa secreción serohemática y oscilación < 2cms, se retira sonda pleural al 6^{mo} día y se decide alta. Radiografías postoperatoria del tórax con expansión completa del parénquima pulmonar (**Figura 7**)

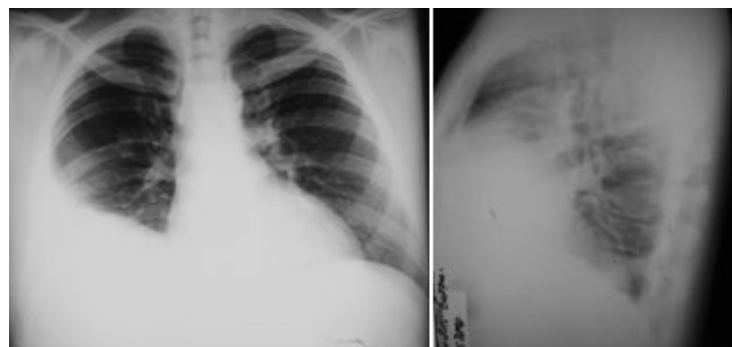

Figura 7. Radiografía posteroanterior (PA) y lateral de tórax postoperatoria

Discusión

Los objetivos del tratamiento incluyen: diferenciar entre casos asintomáticos y sintomáticos (verificar antecedentes de trauma), reducir el contenido abdominal y reparar el defecto diafragmático. La reparación transtorácica es la de elección para hernias derechas, sin embargo existe controversia sobre el manejo de las hernias izquierdas; algunos autores⁽⁸⁾, apoyan el abordaje abdominal, ya que tiene mayores ventajas para el reconocimiento de malrotaciones y su tratamiento. Más recientemente se han utilizado con buenos resultados técnicas por toracoscopia y laparoscopia para la resolución del padecimiento, sin embargo, todos los autores coinciden en que este tipo de manejo representa mayor tiempo quirúrgico.

La corrección del defecto diafragmático es variada, desde la sutura simple, al uso de prótesis o mallas. Las técnicas de sutura del defecto^(9,10) aproximando el borde diafragmático a los cartílagos costales y aponeurosis posterior del recto anterior del abdomen son generalmente laboriosas y presentan en ocasiones dificultad para fijar las suturas en las regiones costales y esternales marginales, por lo que varios autores^(10,11) optan por realizar nudos de situación extracorpórea (anudados delante de la fascia de los músculos rectos, incorporándola a la reparación). En la mitad de los casos se ha utilizado prótesis, independiente del tamaño del defecto diafragmático, ya que permiten una reparación rápida y sin tensión del mismo, máxime cuando es amplio. Se debe dejar una solapa de varios centímetros desde el orificio al borde de la malla, como en las hernias ventrales; nosotros optamos por su fijación con una doble corona de grapado, con el fin de asegurar un fuerte anclaje y óptimo contacto de la malla con la pared^(12,13).

En nuestro caso el abordaje fue transtoracico, una toracotomía posterolateral derecha, ya que este abordaje es el más frecuentemente empleado o al menos publicado dadas sus ventajas de diagnóstico intraoperatorio, mayor exposición y mayor facilidad en la reparación de esta patología. La corrección del defecto diafragmático si hizo con una malla protésica de polipropileno (Marlex[®]) la cual se anclo con puntos de prolene 1 al borde del defecto y a los arcos costales entre los espacio intercostales y a los cartílagos esternales marginales (anudados delante de la fascia de los músculos recto y oblicuo mayor), asimismo se practico una doble corona de puntos con el fin de obtener una buena fijación de la malla a la pared con el defecto diafragmático.

El pronóstico del paciente depende del tipo de presentación clínica. El índice de mortalidad para cirugía electiva es de menos de 3 %, elevándose a 32 % cuando se presenta de forma aguda^(12,13), cuando el diagnóstico se retrasa, o se desarrolla alguna complicación: isquemia gástrica, necrosis de intestino delgado, oclusión colónica e incluso síndrome compartamental abdominal. En nuestro paciente la evolución fue satisfactoria tanto en el transoperatorio como en el postoperatorio.

Conclusiones.

Las hernias diafragmáticas representan un verdadero desafío clínico y quirúrgico, tanto en los casos de las hernias diafragmáticas congénitas o traumáticas, se requiere un alto índice de sospecha y el uso adecuado de las imágenes diagnósticas, que permitan la resolución del problema durante la misma hospitalización del paciente para evitar complicaciones a largo plazo, las cuales resultarían catastróficas. La hernia de Morgagni es una entidad patológica poco común y su incidencia es muy baja, por ello su detección oportuna es difícil. Sin embargo, un buen diagnóstico y el tratamiento quirúrgico proporcionan resultados excelentes. Sin embargo la tendencia actual es utilizar las técnicas de cirugía invasión mínima como laparoscopia y especialmente toracoscopia, las cuales son muy satisfactorias en el adulto.

Referencias

1. Morales, J Hernia de Morgagni: Reporte de un caso Rev Chilena de Cirugía. (2006) Vol. 58. No 6, pp: 464-468
2. Arráez-Aybar, L. González-Gómez y Torres-García, A Hernia diafragmática paraesternal de Morgagni-Larrey en adulto. Revista Española de Enfermedades Digestivas (2009) Vol.101No.5,

pp. 357-366

3. Horton JD, Hofmann LJ, Hetz SP. Presentation and management of Morgagni hernias in adults: a review of 298 cases. *Surg Endosc*; (2008) Vol. 22, pp: 1413-20.
4. Andi3n, M. Molina, B. Usano, A y Crespo, D Hernia diafragmática de Morgagni-Larrey: una rara causa de derrame pericárdico *Rev Esp Cardiol.* (2008) Vol.61, pp: 1220-1
5. Robledo-Ogaz3n, F. Vargas-Rivas, A. Hernandez-Ramirez, D y Castellano- Juarez, J Hernia diafragmática congénita en el adulto. Informe de un caso *Rev Cir Ciruj.* (2008) Volumen 76, No. 1, pp: 61-64.
6. Tapias, L. Tapias-Vargas, L y Tapias-Vargas, L Hernias diafragmáticas: desafío clínico y quirúrgico. *Rev. colomb. cir.* (2009) Vol.24, No.2, pp: 95-105
7. Torralba. Ruiz, R. Morales. Martín, J. Moreno, A. Pellicer, E. Perello, J y Aguayo Hernia de Morgagni gigante. Tratamiento laparoscópico mediante prótesis bilaminar (composite) de poliéster. *Rev. Cir Esp.* (2002) Vol.72.No. 5. p: 303-5.
8. Tovar. Bautista C, Briceño, F. Maldonado J, Toscano I y Castillo E. Hernia de Morgagni en un paciente adulto del hospital civil de Guadalajara "Dr. Juan I. Menchaca". Reporte de un caso. (2008) Trabajos en Presentación Cartel XXXII Congreso Internacional Veracruz- México. [Online] <http://www.amcg.org.mx/congreso2008/htmls/acientificas/tlibres/c28.php>
9. Sadler P. Cavidades y membranas serosas del organismo. (1993) *Embriología Médica.* 6^{ta}. Edición. Editorial Panamericana. Madrid. p: 175-179.
10. Salgado, B Hernia de Morgagni. Reporte de un caso. (2008) Trabajos en Presentación Cartel XXXII Congreso Internacional Veracruz- México. [Online] <http://www.amcg.org.mx/congreso2008/htmls/acientificas/tlibres/c28.php>

NOTA: Toda la información que se brinda en este artículo es de carácter investigativo y con fines académicos y de actualización para estudiantes y profesionales de la salud. En ningún caso es de carácter general ni sustituye el asesoramiento de un médico. Ante cualquier duda que pueda tener sobre su estado de salud, consulte con su médico o especialista.