

Artículos

- [Diagnóstico por imagen de un riñón en herradura en un paciente pediátrico \(revisión de los métodos diagnósticos\)](#)
- [Introducción](#)
- [Presentación clínica](#)
- [Discusión](#)
- [Referencias](#)

Francis E. Escalante D.
prin20001@yahoo.com
 Especialista en Ecosonografía
 Diagnóstica

Docente ordinario del Departamento
 de Ciencias Morfológicas y Forenses.
 Escuela de Ciencias Biomédicas y
 Tecnológicas. Facultad de Ciencias
 de la Salud. Universidad de
 Carabobo.

Nathalie Sánchez M.
 Especialista en Ecosonografía
 Diagnóstica
 Médico ecografista del Centro
 Radiológico. Dr. Fernando Acevedo

Imagenología y Radiología

Diagnóstico por imagen de un riñón en herradura en un paciente pediátrico (revisión de los métodos diagnósticos)

Fecha de recepción: 15/11/2011
 Fecha de aceptación: 09/12/2011

Title

Diagnostic Imaging of a horseshoe kidney in a pediatric patient. Review of available diagnostic methods

Diagnóstico por imagen de un riñón en herradura en un paciente pediátrico (revisión de los métodos diagnósticos)

Resumen: En este artículo se hace un análisis de varias técnicas diagnósticas que se han desarrollado en las últimas décadas permitiendo el descubrimiento de las malformaciones renales, específicamente del riñón en herradura, en este caso partimos de una paciente pediátrica quien cursaba con infecciones urinarias recurrentes y a la cual se le diagnosticó riñón en herradura de modo incidental, se describe el orden de la selección de la pruebas diagnósticas utilizadas en este caso en particular, las características encontradas en cada una de ellas y su utilidad, el interés es el de facilitar el diagnóstico de éste tipo de malformaciones, su tratamiento y/o correcciones quirúrgicas de modo precoz, y de este modo ayudar a la prevención del establecimiento de daños irreversibles en este tipo de pacientes.

Palabras clave: Riñón en herradura, Diagnóstico por imagen, anomalías renales.

Abstract: This article provides an analysis of several diagnostic techniques that have been developed in recent decades, allowing for the discovery of renal malformations, specifically the horseshoe kidney, in this case a pediatric patient that had presented recurrent urinary tract infections and which was diagnosed with a horseshoe kidney incidentally, the order of selection of diagnostic tests, the advantages found in each technique and its utility are described, the interest is to facilitate the diagnosis of this type of malformation, treatment and / or surgical correction at early stages, and thus help prevent the establishment of irreversible damage in this type of patients.

Keywords: Horseshoe kidney, imaging diagnosis, renal anomalies

Introducción

El riñón en herradura es una malformación renal con una incidencia en la población en general del 0,01% al 0,25%.^(1,2,3) Constituye la anomalía de fusión renal más corriente.⁽⁴⁾ Es dos veces más frecuente en hombres que en mujeres.^(2,5) El lugar de fusión generalmente es el polo inferior de los riñones, los dos riñones están conectados por un istmo, el cual puede ser parénquima funcional o tejido fibroso.^(6,7) El ascenso normal del riñón se detiene a la altura de la arteria mesentérica inferior, quedando el riñón localizado en la línea media del abdomen por delante de la Aorta y la columna.⁽⁴⁾ La tercera parte de los pacientes permanece asintomáticos y su diagnóstico es el resultado de un hallazgo incidental durante un estudio radiológico^(3,5), el protocolo de estudio por imágenes del riñón en herradura incluye pielografía intravenosa y tomografía de abdomen y pelvis con y sin contraste.⁽⁵⁾ Por ultrasonido el hallazgo puede ser difícil a menos que el istmo se identifique^(6,8,9) pero es de utilidad ante la presencia de pelvicaliectasia y cálculos en el sistema colector. La mayoría de las malformaciones renales pueden ser diagnosticadas con la combinación del ultrasonido y la urografía de eliminación.⁽¹⁰⁾ Si es necesario un mapa vascular pre-quirúrgico se puede realizar la angiografía, sin embargo hoy en día la angio-tomografía y uro-tomografía facilitan la valoración de vascularización, parénquima y vías excretoras en un solo estudio.⁽³⁾ El riñón en herradura conlleva el riesgo de diversas complicaciones, además de que pueden producirse diversas neoplasias siendo el carcinoma de células renales la más común.⁽⁴⁾

A continuación se presenta un caso de una niña con diagnóstico de infecciones urinarias recurrentes y en la cual la evaluación por imágenes diagnósticas detectó la presencia de un riñón en herradura.

Presentación clínica

Se trata de una paciente femenina de 3 años de edad, a quien se comenzó a estudiar por infecciones urinarias a repetición, la asociación potencial de las infecciones urinarias con anomalías del tracto urinario y las posibles secuelas de salud en quienes la padecen implican una evaluación con imágenes diagnósticas,^(11,12) en este caso se siguió un orden para la selección e indicación de estos estudios complementarios según la importancia del aporte de los mismos y de sus riesgos. Se comenzó en primer lugar por un estudio de ultrasonido abdominal, encontrándose los siguientes hallazgos ecográficos: Ambos riñones de difícil visualización en toda su extensión, fusión de polos inferiores de ambos riñones con presencia de istmo a nivel de la línea media por delante de la columna vertebral (Figura 1,2).

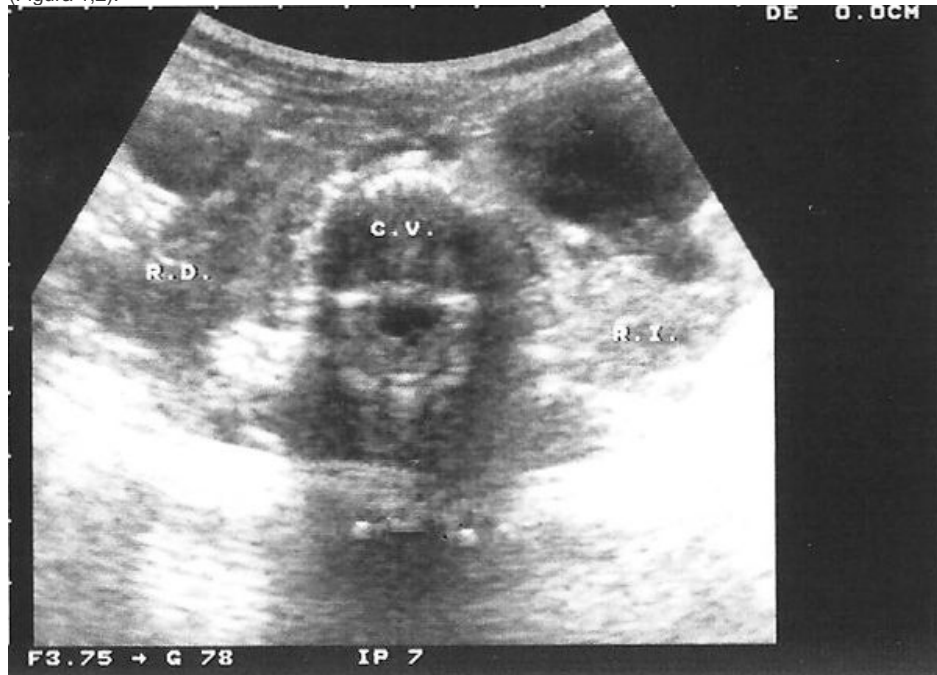

Figura 1. Imagen del ultrasonido abdominal, donde se visualiza medianamente la fusión de los polos inferiores los riñones.

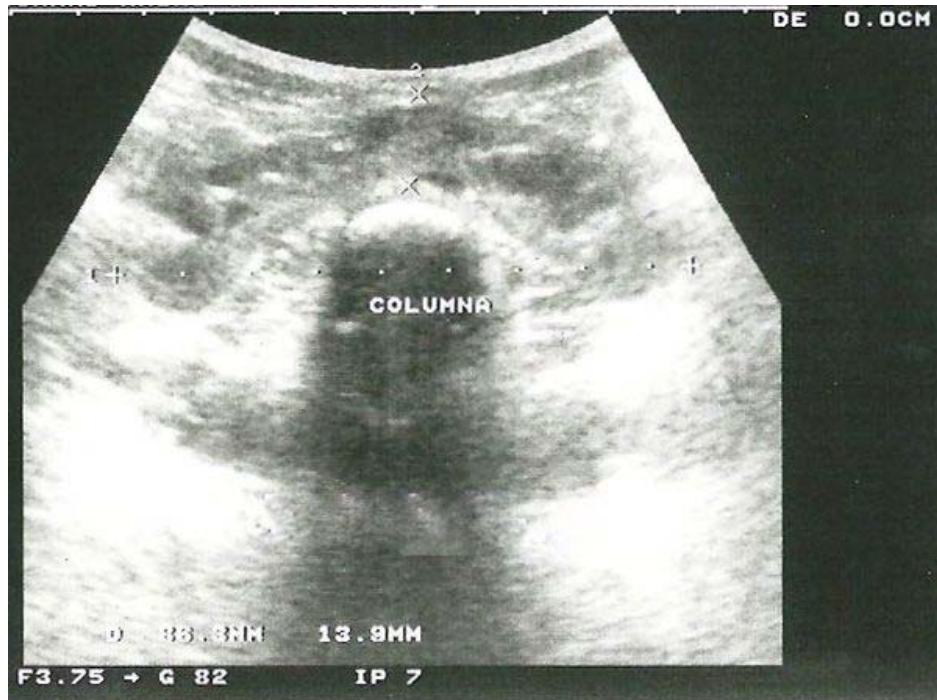

Figura 2. Ecografía abdominal de la paciente, observándose claramente el istmo a nivel de la línea media por delante de la columna vertebral.

El parénquima renal se observó de ecogenicidad normal, con un espesor en el derecho de 0,52cm y en el izquierdo de 0,53cm, en ambos se visualizaron las pirámides bien definidas. En el riñón derecho se evidenció conservación de la relación corteza médula, dilatación leve de cálices, pelvis renal y porción proximal del uréter (Figura 3), en el riñón izquierdo se constató pérdida de la relación corteza médula, dilatación moderada de sistema calicial, pelvis renal y severa dilatación del uréter proximal (Figura 4). No se observaron cálculos renales. En el estudio ecográfico se concluyó que se trataba de un riñón en herradura con hidroureteronefrosis leve derecha de origen obstructivo e hidronefrosis izquierda moderada y ureteroectasia izquierda severa ambas de origen obstructivo.

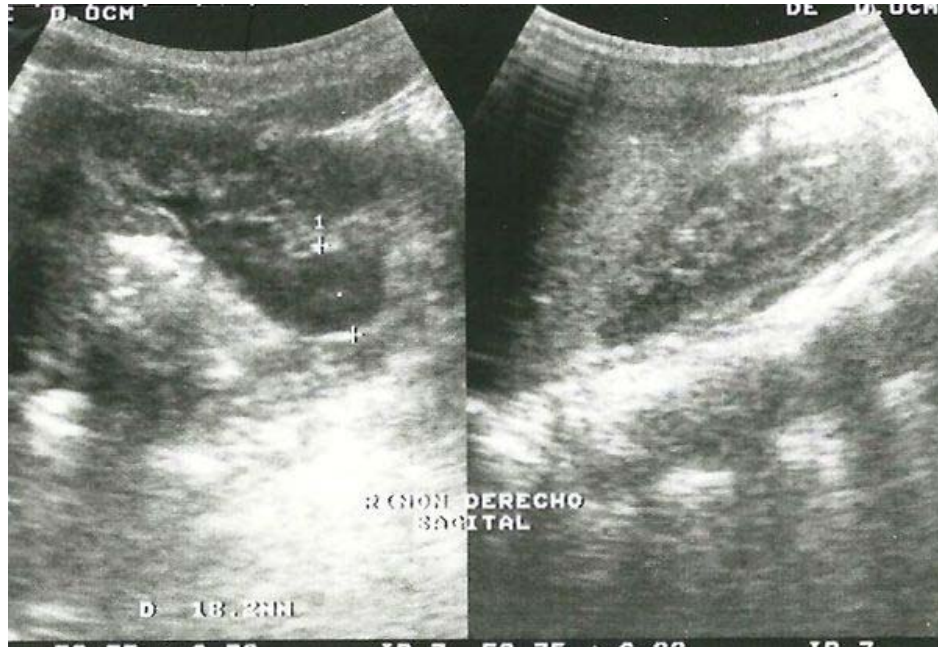

Figura 3. Imagen ecográfica del riñón derecho, observándose conservación de la relación corteza médula, dilatación leve de cálices, pelvis renal y porción proximal del uréter ipsilateral.

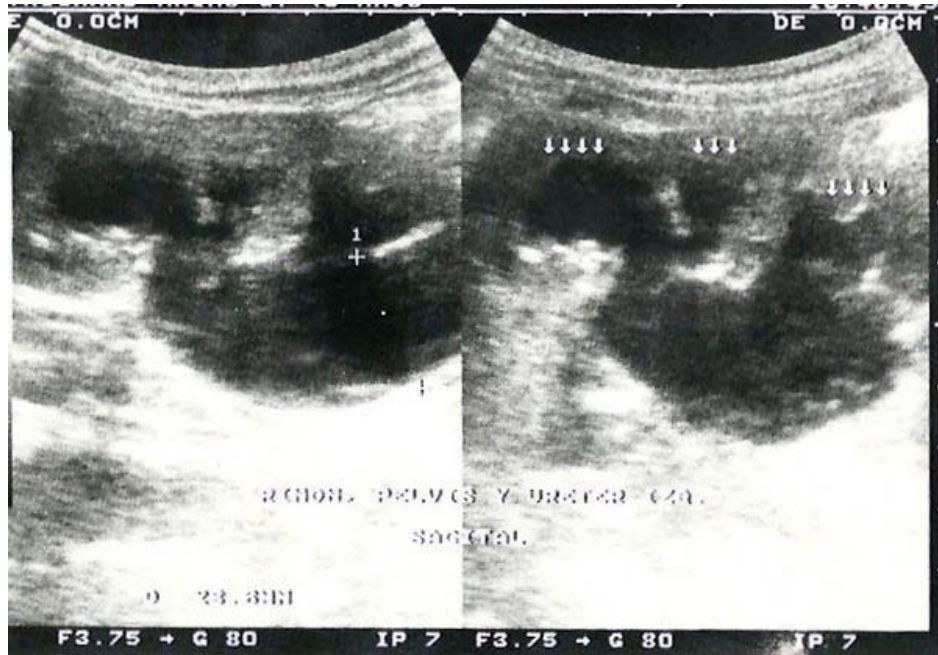


Figura 4. Imagen del riñón izquierdo por ultrasonido, evidenciándose pérdida de la relación corteza-médula, dilatación moderada del sistema colector y severa dilatación del uréter proximal.

En vista de los hallazgos encontrados de ureterohidronefrosis y que para el momento la infección urinaria estaba controlada, se continuó la evaluación de la paciente con la realización de una cistouretrografía miccional en busca de una patología vesicoureteral, sin embargo en nuestra paciente éste estudio mostró una vejiga de buena capacidad, complaciente, sin la evidencia de reflujo vesicoureteral, ni residuo post-miccional. (Figura 5)

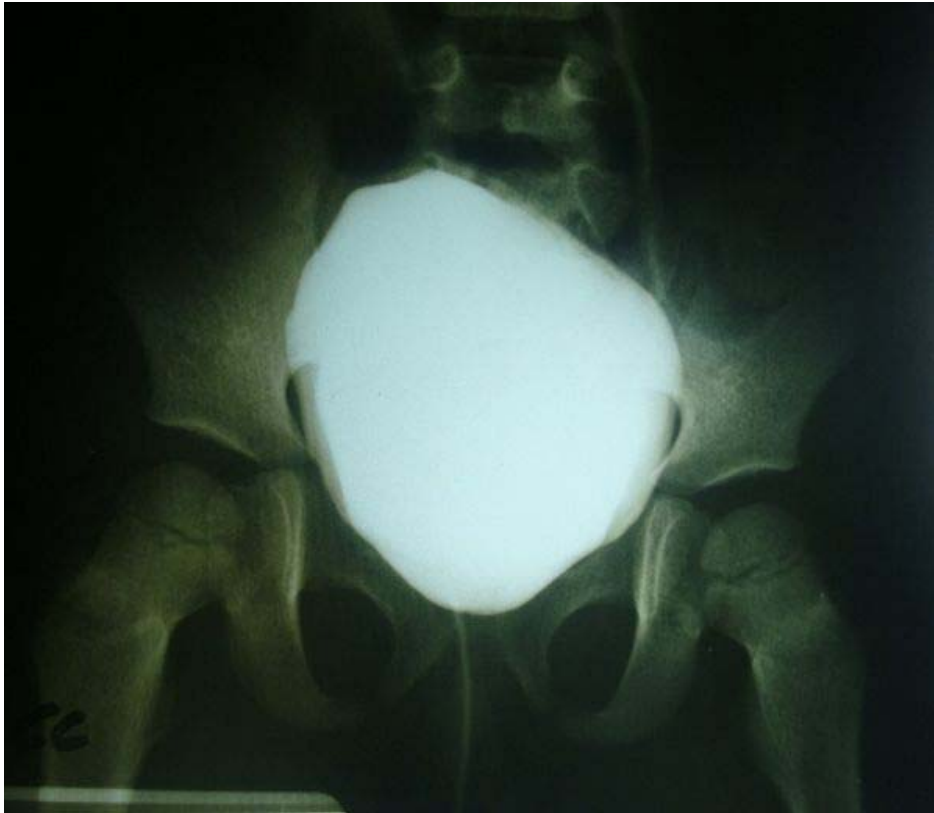

Figura 5. Cistografía miccional. Vejiga con buena capacidad, complaciente, no se evidenció reflujo vesicoureteral.

Para complementar el diagnóstico de la anomalía anatómica encontrada en la ecografía, determinar el grado de obstrucción renal y la capacidad funcional renal de concentrar y eliminar el medio de contraste, se realizó una urografía de eliminación donde se demostró dilatación de las cavidades caliciales y de las pelvis renales en ambos riñones (Figura 6-a ,6-b,6-c), los cuales estaban unidos en su polo inferior, se observó retención de material de contraste a nivel de las cavidades caliciales y pelvis renales siendo más evidente en el lado izquierdo, en relación con una estenosis de la unión ureteropielica.

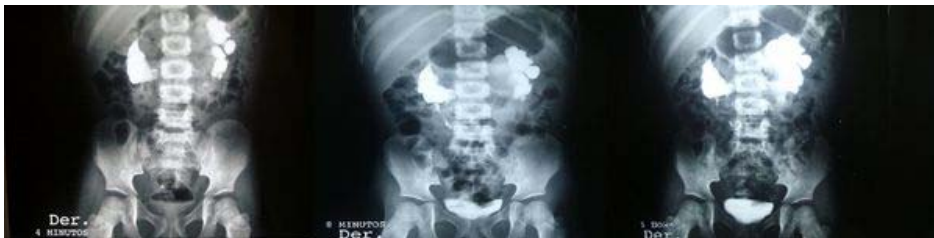

Figura 6. Urografía de eliminación, se demuestra dilatación de las cavidades caliciales y pelvis de ambos riñones. 6-a) A los 4 minutos, 6-b) A los 8 minutos, 6-c) A la hora

La gammagrafía es un método que se utiliza para examinar la función de los riñones individualmente y puede detectar cualquier anomalía tanto del tipo funcional como anatómica, en este caso a la paciente se le realizó un gammagrama renal, con ^{99m}Tc -MAG 3, adquiriéndose un estudio dinámico renal en proyección posterior a razón de 1 imagen/2seg durante el primer min, seguida de 1 imagen/min durante los siguientes 30 min.

En las imágenes obtenidas se observó llegada simétrica del radiofármaco a ambos parénquimas renales, en la fase intrarenal los dos riñones en proyección habitual mostraron captación muy disminuida, resaltando la unión en el sector inferior de ambos parénquimas, con un tiempo máximo prolongado; la fase de excreción renal inició de forma espontánea, observándose acumulación progresiva del radiofármaco en el sistema pielocalicial bilateral a predominio derecho. El estudio evidenció fase de perfusión dentro de límites normales, tránsito intrarenal y fase de excreción prolongada con signos indirectos de riñón en herradura sugiriéndose complementar con gammagrafía renal con DMSA y reevaluación con MAG3 en proyección anterior, en vista de considerarse ésta proyección como la mejor por la ubicación anterior en el abdomen del riñón en herradura (Figura 7,8)

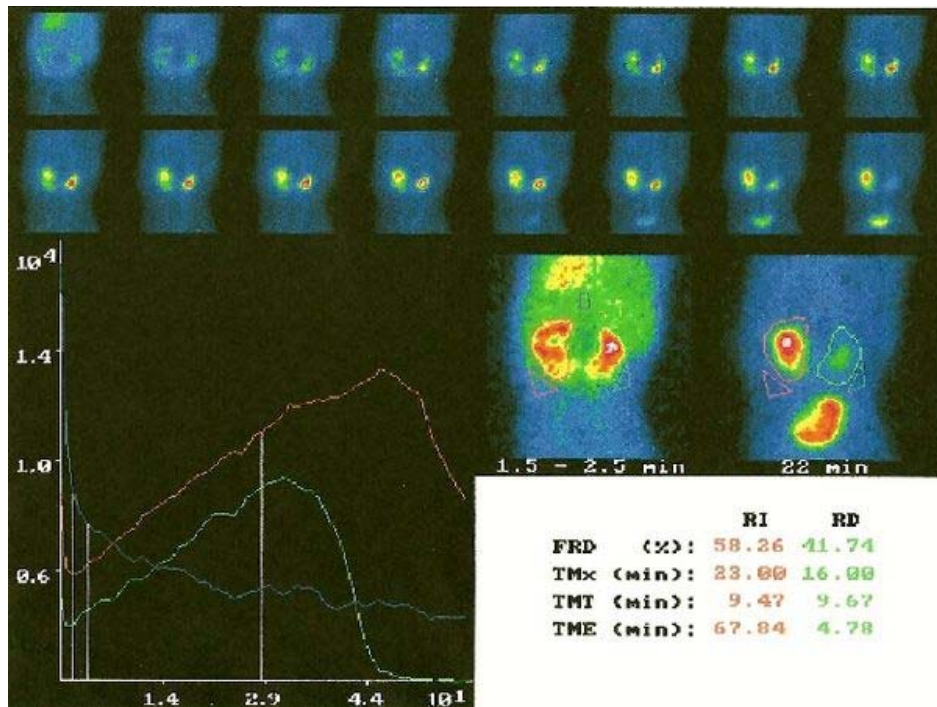


Figura 7. Gammagrama dinámico renal en proyección posterior, se evidencia llegada simétrica del radiofármaco a ambos parénquimas renales, fase intrarenal muestra captación muy disminuida. Llama la atención en el sector inferior de ambos parénquimas la unión del área de proyección de ambas siluetas renales.

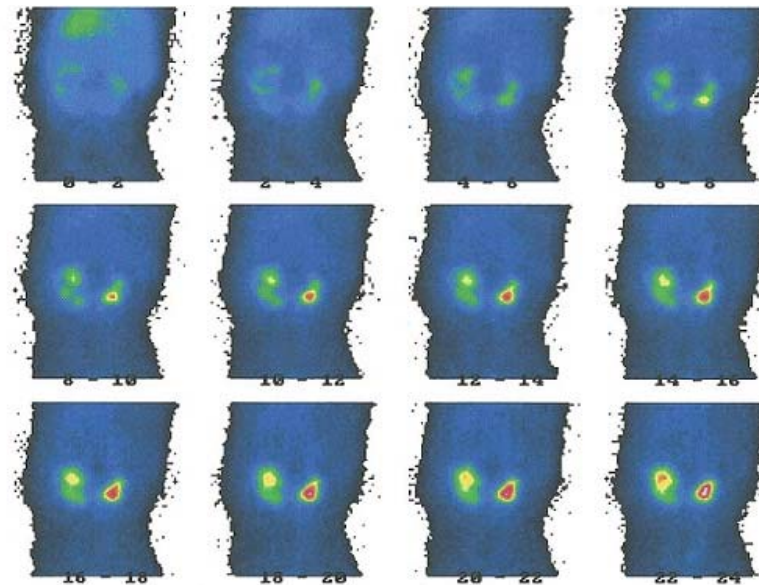


Figura 8. Gammagrama renal dinámico con MAG-3.

Aunque el uso de la tomografía de abdomen no se encuentra en el protocolo de imágenes diagnósticas de las infecciones urinarias, si es un estudio que se incluye en la evaluación de las malformaciones congénitas renales, en nuestra paciente se realizó y se corroboró en los cortes axiales la localización del riñón en la línea media del abdomen (Fig. 9-a y 9-b), en posición anterior a la aorta y resaltando claramente tras la administración de contraste intravenoso (Figura 10-a, 10-b) evidenciándose la fusión de los polos inferiores renales.

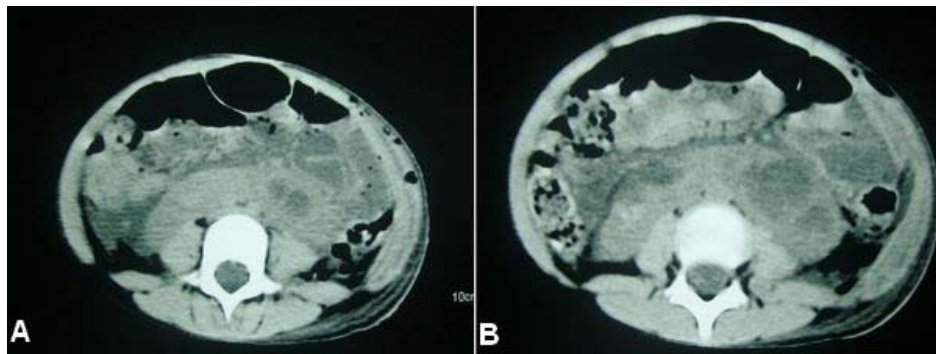


Figura 9A y B. Tomografía Abdominal vista axial, previa al contraste, se corrobora localización del riñón en la línea media del abdomen.

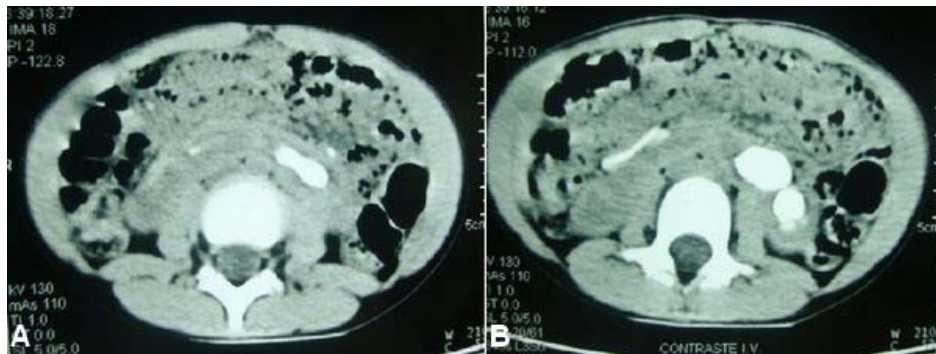


Figura 10-A y B. Cortes axiales de la Tomografía donde se resalta posterior a la administración de contraste la posición anterior a la Aorta de los riñones.

Discusión

El desarrollo extraordinario de las imágenes diagnósticas en los últimos años ha permitido descubrir las malformaciones del riñón y las vías urinarias desde la vida intrauterina o en edades muy tempranas, permitiendo la posibilidad de correcciones quirúrgicas y otros tratamientos. En cuanto al riñón en herradura se puede realizar un diagnóstico prenatal por medio de ecografía^(3,12). En caso de no realizarse el diagnóstico en útero, después del nacimiento el diagnóstico suele ser incidental ya que muchos pacientes permanecen asintomáticos, sin embargo otros pueden presentar síntomas de obstrucción, infección o litiasis⁽¹⁵⁾.

En el presente caso, la paciente curso con historia de infecciones urinarias a repetición, tomando en cuenta que el diagnóstico de infecciones urinarias en el paciente pediátrico resulta difícil con solo manejar los parámetros de clínica y laboratorio, ya que la sintomatología es inespecífica y los resultados de laboratorio no permiten la distinción entre infección del tracto bajo o alto, ambos parámetros no son concluyentes, requiriéndose la evaluación por imagen. Además es importante conocer que frecuentemente la infección sirve como marcador de la presencia de una anomalía anatómica asociada⁽¹³⁾. Partiendo de que la infección urinaria es la enfermedad del aparato urinario más frecuente en la edad pediátrica⁽¹¹⁾, hoy en día existen una diversidad de imágenes diagnósticas que permiten determinar si hay una causa predisponente a las infecciones urinarias, como una malformación congénita o un reflujo vesicoureteral, o reconocer si las infecciones han causado un daño a nivel el parénquima renal. El diagnóstico del riñón en herradura generalmente se hace por la realización de alguna de estas pruebas de imagenología⁽⁵⁾. Un gran porcentaje del diagnóstico de las malformaciones renales son incidentales, esto es particularmente verdad en anomalías anatómicas menores y en las que la función renal está conservada, como sucede en anomalías de fusión, sin embargo su existencia predispone y condiciona a infecciones urinarias, obstrucción, etc.⁽¹⁰⁾ Una de las malformaciones congénitas más frecuentemente asociada a la infección urinaria es el riñón en herradura⁽¹¹⁾.

Los estudios de elección para el inicio de la evaluación del paciente pediátrico con infección urinaria son la ecografía abdominal y la cistografía,^(3,11,13) la ecografía es la exploración morfológica básica en nefrourología pediátrica,⁽¹⁶⁾ es un método no invasivo e inócuo y tiene gran impacto en la evaluación de la vía urinaria dilatada y de las malformaciones congénitas renales.^(10,12) Tanto en el niño como en el adulto el riñón en herradura puede ser identificado por la ecografía de abdomen si es visible el tejido renal por delante de la aorta, debido a que los polos inferiores se proyectan medialmente, adicionalmente se pueden detectar uropielectasia y urolitiasis⁽¹³⁾. Dentro de las limitaciones de la ecografía se encuentra que depende parcialmente del operador, por lo que se requiere de la experiencia y el dominio del conocimiento de la patología nefrourológica pediátrica para su correcta interpretación.⁽¹¹⁾

La cistouretrografía miccional es el método tradicional encaminado a la exploración de la patología vesicoureteral, es el mejor método para la evaluación del reflujo vesicoureteral^(3,11,16) se practica en pacientes con anomalías congénitas que involucran el trato urinario.⁽¹³⁾ Este método resulta efectivo para el diagnóstico de las malformaciones congénitas del riñón, en el caso de las malformaciones estructurales altas es positiva en un 100% .⁽¹⁰⁾

La urografía excretora es el método de elección en estudio de las malformaciones congénitas del aparato urinario, la mayoría de las anomalías renales pueden ser demostradas por la combinación del ultrasonido y de la urografía de eliminación⁽¹⁰⁾. El diagnóstico radiológico del riñón en herradura puede confirmarse con la urografía de eliminación que mostrará mal rotación bilateral, cálices inferiores mediales y dilatación del sistema pielocalicial por la ubicación anterior de las pelvis renales, en estos casos los uréteres tienen una posición angulada y pasan por delante de los polos inferiores favoreciendo la hidronefrosis proximal^(3,10). Aquí hay que acotar que la Urografía de eliminación hoy en día está en desuso a nivel internacional por sus múltiples desventajas como son las altas dosis de radiación, reacciones por los medios de contraste, mala visualización en lactantes entre otras, está siendo reemplazada por las técnicas nucleares como la Gammagrafía.⁽¹⁰⁾

El Gammagrama renal representa la imagen del estudio estático renal que se obtiene mediante la administración de un radiofármaco por vía intravenosa, permite la valoración morfológica del parénquima renal funcionante. Esta prueba identifica y valora la presencia y obstrucción del flujo urinario en casos de hidronefrosis de moderada a severa detectadas por la ecografía.⁽¹²⁾

La tomografía permite identificar claramente el istmo y su composición por parénquima funcional o tejido fibroso, se pueden realizar un gran número de cortes tomográficos y reconstrucciones espaciales con la angio TAC y la Uro-TAC, en un solo estudio se puede evaluar simultáneamente el parénquima, istmo, vascularización y vías excretoras. Cada día esta técnica está siendo más utilizada, pero presenta ciertas limitaciones dentro de las cuales se encuentran las altas dosis de radiación, la necesidad de sedación en los pacientes pediátricos, si la información requerida se obtiene mediante ecografía no debe realizarse la tomografía.^(3,16)

La resonancia magnética, al igual que la tomografía en los casos del riñón en herradura identifica el istmo cruzando la línea media por delante de los grandes vasos abdominales, sin embargo está indicada en los casos en que los hallazgos detectados por tomografía son pocos confiables o en aquellos pacientes en los que está contraindicado el uso de contrastes por reacciones alérgicas o ante la presencia de insuficiencia renal.⁽¹³⁾

El reciente auge de la medicina basada en la evidencia ha permitido el surgimiento de nuevos escenarios para el seguimiento de la infección urinaria, antes de solicitar cualquier estudio de imagen hay que tener en cuenta la edad del paciente, cómo fue el episodio de la infección urinaria, si fue grave, atípica o recurrente, hoy en día hay nuevas estrategias planteadas como la guía del National Institute for health and Clinical Excellence (NICE).⁽¹⁷⁾

Las pautas de seguimiento con estudios imagenológicos de los pacientes pediátricos con diagnóstico de infecciones urinarias deben ser ajustadas a cada caso en concreto. Cuando hay criterios como infecciones atípicas o infecciones urinarias recurrentes, con pronóstico desfavorable, deben solicitarse pruebas complementarias, y deben ser solo aquellas que con una estimación de riesgos y costos, conlleven a cambios en el manejo clínico del paciente con beneficios favorables para él, la prueba ideal es aquella que sea indolora, económica, con baja o nula radiación ionizante capaz de diagnosticar cualquier anomalía estructural importante.^(11,12) La ecografía es la prueba que por inocuidad y costo se encuentra en el primer nivel en el árbol de decisiones. Si se encuentran alteraciones en esta prueba se solicitarán las pruebas subsiguientes.⁽¹²⁾ La actitud del médico debe ser prudente evitando pruebas innecesarias pero a la vez alerta porque hay un grupo de infantes que están predispuestos a la infección urinaria por presentar malformaciones renales y del tracto urinario asociadas.⁽¹²⁾ Hay que tener presente que ningún estudio imagenológico en forma aislada evalúa de forma satisfactoria las anomalías anatómicas del tracto urinario superior e inferior de un niño.⁽¹¹⁾ La evidencia de una malformación congénita renal ya sea de rotación, fusión, agenesia, etc., amerita una evaluación cuidadosa y existen una serie de preguntas que sistemáticamente se debe realizar como son: ¿cómo es el aspecto del parénquima?, ¿si existe presencia o no de dilatación?, ¿podrían existir otras anomalías asociadas?, como los es en el caso particular del riñón en herradura que se asocia con obstrucción de la unión uteroplélica, reflujo vesicoureteral, duplicación del sistema colector, uréter retro cavo, entre otras y de allí plantearse la selección de los estudios de imagen necesarios para cada paciente en particular partiendo de los menos agresivos posibles y que puedan dar la información requerida.

Referencias

1. Rumack C, Wilson S, Charboneau W. Diagnóstico por ecografía. Vol. 2. 3^{era} ed. Madrid, España. Elsevier. 2006.
2. Tijerina O, Uresti J, Urrutia E, Elizondo R. Estudio anatómico del riñón en herradura. Int. J Morphol. 2009. 27 (2): 491-494

3. Ocantos, J, Román, J. Anomalías congénitas del tracto urinario. Programa de actualización continua y a distancia en Urología 2003-2004. Consulta: 2011, junio26. Módulo2-Fascículo1:1-11. Disponible: http://www.sau-net.org/cursos/biol_molec.pdf
4. Lee J, Sagel S, Stanley R, Heiken J. Body TC y RM. Vol. 2. Madrid, España. Marbán libros, SL. 2007
5. Allen Robert. Horseshoe Kidney. Medscape reference: Bradley Fields Schwartz. 2008 (Consulta: 2001 mayo 6) Disponible en: <http://emedicine.medscape.com/article/441510-overview>
6. Siegel M. Ecografía Pediátrica. Philadelphia,USA: Marbán libros, SL. 2004
7. Gupta M, Pandey A, Goyal N. Horseshoe kidney. A case report. Nepal Med Coll J. 2007; 9:1.
8. Strauss S, Dushnitsky T, Manor P, Libson E, Lebensart P. Sonographic features of horseshoe kidney: review of 34 patients. J Ultrasound Med. 2000; Vol. 19: 27-31.
9. Trackler R, Resnick M, Leopold G. Pelvic horseshoe kidney: Ultrasound findings and case report. J Clin Ultrasound. 1978; Vol. 6: 51-52.
10. Gaspar, A. Ortiz, J Aguilar, H; Escobedo, G; Castillo, J. Malformaciones congénitas del sistema urinario: Abordaje Radiológico y por imagen con análisis de la terminología aplicada. Anales de Radiología Mexico.2008; 4:259-278.
11. Benjmeda A, Navarro A. Diagnóstico por imagen en la infección urinaria. Pediatría Integral (Revista en internet) 2008 (Consulta: 2011, mayo 6); IX (5):325-332.Disponible:http://www.sepeap.org/imagenes/secciones/Image/_USER_/Infeccion_urinaria_diagnostico_imagen.pdf.
12. San José M, Méndez P. Infección urinaria en la infancia y pruebas de imagen hacia un nuevo modelo. Galicia Clin. 2009;70(3):13-24.
13. Ríos N, Saldívar D. Imagenología. 2^{da} ed. México DF, México. Manual Moderno. 2007.
14. Cho J, Lee Y, Toi A. Prenatal of diagnosis of horseshoe kidney by measurement of the renal pelvic angle. Ultrasound Obstet Gynecol, 2005; 25: 554-58.
15. Martínez P. Malformaciones congénitas del aparato urogenital. Manual de Urología esencial: Pontificia Universidad Católica de Chile; 2008 (Consulta: 2001, junio 2) Disponible: <http://escuela.med.puc.cl/publ/manualurologia/Default.html>)
16. Vera P, Barajas B, Bravo M. Diagnóstico por la imagen en nefrología pediátrica. Protocolos diagnósticos y terapéuticos en Pediatría. Nefro-urología. 2001 (Consulta: 2011, junio); 29-40.Disponible: www.bibliocomunidad.com
17. National Collaborating Center for Women's and Children's Health. Urinary tract infection in children: Diagnosis, treatment and long term management. National Institute for Health and Clinical Excellence (NICE). 2007. (Consulta: 2011, junio 25) (Documento en línea). Disponible en: <http://www.nice.org.uk>.

NOTA: Toda la información que se brinda en este artículo es de carácter investigativo y con fines académicos y de actualización para estudiantes y profesionales de la salud. En ningún caso es de carácter general ni sustituye el asesoramiento de un médico. Ante cualquier duda que pueda tener sobre su estado de salud, consulte con su médico o especialista.