



Casos Clínicos

- **Miocardopatía de Takotsubo e insuficiencia cardíaca: a propósito de un caso**
- [Presentación del caso](#)
- [Discusión](#)
- [Referencias bibliográficas](#)

Nidia Rebeca Sánchez Escalante

Médico Cardiólogo
Servicio de Cardiología del Hospital de
Quilpué, Chile

Geraldine Yajaira Ortiz

Avellaneda

Estudiante de la Facultad de Medicina
de la Universidad de Los Andes, Núcleo
Táchira, Venezuela. Asociación
Científica de Estudiantes de Medicina
de la Universidad de Los Andes, núcleo
Táchira (ACUEM ULA Táchira),
Venezuela

Alis Virgilia Sánchez Hernández

Estudiante de la Facultad de Medicina
de la Universidad de Los Andes, Núcleo
Táchira, Venezuela. Asociación
Científica de Estudiantes de Medicina
de la Universidad de Los Andes, núcleo
Táchira (ACUEM ULA Táchira),
Venezuela

Dayana del Carmen Moreno

Bonilla

Estudiante de la Facultad de Medicina
de la Universidad de Los Andes, Núcleo
Táchira, Venezuela. Asociación
Científica de Estudiantes de Medicina
de la Universidad de Los Andes, núcleo
Táchira (ACUEM ULA Táchira),
Venezuela

Marieli de la Consolación Sánchez

Contreras

Estudiante de la Facultad de Medicina
de la Universidad de Los Andes, Núcleo
Táchira, Venezuela. Asociación
Científica de Estudiantes de Medicina
de la Universidad de Los Andes, núcleo
Táchira (ACUEM ULA Táchira),
Venezuela

Miocardopatía de Takotsubo e insuficiencia cardíaca: a propósito de un caso

Fecha de recepción: 10/03/2021

Fecha de aceptación: 23/03/2021

La Miocardopatía de Takotsubo (MCT) se caracteriza por una disfunción regional y reversible del ventrículo izquierdo, que simula un infarto de miocardio (IAM). En la MCT la insuficiencia cardíaca aguda (ICA) es frecuente y está presente en pacientes con múltiples comorbilidades, asociándose a eventos adversos durante su hospitalización y al alta hospitalaria. Se presenta el caso de una mujer de 54 años con estresores psicológicos y comorbilidades cardiovasculares, que debuta con cuadro clínico de edema agudo de pulmón en el contexto de síntomas típicos coronarios, confirmando en urgencia el diagnóstico clínico, electrocardiográfico y enzimático de un infarto agudo al miocardio sin elevación del ST. Se concluye que se debe considerar a la MCT entre las posibilidades diagnósticas del IAM y que la coronariografía permite definir el tratamiento ideal, así mismo, las complicaciones derivadas de la disfunción sistólica del ventrículo izquierdo están presentes en un gran porcentaje de los casos

Palabras Claves: Cardiomiopatía de Takotsubo, Insuficiencia Cardíaca, Infarto Agudo de Miocardio.

Title

Takotsubo cardiomyopathy and heart failure: case report

Abstract

Takotsubo Cardiomyopathy (TCM) is characterized by a regional and reversible dysfunction of the left ventricle, simulating a myocardial infarction (AMI). In MCT, acute heart failure (AHF) is frequent and is present in patients with multiple comorbidities, being associated with adverse events during their hospitalization and at hospital discharge. We present the case of a 54-year-old woman with psychological stressors and cardiovascular comorbidities, who presented with a clinical picture of acute lung edema in the context of typical coronary symptoms, and the clinical, electrocardiographic and enzymatic diagnosis of an acute infarction was urgently confirmed at non-ST elevation myocardium. It is concluded that MCT should be considered among the diagnostic possibilities of AMI and that coronary angiography allows defining the ideal treatment, likewise, complications derived from left ventricular systolic dysfunction are present in a large percentage of cases.

Key Word

Takotsubo Cardiomyopathy, Heart Failure, Acute Myocardial Infarction

Presentación del caso

a. Enfermedad actual: femenino de 54 años de edad, quién acude a urgencias por presentar de 1 hora de evolución en reposo dolor precordial opresivo irradiado a extremidad superior izquierda, de fuerte intensidad, acompañado de diaforesis profusa y disnea de aparición súbita.

b. Historia anterior: habita una vivienda propia con todos los servicios básicos. Su alimentación consta de tres comidas diarias, no balanceadas. Niega consumo de tabaco, alcohol o drogas. Refiere hipertensión arterial (HTA), diabetes mellitus tipo 2 insulinoquiriente, obesidad grado 2, neuropatía diabética y trastorno depresivo mayor de reciente diagnóstico por duelo familiar. Tratamiento habitual: insulina de acción intermedia 30 UI antes del desayuno y 20 UI antes de la cena, metformina 850 mg cada 8 horas, losartán potásico 50 mg/BID, fluoxetina 20 mg/día, clonazepam 1 mg/día y pregabalina 75 mg/BID. Padre fallecido por IAM, madre y tres hermanos vivos hipertensos.

c. Interrogatorio funcional de aparatos y sistemas: insomnio de mantenimiento y labilidad emocional.

d. Examen físico orientado según patología: Presión arterial: 210/110 mmHg, presión arterial media (PAM): 143 mmHg, frecuencia cardíaca de 115 latidos por minuto y frecuencia respiratoria en 30 respiraciones por minuto, saturación de oxígeno 85%. A la inspección de la región precordial el choque de punta es visible, hiperdinámico y palpable en 5º espacio intercostal izquierdo con línea medioclavicular. A la auscultación cardíaca los ruidos cardiacos son rítmicos hiperfonéticos, con ritmo de galope audible en ápex y soplo holosistólico en foco mitral grado II/VI. A la auscultación pulmonar crepitantes diseminados en ambos campos pulmonares.

e. Exámenes de laboratorio: Al ingreso se le realizaron análisis de laboratorio (ver tabla 1), destaca la glucosa sérica (148 mg/dL), triglicéridos (588,00 mg/dL), colesterol total (317 mg/dL), NT-proBNP resultó en un *peak* máximo de 17000 pg/mL. La Troponina I ultrasensible (TnI-us) inicial se encontró en 15880 ng/L, a las 7 horas alcanzó un *peak* máximo de 19440 ng/L, y a los cinco días se encontraba en 1904 ng/L (Ver tabla 2).

Tabla 1. Resultados de exámenes de laboratorio realizados en el primer ingreso.

Examen	Resultado	Parámetros de referencia
Fragmento amino terminal del Péptido Natriurético Cerebral (NT-proBNP)	17000 pg/ml	<125 pg/ml. Presencia de IC > 900 pg/ml (Edad: 50-75 años)
Albuminemia	2,69 g/dL	3 - 4,8 g/dL
Cetonemia	Negativo	Negativo
Creatinina	1,49 mg/dL	0,6 - 1,25 mg/dL
Uremia	73 mg/dL	10 – 50 mg/dL
Nitrógeno uréico	34,11 mg/dL	6 – 20 mg/dL
Sodio	140 mEq/Lt	134 – 145 mEq/Lt
Potasio	3,32 mEq/Lt	3,5 – 5 mEq/Lt
Cloro	108 mEq/Lt	94 – 111 mEq/Lt
Glucosa	148 mg/dL	70-110 mg/dL
Hemoglobina glicosilada	14,1 %	Diabético controlado: Menor a 7,0
Colesterol total	317 mg/dL	200 mg/dL
Colesterol HDL	47 mg/dL	40-60 mg/dL
Triglicéridos	588,00 mg/dL	< 150 mg/dL
Protrombina	100,00 %	70 – 100 %
INR	1,00	0,8-1,2
T.T.P.K	23,20 seg	22 – 40 seg
Proteína C reactiva, PCR	7,5 mg/L	0 - 10 mg/L
Leucocitos	13620 x mm ³	4500 – 10000 x mm ³
Segmentados	78 %	60 – 77 %
Linfocitos	15 %	12 – 30 %
Eritrocitos	3,81 mill/mm ³	4,5 - 5,9 mill/mm ³
Hemoglobina	11,8 g/dL	14 – 17 g/dL
Hematocrito	32 %	36 – 52 %
V.C.M	85 fL	82 – 95 fL
H.C.M	31 pg	27 – 31 pg
C.H.C.M	36,4 %	32 – 36 %
Plaquetas	266000 x mm ³	140000 – 440000 x mm ³
Hormona tiroestimulante	2,00 mUI/L	0,46 - 4,7 mUI/L
Tiroxina (T4)	9,19 µg/dL	5,5 - 11 µg/dL
Triyodotironina (T3)	0,974 ng/mL	1 - 1,7 ng/mL
Creatinquinasa – CK a las siete horas del ingreso.	327 U/L	30 – 135 U/L
Creatinquinasa – MB a las siete horas del ingreso.	32 U/L	0 – 25 U/L
Creatinquinasa – CK antes del alta médica.	55 U/L	30 – 135 U/L
Creatinquinasa – MB antes del alta médica.	13 U/L	0 – 25 U/L

Tabla 2. Resultados de laboratorio de la Troponina I ultrasensible al ingreso, a las 7 horas y a 5 días del primer ingreso.

Examen	Resultado	Parámetros de referencia
Troponina I ultrasensible al ingreso	15880 ng/L	4,8 - 19 ng/L
Troponina I ultrasensible a las 7 horas	19440 ng/L	4,8 - 19 ng/L
Troponina I ultrasensible a 5 días del ingreso	1904 ng/L	4,8 - 19 ng/L

f. **Interconsultas y estudios realizados:** Al ingreso se le realizó un electrocardiograma (ECG) de 12 derivaciones que mostró taquicardia sinusal de 115 lpm e infradesnivel del segmento ST de 2 mm en cara inferolateral. Se traslada a la Unidad de Cuidados Intermedios (UCIM). A las 48 horas de su ingreso se le realizó un ecocardiograma 2D (bidimensional) transtorácico (Ver figura 1) donde se objetiva disfunción sistólica leve del VI cuantificada en 48,7 %, acinesia medio apical de pared anterolateral, acinesia medio apical de pared anterior, con hipocinesia de segmentos basales de pared anterolateral y de pared anterior, insuficiencia mitral de grado leve de etiología degenerativa e insuficiencia tricúspidea de grado leve, derrame pericárdico leve.

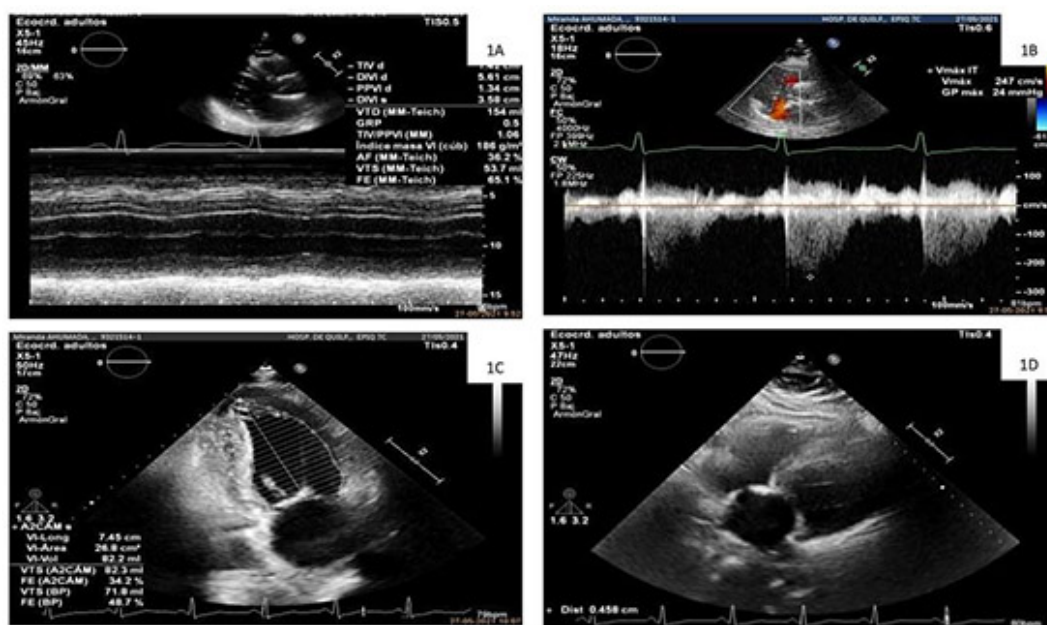


Figura 1. Imágenes del primer ecocardiograma transtorácico. 1A: Paraesternal eje largo del ventrículo izquierdo en modo M vemos el diámetro telediastólico y telesistólico del VI. 1B: Eje corto de grandes vasos con Doppler continuo visualizamos la velocidad y el gradiente máximos de la insuficiencia tricúspidea 1C: Apical dos cámaras evaluamos la fracción de eyección del ventrículo izquierdo por el método Simpson Biplano. 1D: Cuatro cámaras por ventana subcostal medimos el derrame pericárdico en relación con ventrículo derecho de 4.58 mm de diámetro.

Posteriormente, la paciente se somete a una coronariografía donde se confirma la ausencia de oclusión coronaria significativa en arterias epicárdicas, solo presentaba una lesión moderada en 1ª rama diagonal (vaso de pequeño calibre) y enfermedad difusa de la arteria coronaria derecha sin oclusión significativa.

g. Diagnóstico diferencial: Inicialmente se propone como diagnóstico un IAM, pero los resultados de la coronariografía reflejan la ausencia de lesiones obstructivas importantes en las arterias epicárdicas (5). Adicionalmente, los niveles significativamente elevados del NT-proBNP orientaron a la presencia de una MCT (6). Esto se ve favorecido por los antecedentes patológicos de la paciente, incluyendo múltiples comorbilidades, edad, sexo, el estado postmenopáusico y los trastornos psiquiátricos.

Otro diagnóstico diferencial es la miocarditis con manifestaciones clínicas, signos electrocardiográficos y de laboratorio similares siendo la resonancia magnética cardíaca, la biopsia endomiocárdica negativa y el nulo aumento de anticuerpos virales estudios útiles para

descartarla (7). Igualmente, las troponinas cardiacas, están elevadas en ambas patologías, pero con curvas diferentes. En la miocarditis se elevan con mayor lentitud y en menor cuantía en comparación con la MCT, donde además, perduran más en el tiempo (8).

h. Terapéutica seguida: El manejo inicial en urgencias estuvo constituido por medidas de soporte, se administró 300 mg de ácido acetilsalicílico y 300 mg de clopidogrel, se inició nitroglicerina por bomba de infusión continua a 10µg/min la cual se fue ajustando de acuerdo con la PAM y furosemida en bolos. En la UCIM se mantuvo con la infusión de nitroglicerina por 48 horas, se continuó con la administración de 20 mg de furosemida en bolos cada 8 horas y se inició la administración de IECAS de acción corta, al resolver el EAP se asoció al tratamiento bisoprolol 5 mg/día. Al tercer día se traslada a sala de medicina interna se continua con el ajuste del tratamiento, egresando a su domicilio a los cinco días.

i. Evolución y pronóstico: La paciente acude 24 días después al control post alta, encontrándose en insuficiencia cardiaca aguda descompensada, por lo que decide su ingreso a urgencias para ajuste de tratamiento. Se realiza un segundo ecocardiograma 2D transtorácico (Ver figura 2) con 27 días de diferencia respecto al primero, se observa una leve mejoría de la fracción de eyección del VI en 53%, se mantenía con acinesia de los segmentos apicales de pared anterolateral, anterior e inferolateral pero con normocinesia de los segmentos medios y basales de pared anterolateral, anterior e inferolateral (que se encontraban previamente con acinesia e hipocinesia), insuficiencia mitral leve e insuficiencia tricuspídea de grado moderado con una presión sistólica de la arteria pulmonar elevada, y el péptido NT-proBNP elevado hasta de 8370 pg/mL en los exámenes de laboratorio realizados (ver tabla 3).

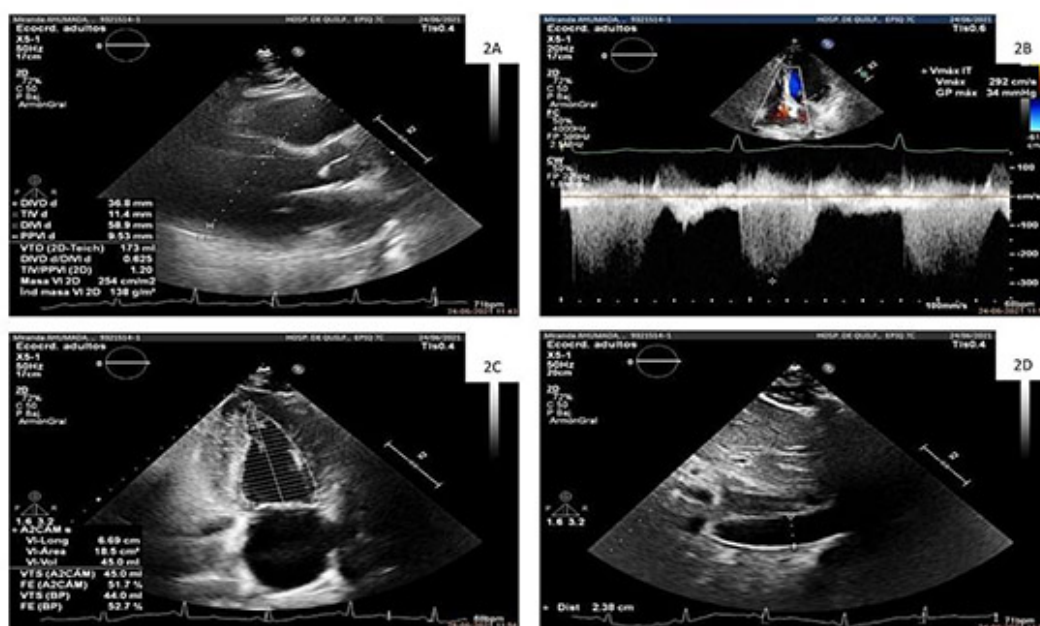


Figura 2. Imágenes del segundo ecocardiograma bidimensional transtorácico. 2A: Paraesternal eje largo del ventrículo izquierdo en modo 2D vemos el aumento de los diámetros telediastólico y telesistólico del VI. 2B: Apical cuatro cámaras con Doppler continuo visualizamos la velocidad y el gradiente máximos de la insuficiencia tricuspídea. 2C: Apical dos cámaras evaluamos la leve mejoría de la fracción de eyección del ventrículo izquierdo por el método Simpson Biplano. 2D: Ventana subxifoidea evaluamos el segmento medio de la vena cava inferior y su diámetro aumentado con escaso colapso inspiratorio.

Tabla 3. Resultados de exámenes de laboratorio realizados en el segundo ingreso

Examen	Resultado	Parámetros de referencia
NT-proBNP	8370 pg/ml	<125 pg/ml. Presencia de IC > 900 pg/ml
Sodio	148 mEq/Lt	134 – 145 mEq/Lt
Potasio	4,70 mEq/Lt	3,5 – 5 mEq/Lt
Cloro	112 mEq/Lt	94 – 111 mEq/Lt
Creatinina	1,40 mg/dL	0,6 - 1,25 mg/dL
Uremia	77 mg/dL	10 – 50 mg/dL
Nitrógeno uréico	35,98 mg/dL	6 – 20 mg/dL
Proteína C reactiva, PCR	7 mg/L	0 - 10 mg/L
Leucocitos	8120 x mm ³	4500 – 10000 x mm ³
Segmentados	77 %	60 – 77 %
Linfocitos	14 %	12 – 30 %
Protrombina	73,70 %	70 – 100 %
INR	1,14	0,8-1,2
T.T.P.K	23,40 seg	22 – 40 seg
NT-proBNP a los 3 días del segundo ingreso	7930 pg/ml	<125 pg/ml. Presencia de IC > 900 pg/ml

Discusión

La etiología de la MCT aún se desconoce. Uno de los principales mecanismos fisiopatológicos que explican su desarrollo es la estimulación simpática por exceso de catecolaminas, responsable del aturdimiento directo del miocardio (9). Entre algunos de los eventos desencadenantes de respuesta simpática la paciente presentó: hipertensión arterial, descompensación metabólica, trastorno depresivo mayor e insomnio. En el mismo sentido, se conoce que la MCT está asociada con un estresor previo físico o psicológico (10), el cual sufrió la paciente por un duelo familiar reciente y un consecuente trastorno depresivo mayor asociado. Asimismo, el déficit de estrógeno por la menopausia es un factor de riesgo para MTC (11).

El diagnóstico es un desafío, aunque los valores pico de troponinas son habitualmente menores que en el SCA. Además, en la MTC frecuentemente se observa un incremento sustancial del NT-proBNP (12). El ECG es anormal en más del 95%, de pacientes, 40% de ellos presentan elevación del segmento ST, y <10 % presenta depresión del segmento ST (10). En este caso el ECG mostró un infradesnivel del segmento ST compatible con isquemia subepicárdica inferolateral. Entre los estudios diagnósticos de imagen destaca el ecocardiograma transtorácico, que evalúa cambios en la función y alteraciones en la motilidad cardíaca (9). Actualmente la coronariografía con ventriculografía izquierda, son las herramientas gold standard para el diagnóstico de MCT, pues permiten descartar EAC, sin embargo, la presencia de esta no excluye su diagnóstico (13). La coronariografía realizada mostró ausencia de oclusión coronaria significativa, la ventriculografía no se realizó para evitar la nefrotoxicidad inducida por contraste.

Se han desarrollado diversos criterios diagnósticos para la MTC, como el InterTAK (*International Takotsubo Diagnostic Criteria*) (ver tabla 4), empleado con su *score* (ver tabla 5), obteniendo 66 puntos, siendo un puntaje >50 indicador de elevada probabilidad de MCT (14). La tasa de mortalidad es del 5%. Las complicaciones más frecuentes son la ICA, obstrucción del tracto de salida del VI, regurgitación mitral y shock cardiogénico (12). No existe terapia específica para la MCT, el tratamiento es de soporte y para las complicaciones agudas. Una vez estabilizados, los pacientes reciben tratamiento con diuréticos, inhibidores de la enzima convertidora de angiotensina, β -bloqueantes y anticoagulantes hasta mejorar la contractilidad miocárdica (13).

Tabla 4. Criterios diagnósticos InterTAK (International Takotsubo Diagnostic Criteria)

<ul style="list-style-type: none"> • Disfunción transitoria del VI (hipoquinesia, aquinesia, disquinesia) expresada como balonamiento apical, medio-ventricular, basal o focal. Puede existir compromiso del VD. La anomalía en la motilidad parietal habitualmente excede la distribución vascular epicárdica de una arteria coronaria. • Desencadenantes emocionales, físicos o combinados pueden preceder al síndrome, pero no es obligatorio. • Desórdenes neurológicos (HSA, ACV, convulsiones) y feocromocitoma pueden desencadenar el síndrome. • Nuevas alteraciones ECG (elevación o depresión del segmento ST, inversión de onda T, prolongación del intervalo QT). Pueden no existir cambios. • Elevación moderada de biomarcadores cardíacos (troponinas, creatin-kinasa) y significativo aumento del péptido natriurético cerebral. • La presencia de EAC significativa no excluye el diagnóstico de síndrome de Takotsubo. • No existe evidencia de miocarditis infecciosa (se recomienda utilizar RNM cardíaca). • Afecta predominantemente a mujeres en la posmenopausia.
<p>VI: ventrículo izquierdo; VD: ventrículo derecho; HSA: hemorragia subaracnoidea; ACV: accidente cerebrovascular; ECG: electrocardiograma; EAC: enfermedad arterial coronaria; RNM: resonancia magnética.</p>

Tabla 5. Score InterTAK.

Parámetros	Puntos
Sexo femenino*	25
Estrés emocional*	24
Estrés físico	13
Ausencia de depresión del segmento ST (excepto aVR)	12
Alteraciones psiquiátricas*	11
Desórdenes neurológicos (HSA, ACV, convulsiones)	9
Prolongación del intervalo QT*	6
HSA: hemorragia subaracnoidea, ACV: accidente cerebrovascular	
*Parámetros presentados por la paciente.	

Concluimos que la MCT se debe considerar entre las posibilidades diagnósticas del IAM y que la coronariografía permite definir el tratamiento ideal. Habitualmente la ICA es la complicación más frecuente, derivada de la disfunción sistólica del VI, con mayor incidencia en pacientes con múltiples comorbilidades, asociándose frecuentemente eventos adversos a corto y a largo plazo.

Referencias bibliográficas

1. Amin HZ, Amin L, Pradipta A. Takotsubo Cardiomyopathy: A Brief Review. J Med Life. 2020;13(1):3-7.
2. Medina de Chazal H, Del Buono M, Keyser-Marcus L, Ma L, Moeller FG, Berrocal D, et al. Stress Cardiomyopathy Diagnosis and Treatment: JACC State-of-the-Art Review. J Am Coll Cardiol. 2018;72(16):1955-1971.
3. Sato H, Tateishi H UT. Takotsubo-type cardiomyopathy due to multivessel spasm. In: Kodama K, Haze K, Hon M, editors. Clin Asp Myocard Inj From Ischemia to Hear Fail. 1990;56-64.

- 4 Lyon AR, Bossone E, Schneider B, Sechtem U, Citro R, Underwood SR, Sheppard MN, Figtree GA, Parodi G, Akashi YJ, Ruschitzka F, Filippatos G, Mebazaa A, Omerovic E. Current state of knowledge on Takotsubo syndrome: a Position Statement from the Taskforce on Takotsubo Syndrome of the Heart Failure Association of the European Society of Cardiology. *Eur J Heart Fail.* 2016;18(1):8-27.
5. Guerra F, Giannini I, Capucci A. The ECG in the differential diagnosis between takotsubo cardiomyopathy and acute coronary syndrome. *Expert Rev Cardiovasc Ther.* 2017;15(2):137-144.
6. Boyd B, Solh T. Takotsubo cardiomyopathy: Review of broken heart syndrome. *JAAPA.* 2020;33(3):24-29.
7. Abe Y, Kondo M, Matsuoka R, Araki M, Dohyama K, Tanio H. Assessment of clinical features in transient left ventricular apical ballooning. *J Am Coll Cardiol.* 2003;41(5):737-742.
8. Mahajan VS, Jarolim P. How to interpret elevated cardiac troponin levels. *Circulation.* 2011;124(21):2350-2354.
9. Ghadri JR, Wittstein IS, Prasad A, Sharkey S, Dote K, Akashi YJ, et al. International Expert Consensus Document on Takotsubo Syndrome (Part I): Clinical Characteristics, Diagnostic Criteria, and Pathophysiology. *Eur Heart J.* 2018;39(22):2032-2046.
10. Ramos MV. Aspectos destacados del Documento de Consenso Internacional de Expertos sobre Síndrome de Takotsubo. *Rev Urug Cardiol* 2018; 33:291-294.
11. Kato K, Lyon AR, Ghadri JR, Templin C. Takotsubo syndrome: aetiology, presentation and treatment. *British Cardiovascular Society, BMJ.* 2018;103: 1461–1469.
12. Aparisi Á, Uribarri A. Takotsubo syndrome. *Síndrome de Takotsubo. Med Clin (Barc).* 2020;155(8):347-355.
13. Monteserín C, Piñeiro P, González E, López M y González J. Síndrome de takotsubo. A propósito de un caso. *Rev Argent Anestesiol.* 2017;75(2):70---74
14. Ghadri JR, Cammann VL, Jurisic S, Seifert B, Napp LC, Diekmann J, et al. A novel clinical score (InterTAK Diagnostic Score) to differentiate takotsubo syndrome from acute coronary syndrome: results from the International Takotsubo Registry. *Eur J Heart Fail.* 2017;19(8):1036-1042.

NOTA: Toda la información que se brinda en este artículo es de carácter investigativo y con fines académicos y de actualización para estudiantes y profesionales de la salud. En ningún caso es de carácter general ni sustituye el asesoramiento de un médico. Ante cualquier duda que pueda tener sobre su estado de salud, consulte con su médico o especialista.