



## Artículos

- [Linfadenectomías axilares e inguinales](#)
- [Introducción](#)
- [Pacientes y métodos](#)
- [Resultados](#)
- [Discusión y conclusiones](#)
- [Referencias bibliográficas](#)

### Juan Carlos Valls Puig

Especialista de Cirugía General y Cirugía Oncológica  
 Profesor Agregado. Jefe de la Cátedra y Servicio de Otorrinolaringología.  
 Hospital Universitario de Caracas.  
 Universidad Central de Venezuela.  
 Especialista del Hospital Pérez de León 2. Venezuela. Orcid: 0000-0003-4019-2150

### Eduardo Urra

Especialista en Cirugía General  
 Jefe del Servicio de Cirugía. Hospital Pérez de León 2. Venezuela. Orcid: 0000-0001-9200-1905

### Aníbal Blanco

Especialista en Cirugía General.  
 Servicio de Cirugía  
 Hospital Pérez de León 2. Venezuela.  
 Orcid: 0000-0001-7627-1200

### Edwin Giménez

Especialista de Cirugía General y Cirugía Oncológica  
 Servicio de Cirugía. Hospital Pérez de León 2. Venezuela. Orcid: 0000-0002-4761-9105

### Yeri De Jesus

Residente Postgrado de Cirugía General Hospital Pérez de León 2. Venezuela. Orcid: 0000-0003-1043-6943

### Francisco Canónico

Residente Postgrado de Cirugía General Hospital Universitario de Caracas. Venezuela. Orcid: 0000-0002-9902-6424

### Milagros Romero

Residente Asistencial de Cirugía General Hospital Pérez de León 2. Venezuela. Orcid: 0000-0001-8380-4642

### **Cirugía de cabeza y cuello**

## **Linfadenectomías axilares e inguinales**

Fecha de recepción: 13/04/2021

Fecha de aceptación: 22/04/2021

**Introducción:** las cuencas ganglionares de las extremidades son de interés clínico y terapéutico porque representan el sitio frecuente de asiento de metástasis linfáticas provenientes de neoplasias malignas ubicadas en los miembros y el torso. **Objetivo:** evaluar a pacientes sometidos a linfadenectomía axilar o inguinal como parte de su tratamiento quirúrgico. **Pacientes y método:** estudio descriptivo y cuantitativo de diez pacientes con diagnóstico de neoplasias no mamarias que requirieron la realización de los procedimientos descritos. Las distintas frecuencias fueron expresadas en número y porcentaje. **Resultados:** la aparición de adenopatías clínicamente evidentes o la presencia de neoplasias sobre la respectiva cuenca ganglionar determinaron la ejecución de nueve disecciones terapéuticas. Los tipos histológicos más frecuentes fueron melanomas, carcinomas escamosos y sarcomas. Una linfadenectomía electiva en un paciente con carcinoma adenoideo quístico de antebrazo, recidivante en múltiples oportunidades. Dos recaídas axilares requirieron resección del cuarto anterior. La mitad de la serie falleció por metástasis a distancia en pulmón. **Conclusión:** las linfadenectomías axilares e inguinales representan procedimientos fundamentales en el tratamiento quirúrgico de varias neoplasias. Pueden ser terapéuticas o electivas de acuerdo al estado clínico ganglionar. La existencia de metástasis ganglionares regionales fue un indicador de la presencia de enfermedad a distancia, la cual determinó la sobrevida de los pacientes.

**Palabras Claves:** linfadenectomía, ganglios linfáticos, melanoma

### **Title**

Axillary and inguinal lymphadenectomies

### **Abstract**

**Introduction:** the axillary and inguinal regions represents the site of involved nodes by metastasis. **Objective:** to evaluate patients underwent axillary or inguinal lymphadenectomy as part of their surgical treatment. **Patients and method:** study descriptive and quantitative of ten patients with diagnosis of neoplasm no mammary underwent the surgical procedure mentioned. **Results:** the presence of clinical lymphadenopathy in nine patients determinate therapeutic dissections. Malignant melanomas, squamous cell carcinomas and sarcomas were the principal histological types. One elective lymphadenectomy in forearm adenoid cystic carcinoma. Two recurrences require forequarter amputation. Half of the series died for pulmonary metastasis. **Conclusion:** The axillary and inguinal lymphadenectomy are fundamental procedures in the surgical treatment of many neoplasms. Regional metastases were a prognosis factor for distant disease and determinate the survival of the patients.

**Key Word**

lymphadenectomy, lymph node, melanoma

**Introducción**

Las cuencas ganglionares de interés clínico en las extremidades son dos, la axilar y la inguinal. Representan los sitios frecuentes de asiento de metástasis linfáticas provenientes de neoplasias malignas ubicadas en los miembros y el tronco. Los otros grupos de ganglios linfáticos no suelen participar en la difusión linfática de las metástasis de los tumores. Las regiones epitroclear y poplítea no permiten estandarizar una disección quirúrgica en ellas <sup>(1)</sup>. Aunque el cáncer de mama es el tumor más común con capacidad de diseminación a la región axilar, algunas neoplasias cutáneas como el melanoma, el carcinoma escamoso y los tumores neuroendocrinos, entre otros, también se encuentran entre las variedades histológicas con extensión linfática a las regiones descritas <sup>(2)</sup>. Algunos tumores de partes blandas pueden originarse en los tejidos de las porciones superiores de las extremidades y comprometer por contigüidad los grupos ganglionares <sup>(3)</sup>. La linfadenectomía es parte integral de los procedimientos en cirugía oncológica <sup>(4)</sup>. La disección axilar e inguinal contempla la extirpación de los ganglios linfáticos y del tejido linfático asociado con el recorrido de los vasos axilares o femorales, respectivamente <sup>(1)</sup>.

Se define a la disección terapéutica como aquella indicada ante la presencia de adenopatías clínicamente evidentes. La extirpación quirúrgica es el método de elección para el control de las metástasis regionales de los tumores cutáneos y de la vía aéreo digestiva. La remoción completa de las adenopatías con extensos depósitos tumorales protege de la consiguiente morbilidad que le acompaña. Evita la ulceración, la sobreinfección, las hemorragias, el dolor y las alteraciones funcionales en las regiones comprometidas. Sin embargo, es controversial el impacto del procedimiento en la sobrevida <sup>(5-7)</sup>.

Cuando el riesgo de presentar metástasis microscópicas es mayor del 15% en pacientes sin ganglios palpables, se considera la realización de linfadenectomías electivas con el objetivo de determinar de manera apropiada el pronóstico del paciente <sup>(8)</sup>. El estado de los ganglios linfáticos en varios tipos de tumores representa uno de los principales indicadores de supervivencia del paciente <sup>(9)</sup>. El objetivo del presente trabajo es evaluar a los pacientes sometidos a linfadenectomía axilar o inguinal como parte de su tratamiento quirúrgico por la presencia de una neoplasia maligna en el territorio de drenaje linfático de la cuenca ganglionar respectiva.

**Pacientes y métodos**

Se realizó un estudio descriptivo y cuantitativo de 10 pacientes con diagnóstico de neoplasias que requirieron la realización de linfadenectomías axilares o inguinales como parte de su tratamiento quirúrgico, intervenidos por los autores, durante los años 2010 y 2020 en los servicios de cirugía del Hospital Pérez de León 2, Hospital Universitario de Caracas, y el servicio de Otorrinolaringología también del último nosocomio mencionado. Se omitieron las neoplasias mamarias. Se distribuyeron de acuerdo a la cuenca ganglionar involucrada, axilar o inguinal. Se dividieron en terapéutica o electiva según la intención del procedimiento.

En toda la serie se analizaron la localización de las lesiones, métodos diagnósticos preoperatorios, biopsia previa, procedimientos quirúrgicos realizados, morbilidad postoperatoria, reportes definitivos de anatomía patológica y su correlación con los estudios histológicos preoperatorios. Las distintas frecuencias fueron expresadas en número y porcentaje.

Los melanomas cutáneos, los carcinomas escamosos cutáneos y los sarcomas se estratificaron por etapas según el sistema TNM, actualizado en el 2009 y adoptado por la 7ta edición del *American Joint Commission on Cancer (AJCC)* <sup>(10-12)</sup>.

Se definió la recurrencia local como aquella que se encuentra en los límites de 2cms a partir de la cicatriz quirúrgica del sitio primario. Las lesiones en tránsito se consideraran cuando se ubican entre los 2cms y la principal cuenca ganglionar <sup>(8)</sup>.

Las linfadenectomías axilares pueden ser totales cuando incluyen los niveles del I al III o limitadas cuando solo incluyen los niveles I y II. El nivel viene determinado por la relación entre el musculo pectoral menor y los grupos ganglionares. Las disecciones inguinales son superficiales cuando se extirpa la cuenca ganglionar inguinal y serán profundas cuando se agrega la región iliaca <sup>(13)</sup>.

## Resultados

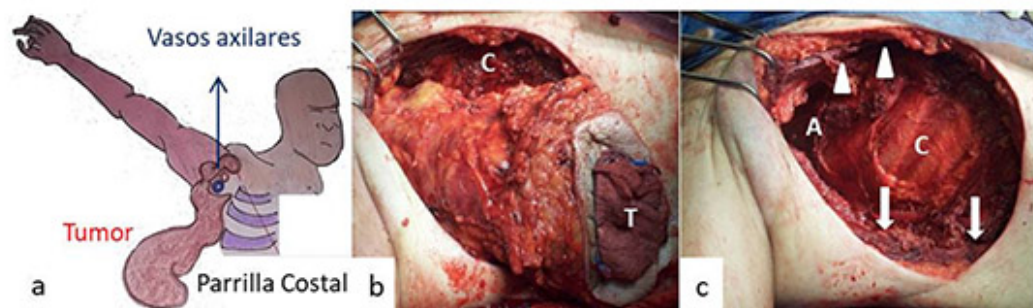
El 90% de la serie se ubicó entre la quinta y sexta década de la vida. El género femenino y masculino se presentó en la misma cantidad. Ocho pacientes fueron sometidos a disecciones axilares y dos a inguinales. En toda la serie se solicitó tomografía de la región ganglionar comprometida y del tórax.

Nueve pacientes presentaron masas en región axilar o inguinal. Todos ellos sometidos a linfadenectomías axilares o inguinales terapéuticas. En una enferma se ejecutó una disección axilar electiva por un carcinoma adenoideo quístico en antebrazo, recidivado en múltiples oportunidades e intervenido en otro centro hospitalario. Sin adenopatías palpables (**ver Tabla**). Dos de las disecciones axilares fueron totales y el resto limitadas. Todas las inguinales fueron superficiales.

Tipo de linfadenectomía	Región	Diagnóstico Preoperatorio	Etapas	Procedimiento asociado	Diagnóstico final
Terapéutica	Axilar	Melanoma	T3N3M0	Extirpación de primario y metástasis en tránsito	Ídem
Terapéutica	Axilar	Escamoso cutáneo	T2N2aM0	Extirpación de primario	Ídem
Terapéutica	Axilar	Angiosarcoma	T2aNXM0G3	Extirpación de primario	Ídem
Terapéutica	Axilar	Sarcoma	T2aNXM0GX	Extirpación de primario	Melanoma primario oculto
Terapéutica	Axilar	Sarcoma	T2bNXM0GX	Radioterapia preoperatoria	Fibrosarcoma
Terapéutica	Axilar	Escamoso	Recaida regional	Extirpación de recaída tráquea	Ídem
Terapéutica	Axilar	Escamoso	Recaida regional	Extirpación de recaída tráquea	Ídem
Terapéutica	Inguinal	Neuroendocrino	¿Primario oculto?	-----	Ídem
Terapéutica	Inguinal	Melanoma	T3N3M0	Extirpación de primario	Ídem
Electiva	Axilar	Adenoideo quístico cutáneo	Recaida local	Extirpación de recaída local	Ídem

**Tabla.** Distribución de los pacientes de la serie, según el tipo de linfadenectomía, cuenca ganglionar intervenida, procedimiento asociado, etapa tumoral y diagnósticos pre y postoperatorio. **Tabla propia del autor principal.**

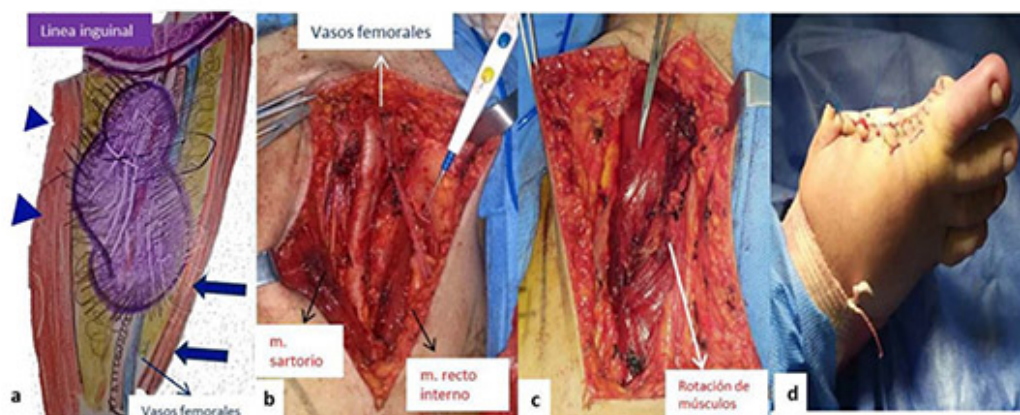
Cuatro procedimientos terapéuticos estuvieron determinados por masas surgidas sobre la cuenca ganglionar respectiva, tres axilares y una inguinal, sin un aparente tumor primario en otra localización. Todos se acompañaron de toma de biopsia incisional preoperatoria, siguiendo el eje mayor del miembro. Un paciente poseía el antecedente de radioterapia externa por una lesión maligna en región axilar de histología desconocida, extirpada en otro centro hospitalario hace cuarenta años, recibió radioterapia. La nueva biopsia indicó angiosarcoma. El reporte patológico preoperatorio de los otros dos axilares fue señalado solo como sarcomas (ver **Figura 1a-c**). En cuanto a la clasificación por etapas, dos fueron catalogados como T2a y uno T2b, todos NX. El angiosarcoma se clasificó como G3 y los otros GX. El inguinal fue señalado como sospechoso de tumor neuroendocrino. Uno de los sarcomas fue remitido a radioterapia preoperatoria ante el extenso compromiso de los vasos axilares para brindar un intento de cirugía preservadora. El resto fue sometido a la extirpación del tumor y a la linfadenectomía terapéutica respectiva como procedimientos de primera intención.



**Figura 1.** Esquema y fotos de paciente sometido a extirpación de extensa neoplasia sobre la cuenca ganglionar axilar seguido de linfadenectomía terapéutica por contigüidad. a) Vasos axilares rodeados por la neoplasia. b) Resección de la neoplasia. T blanca, tumor axilar. Letra C blanca, parrilla costal. c) Área de defecto quirúrgico. Letra A blanca, región axilar. Puntas de flecha blanca, músculo pectoral mayor y flechas blancas, músculo dorsal ancho. El reporte histológico inicial fue señalado como sarcoma y el definitivo postoperatorio como melanoma metastásico. **Esquema y fotos propias del autor principal.**

Los otros cinco procedimientos terapéuticos estuvieron relacionados a metástasis palpables en la cuenca ganglionar respectiva, de un tumor primario identificado por biopsia preoperatoria. Tres neoplasias cutáneas; un carcinoma escamoso de antebrazo y dos melanomas cutáneos en hombro y primer dedo de pie. Las otras dos intervenciones se relacionaron con recaídas de carcinomas escamosos en orificio de traqueotomías postlaringectomías.

La evidencia de una profundidad de invasión entre 2 a 4mm determinó que ambos melanomas fueran catalogados como T3. La aparición de un plastrón ganglionar voluminoso los señaló como N3. El primero se asoció con una metástasis en tránsito y el último con ulceración del primario (ver **Figura 2a-d**). El carcinoma escamoso cutáneo se clasificó como T2 por tratarse de una lesión de más de 2cms y N2a por la adenopatía axilar de 6cms. Además de la linfadenectomía, se practicó la extirpación de los primarios, de las metástasis en tránsito y de las recaídas.



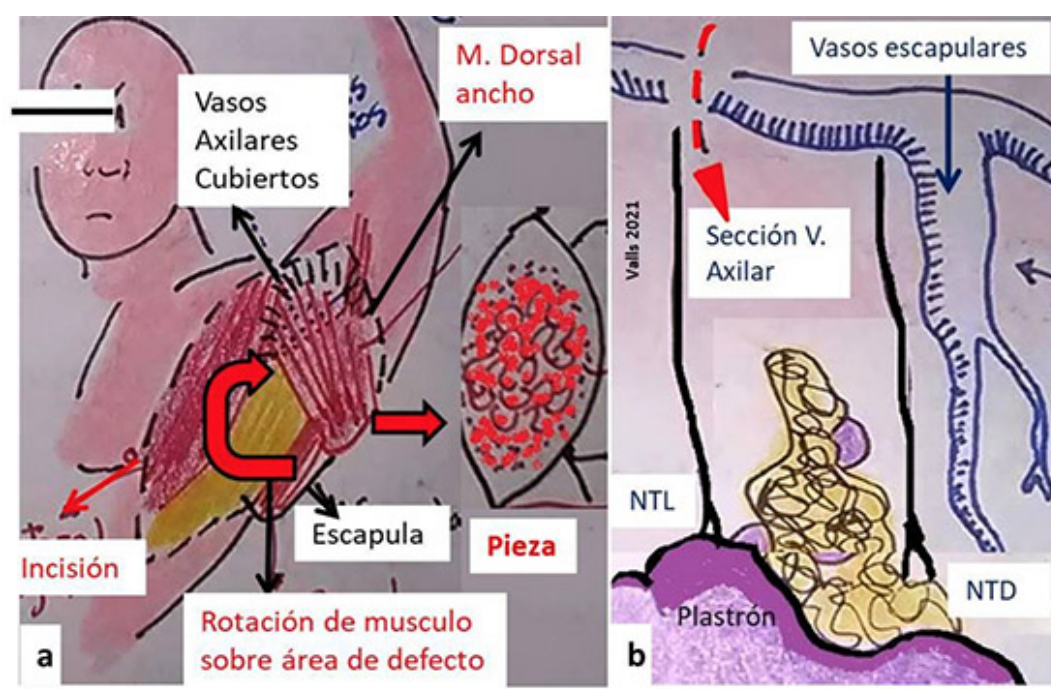
**Figura 2.** Esquema y fotos de paciente con diagnóstico preoperatorio de melanoma en primer dedo de pie izquierdo con metástasis a región inguinal. a) Punta de flechas azules, músculo sartorio. Flechas azules, músculo recto interno. b) Linfadenectomía inguinal. c) Rotación de



músculos sobre vasos femorales. d) Extirpación del tumor primario. **Esquema y fotos del autor principal.**

Los reportes de anatomía patológica definitivos de las cuencas ganglionares, confirmaron la presencia de los tipos histológicos identificados preoperatoriamente en los tumores cutáneos descritos, en las recaídas de los orificios de traqueotomía, en los dos sarcomas y en el tumor neuroendocrino. Uno de los pacientes con aparente sarcoma axilar resulto tratarse de una metástasis de melanoma oculto. Se verificó el carcinoma adenoideo quístico en la re-extirpación de la neoplasia adenoidea quística y se obtuvieron 8 ganglios sin metástasis en la linfadenectomía electiva.

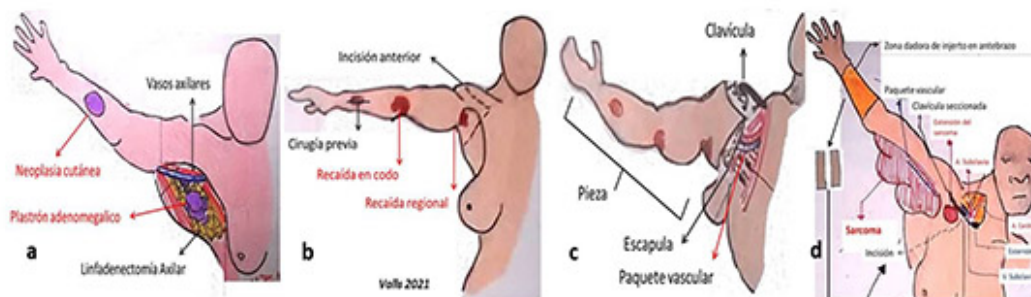
La mitad de la casuística presentó complicaciones relacionadas con el procedimiento. El extenso compromiso de la piel por el angiosarcoma, determinó la movilización de un segmento del músculo dorsal ancho para cubrir los vasos principales de la cuenca ganglionar respectiva ante la dificultad para el cierre cutáneo. Otro paciente durante la linfadenectomía presentó sección accidental de la vena axilar, sin embargo la ubicación del sitio de la herida permitió el drenaje venoso colateral por los vasos escapulares inferiores, no desarrollando edema de la extremidad comprometida (**Figura 3a y b**). Una disección axilar y las dos inguinales presentaron seromas con dehiscencia parcial de las heridas. No hubo hematomas, ni linfedemas.



**Figura 3.** Esquemas de complicaciones intraoperatorias. a) Ante la extirpación de extenso angiosarcoma con compromiso cutáneo, fue necesario cubrir los vasos axilares con parte del músculo dorsal ancho. b) Durante resección de plastrón ganglionar axilar por recaída de cáncer laríngeo en orificio de traqueostomía, hubo una sección accidental de la vena axilar cercana a la parrilla costal. El drenaje venoso por los vasos escapulares inferiores, evitó el edema del miembro superior. NTL, nervio torácico largo. NTD, nervio torácico dorsal. **Esquema propio del autor principal.**

Todos fueron remitidos a tratamiento adyuvante. Los melanomas recibieron inmunoterapia. Los carcinomas escamosos, los sarcomas y el carcinoma adenoideo quístico con radioterapia externa y quimioterapia. En el tumor neuroendocrino se inició la búsqueda del primario en vías digestivas y continuó con adyuvancia.

El paciente con carcinoma escamoso en antebrazo y el sarcoma que recibió radioterapia externa preoperatoria, requirieron la realización de amputaciones del cuarto anterior o desarticulaciones interescapulotorácica por la persistencia con progresión postadyuvancia en el primero y la pobre respuesta neoadyuvante en el segundo (**Figura 4a-d**).



**Figura 4.** Pacientes sometidos a resección del cuarto anterior por persistencia de enfermedad neoplásica. a) Extirpación de tumor cutáneo escamoso de antebrazo y linfadenectomía axilar. b) Persistencia con progresión tumoral posterior a quimioterapia y radioterapia adyuvante. c) Resección del cuarto anterior. d) Otro enfermo con sarcoma de región braquial persistente posterior a intento de preservación de miembro con radioterapia preoperatoria. Se realizó desarticulación de hombro más linfadenectomía axilar por contigüidad, con línea anterior de la incisión por encima de la emergencia de los vasos axilares en la clavícula. Injertos cutáneos del antebrazo sobre área de defecto extensa en la herida quirúrgica. **Esquema propio del autor principal.**

La mitad de la serie falleció por metástasis a distancia en pulmón; aquellos con melanomas de la región axilar, las dos recaídas de la estoma traqueal y la recidiva del sarcoma sometido a amputación del cuarto anterior.

## Discusión y conclusiones

Virchow apoyó el concepto de que los ganglios linfáticos funcionaban como barreras físicas contra la diseminación del cáncer en 1860. Seguidamente Heidenhain, Stiles y Handley estudiaron la propagación del cáncer mamario y formularon la teoría de que las células cancerosas se diseminan a través de los vasos linfáticos <sup>(9)</sup>.

La primera descripción de la técnica de disección axilar se acredita a Joseph Pancoast en su "Tratado de Cirugía Operatoria" en 1844, seguidamente Herbert Snow propuso la disección inguinal por melanoma. William Halsted y Willie Meyer publicaron simultáneamente la remoción sistemática de los ganglios axilares en continuidad con el cáncer primario en 1894. El procedimiento de la linfadenectomía ha evolucionado con el desarrollo de las técnicas quirúrgicas modernas, el progreso de la anestesia y la comprensión del proceso de diseminación tumoral hacia el sistema linfático <sup>(4)</sup>.

El ilustre maestro Luis Razetti ejecutó en 1914, una desarticulación coxofemoral por un osteosarcoma de miembro inferior en el Hospital Vargas de Caracas <sup>(14)</sup>. Posteriormente realizó la primera mastectomía de Halsted, que incluyó la correspondiente linfadenectomía axilar <sup>(15)</sup>. Oscar Rodríguez Grimán a mediados de los años ochenta, reconoció el tratamiento terapéutico o electivo de las cuencas ganglionares comprometidas en los melanomas <sup>(16)</sup>. En el nuevo milenio, varias reuniones de consenso nacionales trataron de establecer las indicaciones apropiadas en el manejo quirúrgico de los melanomas <sup>(17,18)</sup>. María Eugenia Aponte & Ramón A Saade desarrollaron el significado clínico y biológico de las linfadenectomías axilares <sup>(19)</sup>. Sánchez et al. señalaron un caso de linfadenectomía inguinal endoscópica asistida por robot en un paciente con melanoma <sup>(20)</sup>.

Shaw & Rumball identificaron a los melanomas seguido de los carcinomas escamosos como los principales tipos histológicos en 208 linfadenectomías realizadas en distintas cuencas ganglionares <sup>(13)</sup>. La presencia de adenopatías palpables y de metástasis en tránsito en las neoplasias cutáneas, requieren la extirpación del tumor primario y las metástasis descritas, seguido de la linfadenectomía terapéutica de la cuenca ganglionar respectiva <sup>(18,21-24)</sup>. Las indicaciones quirúrgicas señaladas determinaron cada uno de los procedimientos terapéuticos realizados en las neoplasias cutáneas de la casuística.

Los tumores de partes blandas provienen del tejido mesenquimal. Se distribuyen en benignos y malignos de acuerdo al grado de diferenciación, estos últimos también se conocen como sarcomas. El fibrohistiocitoma maligno representa el tipo histológico maligno más frecuente en

adultos y el 19% se ubican en la extremidad superior. El angiosarcoma es raro, extremadamente agresivo y se presenta en zonas que han recibido radioterapia. Ambos se evidencian en la sexta década de la vida con más frecuencia <sup>(25,26)</sup>. El tratamiento quirúrgico implica la extirpación local amplia <sup>(27)</sup>.

Los sarcomas rara vez se acompañan de metástasis a ganglios linfáticos, menos del 5% <sup>(4)</sup>; sin embargo algunos tipos histológicos como el angiosarcoma pueden alcanzar hasta un 15% de diseminación a grupos ganglionares regionales y tienen indicación de linfadenectomía <sup>(28)</sup>. El compromiso de la cuenca ganglionar por contigüidad representa otra de las premisas para su disección <sup>(29)</sup>. Estos aspectos fueron tomados en cuenta para incluir la linfadenectomía en la resección de las neoplasias señaladas como sarcomas en la biopsia previa.

Entre un 2% a 9% de las recurrencias en el estoma traqueal de carcinomas escamosos de cabeza y cuello pueden diseminarse a la región axilar <sup>(30)</sup>. La linfadenectomía está indicada en casos seleccionados de neoplasias bien diferenciadas o cuando no hay signos de metástasis a distancia <sup>(31)</sup>.

El carcinoma adenoideo quístico de piel y el tumor neuroendocrino de vía digestiva comparten algunas características clínicas como su rara ocurrencia y la posibilidad de diseminación linfática o hematógena. El primero requiere extirpación quirúrgica y tiende a recurrir con frecuencia hasta en un 51% de los casos. En el segundo la pronta confirmación histológica determina la búsqueda del primario y la implementación del tratamiento apropiado <sup>(32-35)</sup>.

Un 15,8% y 38,4% de los sarcomas en general se ubican en el miembro superior y el inferior, respectivamente. Más del 60% de aquellos de la extremidad inferior se sitúan en el muslo y la región inguinal <sup>(3)</sup>. Aunque el tamaño tumoral se relaciona directamente con la tasa de metástasis hacia ganglios linfáticos, algunas neoplasias como el melanoma, pueden presentarse con metástasis ganglionares voluminosas sin una lesión primaria evidente hasta en un 5% de los casos <sup>(9)</sup>. La ausencia de diseminación a distancia en los pacientes con metástasis axilares por carcinomas escamosos del estoma traqueal, la alta frecuencia de distribución de los tumores malignos de partes blandas en las extremidades y la posibilidad de adenopatías por neoplasias ocultas, determinó la decisión quirúrgica en las linfadenectomías axilares restantes y en el caso de sospecha de tumor neuroendocrino de región inguinal. Las recurrencias locales múltiples del paciente con carcinoma adenoideo quístico establecieron la indicación quirúrgica de la linfadenectomía axilar electiva.

Sustentado en numerosos estudios clínicos controlados, se ha demostrado que la extirpación radical de ganglios linfáticos de manera sistemática independientemente del tamaño no ofrecía beneficios en cuanto a supervivencia en comparación con las disecciones ganglionares selectivas en pacientes con melanoma y otros tipos de neoplasias. La tendencia actual es a la clasificación de la etapa ganglionar mediante la intervención quirúrgica con penetración corporal mínima cuando el riesgo de metástasis microscópicas es de 15%, como lo representa la aplicación del concepto del ganglio centinela. Además, cuando las tasas de metástasis a los ganglios son menores del 5%, se acepta evitar la remoción de los ganglios, como es el caso de los melanomas menores de 1mm de espesor <sup>(9)</sup>. Sin embargo en la serie, todas las neoplasias eran tamaño tumoral igual o mayor a T2 con adenopatías clínicamente evidentes. La crisis económica y social determina que los pacientes tengan dificultades para ser intervenidos quirúrgicamente en etapas tempranas de su enfermedad <sup>(36)</sup>. La realidad de nuestro medio estableció que Oscar Rodríguez Grimán recomendara de manera sistemática el tratamiento del primario y la linfadenectomía de la cuenca ganglionar en 1985 <sup>(16)</sup>.

Hasta un 71 % de las linfadenectomías pueden presentar algún tipo de morbilidad. Las inguinales se complican con más frecuencia que las de las regiones axilares y de otras cuencas ganglionares. Las infecciones, los seromas y las dehiscencias de la herida son las complicaciones más comunes. El linfedema del miembro es más frecuente en las disecciones totales axilares sobre las limitadas. El incremento de la etapa ganglionar representa un factor de riesgo para el desarrollo de recaídas <sup>(13)</sup>.

La recurrencia regional posterior a intervención quirúrgica sobre la cuenca ganglionar se correlaciona con las etapas ganglionares avanzadas. Son más frecuentes en las regiones axilares que inguinales. Hasta un 25% de los carcinomas escamosos pueden reaparecer en la axila <sup>(13)</sup>. Los aspectos relacionados con las complicaciones y las recurrencias se comprobaron en el estudio. A pesar de que el 20% de las disecciones axilares eran totales no hubo casos de linfedema en la serie.

La amputación del cuarto anterior o desarticulación interescapulotorácica consiste en la resección del miembro superior, la escápula y la mitad externa de la clavícula; incluye la cuenca ganglionar axilar. Posee un rol terapéutico o paliativo. Sus indicaciones vienen representadas por el compromiso del paquete vascular axilar por parte de neoplasias de etapa avanzada que se localizan en la parte proximal del brazo o en la región axilar, en aquellas que recurren después de un intento de tratamiento de conservación de miembro y en las recaídas regionales por tumores de la extremidad superior<sup>(37,38)</sup>. Estas consideraciones establecieron la decisión en la ejecución de la intervención descrita, en los pacientes que recurrieron de la casuística. La dificultad para el cierre cutáneo, la necrosis de los colgajos y el retardo en la cicatrización se encuentran entre las complicaciones de la resección del cuarto anterior<sup>(39)</sup>. El amplio defecto final requirió la colocación de injertos cutáneos en un paciente de la serie (Figura 4d). Según el Consenso Nacional de Melanoma del 2004, la terapia sistémica es recomendable en aquellos pacientes con más de una adenopatía metastásica. Deben recibir Interferón  $\alpha 2b$  a altas dosis como tratamiento adyuvante<sup>(18)</sup>. La radioterapia y quimioterapia postoperatoria está indicada para obtener un mejor control local de los carcinomas escamosos y los sarcomas<sup>(23,27)</sup>. La comprensión del sistema linfático y su fisiología han permitido entender la compleja diseminación de las neoplasias malignas<sup>(4)</sup>. De los estudios de William Halsted, surgió la teoría halstediana de propagación ordenada de las metástasis, la cual dominó la literatura científica hasta el concepto sistémico de Bernard Fisher en el decenio de los sesenta. Las neoplasias pueden presentar metástasis a distancia o ser sistémicas desde su inicio<sup>(40)</sup>.

Las implicaciones clínicas de las adenopatías metastásicas regionales han sido definidas con el tiempo<sup>(4)</sup>. La presencia de células tumorales en los ganglios linfáticos señala el potencial de metástasis de una neoplasia hacia los órganos vitales. La diseminación a distancia rige el resultado final del paciente. El compromiso de los ganglios axilares se correlaciona con la aparición de metástasis a distancia en neoplasias como el melanoma y el carcinoma escamoso de cabeza y cuello<sup>(9,17,41)</sup>.

La sobrevivencia de pacientes con melanoma y adenopatías clínicamente evidentes se ubica entre 29% a 52%, a los cinco años. Las metástasis ubicadas en la axila e ingle poseen peor pronóstico que en otras cuencas ganglionares<sup>(6,8,42,43)</sup>. La diseminación axilar de los carcinomas escamosos de cabeza y cuello se consideran como signos de mal pronóstico<sup>(31,39)</sup>. En el presente estudio la mitad de la serie falleció por metástasis a distancia en correlación con los conceptos descritos.

## Conclusión:

Las linfadenectomías axilares e inguinales representan procedimientos fundamentales en el tratamiento quirúrgico de varias neoplasias. Pueden ser terapéuticas o electivas de acuerdo al estado clínico ganglionar. Las disecciones inguinales presentan mayor morbilidad. La existencia de metástasis ganglionares axilares es un indicador pronóstico por la presencia de enfermedad a distancia, en pacientes con tumores como el melanoma de extremidades y el carcinoma escamoso de cabeza y cuello metastásico a región axilar.

**Agradecimientos:** a la Lic. Mary Cruz Lema de Valls y al personal de la biblioteca del Centro Médico de Caracas por su colaboración en la realización del estudio.

## Referencias bibliográficas

1. Cascinelli N, Belli F, Vaglini M, Lovo G. Tumores cutáneos. En Cirugía Oncológica. Editor: Veronesi H. Editorial Medica Panamericana. Buenos Aires. 1991: 768-805.
2. Lawrence W, Lopez M. Radical surgery for cáncer a historical perspective. Surg Oncol N Am. 2005; 14; 441-446.
3. Brennan M, Shiu M. Presentation, demographics and prognostic factors of soft tissue sarcoma. En: Surgical management of soft tissue sarcoma. Editor: Shiu M, Brennan M. Editorial Lea & Febiger. Philadelphia. 1989: 45-57.
4. Natarajan S, Taneja Ch, Cady B. Evolution of lymphadenectomy in surgical oncology. Surg Oncol N Am. 2005; 14; 447-459.
5. Dzwierzynski W. Complete lymph node dissection for regional node metastasis. Clin Plast Surg. 2010; 37: 113-125.
6. Wevers K, Bastiaannet E, Poos A, Van Ginkel J, Plukker J, Hoesktra J. Therapeutic lymph node dissection. Ann Surg Oncol. 2012; 19: 3913-3918.
7. Valls JC. Experiencia en disecciones de cuello. Rev Fac Med. 2018; 41(1).



8. Karakousis C. Tratamiento quirúrgico del melanoma maligno. *Clin Quir N Am.* 1996; 6; 1323-1337.
9. Gervasoni J, Taneja Ch, Chung M, Cady B. Importancia biológica y clínica de la linfadenectomía. *Clin Quir N Am.* 2000; 6; 1113-1759.
10. Balch CM, Gershenwald JE, Soong SJ et al. Final versión of 2009 AJCC melanoma staging and classification. *J Clin Oncol.* 2009; 27: 6199-6206.
11. Edge SB. American Joint Committee on Cancer, American Cancer Society. *AJCC Cancer Staging Handbook: From the AJCC Cancer Staging Manual 7th ed.* New York, NY: Springer; 2010.
12. Edge SB, Byrd DR, Compton CC, Fritz AG, Greene FL, Trotti A, editors. *AJCC cancer staging manual (7th ed).* New York, NY: Springer; 2010.
13. Shaw JH, Rumball E. Complications and local recurrence following lymphadenectomy. *Br J Surg.* 1990; 77(7):760-764.
14. Razzetti L. 1000 operaciones ejecutadas en el servicio de clínica quirúrgica del Hospital Vargas. *Gac Med Car.* 1918; XXV (9): 89.
15. Razzetti L. Cancer de seno y Operación de Halsted. *Gac Med Caracas* 1923:30 (6) 81-83.
16. Rodríguez Grimán O. Tumores de piel. Melanomas. *Conducta quirúrgica. Acta Onc Ven.* 1985; XVIII (3 -4): 49-67.
17. Martirene E, Castillo J, Cordero A, Rodríguez J. Validación de la nueva clasificación TNM de melanoma. *Rev Ven Onc.* 2004; 16 (1): 21-27.
18. Hernández K, Ruiz A, Reigosa A, Maldonado G. Reunión de consenso en melanoma maligno. *Rev Ven Onc.* 2005; 17 (1): 56-65.
19. Aponte M, Saade R. Linfadenectomía axilar en el cáncer de mama y melanoma. *Gac Méd Caracas.* 2009;117(2).
20. Sánchez A, Sotelo R, Rodríguez O, Sánchez R, Rosciano J, Vegas L, Rojas A, Arévalo N. Linfadenectomía inguinal video endoscópica asistida por robot en el tratamiento del melanoma. *Rev Ven Oncol.* 2016; 28(2): 98-103.
21. Heaton K. Nonmelanoma skin cancer. En: *The M.D. Anderson Surgical Oncology Handbook.* 1996.
22. Dummer R, Hauschild A, Lindenblatt N, Pentheroudakis G, Keilholz U. Cutaneous melanoma: ESMO Clinical Practice Guidelines for diagnosis, treatment and follow up. *Ann Oncology.* 2015; 26 (S5): 126-132.
23. Alam M, Armstrong A, Baum Ch, Bordeaux J, Brown M, Busam K, Eisen D et al. Guidelines of care for the management of cutaneous squamous cell carcinoma. *J Am Acad Dermatol.* 2018 ;78(3):560-578.
24. Angeles Ch, Wong S. Management of regional melanoma. *Surg Oncol Clin N Am.* 2020; 29: 415-431.
25. Hashimoto H. Incidence of soft tissue sarcomas in adults. In: *Current Topics Pathology.* Editors: Harms D, Schmidt D. Berlin. Edit. Springer-Verlag 1995; 85: 1-16.
26. Brooks J. Concepts in the pathology of soft tissues. *Probl Gen Surg.* 1999; 16 (3): 13-26.
27. Kennedy R, Cheney R, Stull M, Kraybill W. Soft tissue sarcomas: current management and future directions. *Surg Clin N Am.* 2009;83: 235-247.
28. DeMatteo R, Murray B, Lewis J. Role of surgery in the multidisciplinary treatment of extremity soft tissue sarcomas. *Prob Gen Surg.* 1999; 16 (3): 32-42.
29. Lawrence W. Operative management of soft tissue sarcomas. *Sem Surg Oncol.* 1994; 10: 340-346.
30. Hoyer R, Herrold K, Smith R. A clinicopathological study of epidermoid carcinoma of head and neck. *Cancer.* 1962; 15: 741-749.
31. Nelson W, Sisk M. Axillary metastases from carcinoma of the larynx. *Head Neck.* 1994; 16(1):83-7.
32. Kato N, Yasukawa K, Onozuka T. Cutaneous Adenoid Cystic Carcinoma With Lymph Node Metastasis. *Am J Dermatopathology.* 1998; 20 (6): 571-577.
33. Barnes J, García C. Primary cutaneous adenoid cystic carcinoma. *Cutis.* 2008; 81: 243-246.
34. Di Palma A, Sebahang H, Schwenter F. Metastatic rectal neuroendocrine tumor presenting as an inguinal mass. *Int J Surg Case Report.* 2016; (26): 27-29.
35. Inayat F, Daly K, Askarian F. Small bowel neuroendocrine tumors with inguinal metastases. *Cureus.* 2016; 8 (6).
36. Ponce D. Catástrofe de la salud venezolana. *Gac Med Caracas.* 2019; 127 (1).
37. Fanous N, Didolkar MS, Holyoke ED. Evaluation of forequarter amputation in malignant diseases. *Surg Gynecol Obst.* 1976; 142: 301-384.
38. Sugarbaker P. Amputación de la extremidad superior (cuarto anterior). En: *Cirugía del cáncer musculoesquelético.* Editores: Sugarbaker P, Malawer M. 1era Edición. Editorial Mosby. Madrid. 1995: 306-316.
39. Johnston E, Namm J, Reeves. Major amputation for nodal metastases from squamous cell carcinoma. *J Surg Onc.* 2006; 93: 76-79.

40. Fisher B. Biological research in the evolution of cancer surgery. *Cancer Res.* 2008; 68(24): 10007-10020.
41. Chan A, Essner R, Wanek L. Judging the therapeutic value of lymph node dissections for melanoma. *J Am Coll Surg.* 2000; 191 (1): 17-22.
42. Cochran A. Metástasis de melanoma a través del sistema linfático. *Clin Quir N Am.* 2000; 6; 1769-1780.
43. Gershenwald J, Soong S, Balch Ch. 2010 TNM staging for cutaneous melanoma...and beyond. *Ann Surg Oncol.* 2010; 17; 1475-1477.

**NOTA:** Toda la información que se brinda en este artículo es de carácter investigativo y con fines académicos y de actualización para estudiantes y profesionales de la salud. En ningún caso es de carácter general ni sustituye el asesoramiento de un médico. Ante cualquier duda que pueda tener sobre su estado de salud, consulte con su médico o especialista.