

Casos Clínicos

- [Melanoma anal: reporte de un caso](#)
- [Introducción](#)
- [Presentación caso clínico](#)
- [Discusión](#)
- [Referencias bibliográficas](#)

Carlos Sardiñas

Cirujano General y Coloproctólogo
Laboratorio de Fisiología Anorrectal y
Unidad de Coloproctología del Hospital
Universitario de Caracas. Caracas.
Venezuela

Dilia Díaz

Anatomopatóloga
. Instituto Anatomopatológico "Dr. José
Antonio O'Daly" de la Universidad
Central de Venezuela. Caracas.
Venezuela.

Mauricio Parrella

Cirujano General y Coloproctólogo
Laboratorio de Fisiología Anorrectal y
Unidad de Coloproctología del Hospital
Universitario de Caracas. Caracas.
Venezuela

María Oropeza

Cirujano General y Coloproctólogo
Laboratorio de Fisiología Anorrectal y
Unidad de Coloproctología del Hospital
Universitario de Caracas. Caracas.
Venezuela.

Alisson Malpica

Anatomopatóloga
Instituto Anatomopatológico "Dr. José
Antonio O'Daly" de la Universidad
Central de Venezuela. Caracas.
Venezuela.

Renny Guzmán

Técnico Histólogo
Instituto Venezolano de Investigaciones
Científicas. Venezuela

Melanoma anal: reporte de un caso

Fecha de recepción: 01/01/2019

Fecha de aceptación: 01/03/2019

El melanoma maligno primario de la región anorrectal representa menos del 0.2 al 1%. Se trata de masculino de 63 años que presenta en cuadrante derecho, masa de aproximadamente 5 centímetros de diámetro, superficie irregular, muy vascularizada, áreas induradas alternas con áreas renitentes, erosionada y con escaso sangrado. Se realizó escisión completa de la lesión diagnosticándose melanoma maligno del ano, siendo las células tumorales positivas a Melan-A y S-100 y negativas para la citoqueratina AE1/AE3.

Palabras Claves:melanoma, anal

Abstract

Primary anorectal malignant melanomas represent have an incidence from less than 0.2 to 1%. The present article addresses a case of a 63 years old male with a five centimetres diameter bulk in the right quadrant , irregular surface, highly vascularized indurated areas alternating with reluctant areas, eroded and with scanty bleeding. Complete excision of the lesion was performed, leading to a diagnosis for anal malignant melanoma through the discovery of tumor cells positive for Melan-A and S-100 and negative for citokeratine AE1/AE3.

Key Word

melanoma, anal

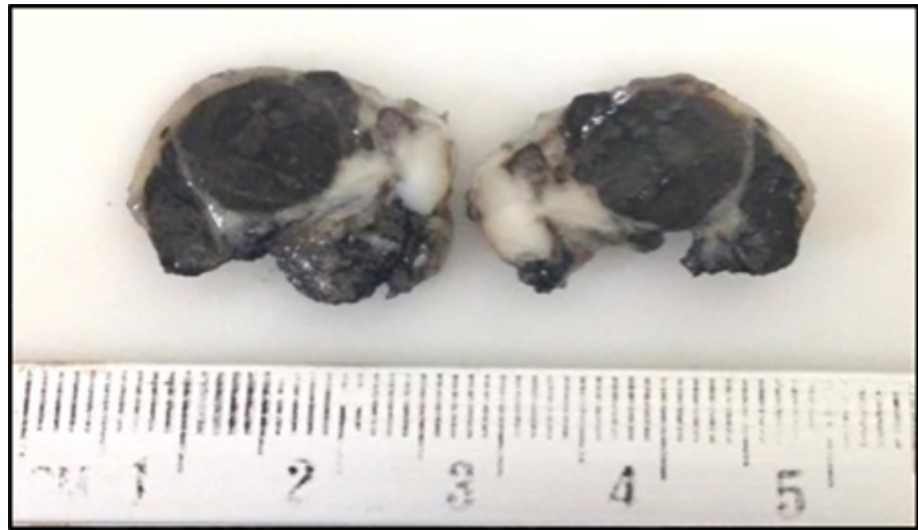
Introducción

El melanoma maligno primario de la región anorrectal es una condición rara, presentándose entre el 0.2 al 1% de las neoplasias malignas anorrectales y el 1% de todos los melanomas. Es la tercera localización más común después de la piel y el ojo. La región anorrectal es el sitio afectado con mayor frecuencia del tracto gastrointestinal (1-6-7). Todos los melanomas, ya sean cutáneos o de origen mucoso, proceden de melanocitos, que son células derivadas de la cresta neural embrionaria. Suponiéndose que el melanoma se origina de los melanocitos presentes en la mucosa escamosa del canal anal. Estos melanocitos por estímulos carcinógenos (exposición a la luz solar) se malignizan dando origen al melanoma (8). Como la mucosa anal nunca se expone a la luz solar, el desarrollo de esta neoplasia no es claro. El pigmento de melanina dentro de las células malignas es la base para el diagnóstico histológico junto con la aparición de cambios de unión (9). El síntoma más común es el sangrado, sin embargo, pueden existir en algunos pacientes dolor leve, masa anal, prolapso y alteraciones en los hábitos defecatorios. Muchas de estas lesiones son confundidas con enfermedad hemorroidal o trombosis hemorroidal externa. Afecta a todas las edades, con mayor incidencia en pacientes añosos y mujeres (3). Al momento del diagnóstico el 61% de los pacientes tienen ya compromiso ganglionar inguinal. El pronóstico es pobre y la sobrevida específica a uno, tres y cinco años es de 61, 27 y 6% respectivamente (2-10).

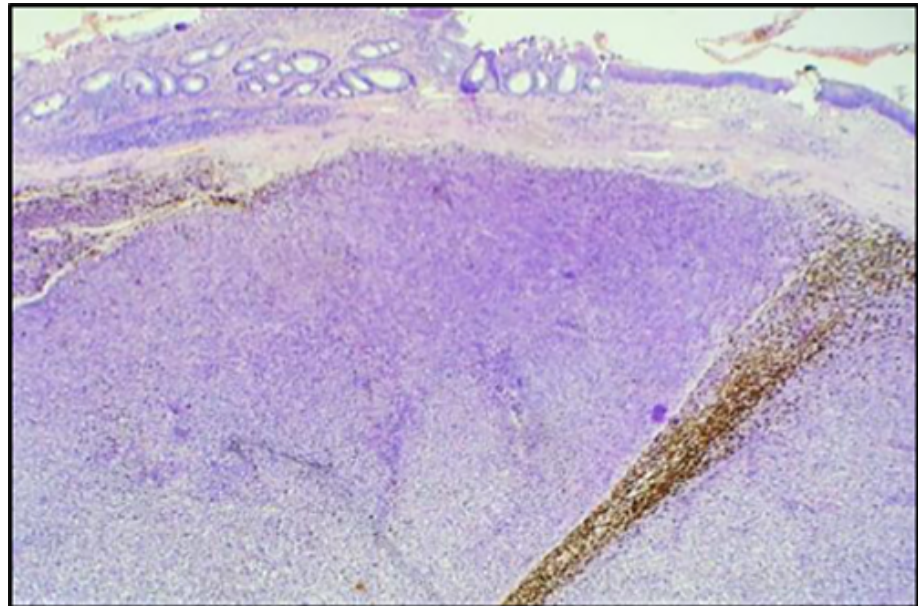
Presentación caso clínico

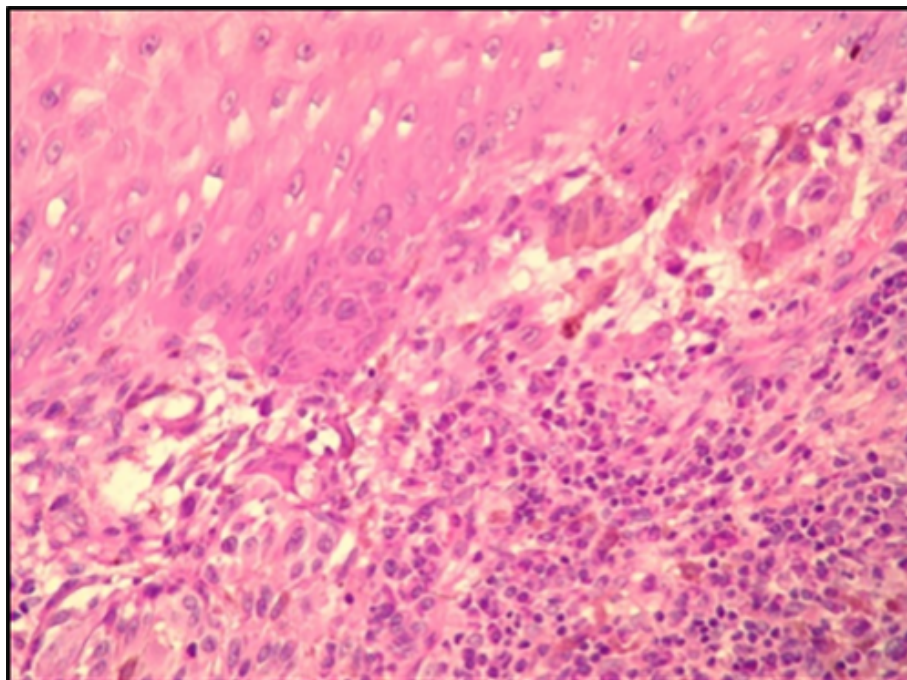
Se presenta el caso de un paciente masculino de 63 años, con antecedentes de diabetes mellitus tipo 2, quien consulta al Servicio de Gastroenterología del Hospital Universitario de Caracas en mayo de 2016 por presentar rectorragia postevacuatoria y aumento de la circunferencia abdominal de 3 meses de evolución. Al examen físico abdominal, se evidencia abdomen globoso a expensas de líquido ascítico, ruidos hidroaéreos presentes, blando, no doloroso a la palpación superficial ni profunda, sin signos de irritación peritoneal. Matidez en ambos flancos. Hepatometría 9 centímetros LPE, 11 centímetros LMCD y 12 centímetros LAAD. Al examen coloproctológico, se evidencia masa irregular que protruye a través del canal anal. Al tacto, esfínter hipotónico, contracción y relajación voluntaria disminuida, se palpa en cuadrantes derechos, masa de aproximadamente 5 centímetros de diámetro, superficie irregular, muy vascularizada, áreas induradas alternas con áreas renitentes, ulcerada y con escaso sangrado. Exámenes complementarios: ultrasonido abdominal reporta lesión ocupante de espacio a nivel hepático sugestivo de lesión metastásica y ascitis. Se completan exámenes preoperatorios y se solicita interconsulta con la Unidad de Coloproctología del Hospital Universitario de Caracas, quienes luego evaluación, deciden llevar a mesa operatoria y realizar resección local. Hallazgos: Tumor de canal anal, en unión de cuadrantes anterior y posterior derechos de aproximadamente 5 centímetros de diámetro, pediculado, con base a 1 centímetro de margen anal, superficie indurada alterna con áreas renitentes, vascularizada y sangrante. Se realizó escisión completa de la lesión descrita (4).

En el Instituto Anatomopatológico "Dr. José Antonio O'Daly" de la Universidad Central de Venezuela. Caracas, se recibió un fragmento de piel y mucosa (imagen 1) que midió 2 x 1,5 x 1 cm, con superficie ulcerada. Al corte, blando con tumor pardo oscuro y áreas fibrosas.

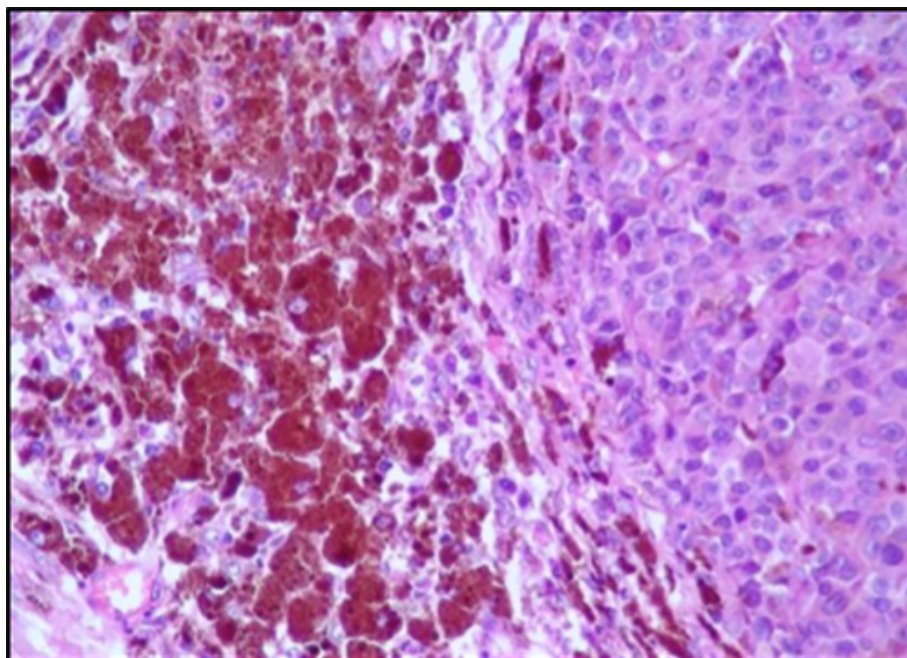


Se incluyeron muestras representativas para estudio histológico, las cuales fueron procesadas como es de rutina y se obtuvieron láminas coloreadas con hematoxilina y eosina donde se pudo observar tumor nodular (imagen 2), muy celular que se encontraba ubicado por debajo del epitelio glandular del recto y con presencia de nidos o tecas de unión en el epitelio plano estratificado no queratinizado del ano (imagen 3).

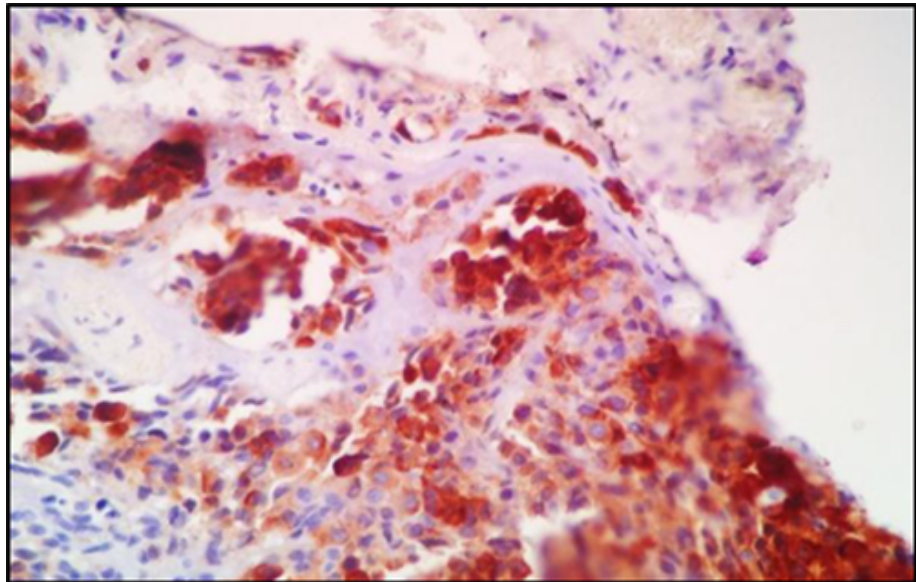
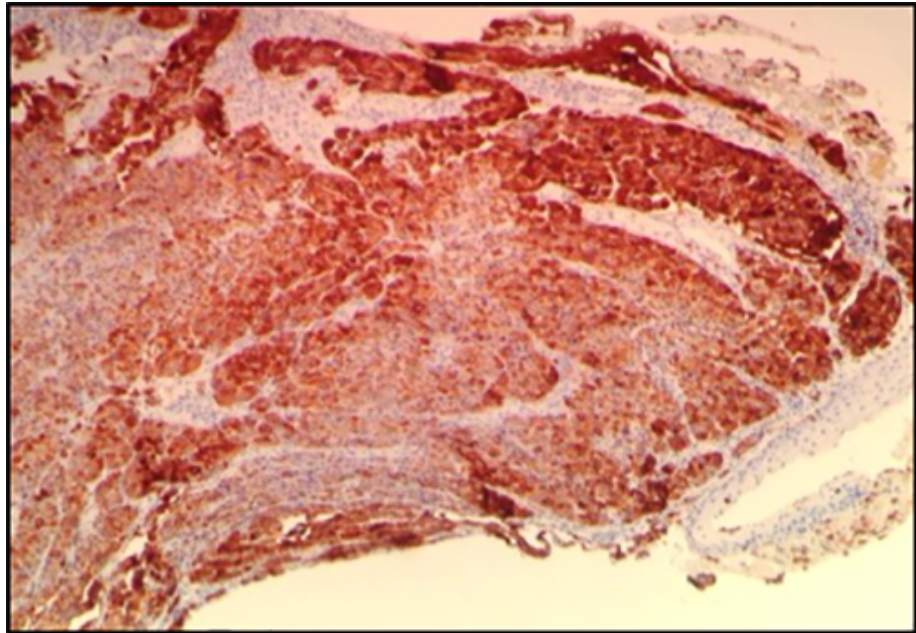




A mayor aumento se observaron células poligonales en su mayoría de gran tamaño con núcleos aumentados de tamaño hiper Cromáticos y pleomorficos con nucléolo prominente y presencia de figuras mitóticas. Algunas mostraron citoplasma con pigmento pardo de aspecto melanico (imagen 4). Lo cual nos orientó al diagnóstico de un **melanoma maligno primario de ano**.



Se realizó estudio de inmunohistoquímica para confirmar los hallazgos histológicos, siendo las células tumorales positivas a Melan-A y S-100 (figura 5 y 6) y negativas para la citoqueratina AE1/AE3.



Discusión

El melanoma maligno primario del ano es una entidad poco frecuente, fue descrito por primera vez en 1857 por Moore ⁽¹¹⁾. Para confirmar que se trata de una lesión primaria es indispensable descartar que se trate de una diseminación metastásica a partir de un melanoma cutáneo ⁽⁵⁻¹²⁾. Además determinar que el tumor presenta componente de unión o tecas adyacente al tumor invasivo, lo cual puede ser difícil de identificar en las lesiones ulceradas.

El enfoque estándar para el manejo de este tipo de tumores no se ha establecido debido al número limitado de pacientes y al escaso reporte retrospectivo de melanomas anales ⁽¹³⁾. El pronóstico del melanoma primario de recto es malo, con una supervivencia menor de 5 meses cuando la enfermedad ha metastatizado, debido al alto potencial metastásico, la ausencia de un tratamiento estandarizado y el retraso en el diagnóstico ⁽¹⁴⁾

Si bien está claro que el tratamiento de la neoplasia rectal localizada es la cirugía, unos autores proponen escisión local combinada con radioterapia locorregional adyuvante, en tumores pequeños, mientras que otros se decantan por la resección abdominoperineal alegando una mayor supervivencia libre de enfermedad, en los tumores grandes y obstructivos, pese a la mayor morbilidad. La evolución en las técnicas diagnósticas (RMN pélvica y ECO-endoanal) facilita la estadificación preoperatoria de la enfermedad y de este modo la elección de la técnica quirúrgica más idónea para cada caso. A pesar de todo, más que el tipo de cirugía seleccionada,

lo que fundamentalmente determina la supervivencia es el estadio tumoral y el comportamiento biológico del tumor (15-16-17-18)

Referencias bibliográficas

1. Bolivar JC, Harris JW, Branch W, Sherman RT. Melanoma of the anorectal region. *Surg Gynecol Obstet* 1982; 154: 337-41.
2. Roumen RM. Anorectal melanoma in the Netherlands: a report of 63 patients. *Eur J Surg Oncol* 1996; 22: 598-601.
3. Thibault C, Sagar P, Nivatvongs S, Ilstrup DM, Wolff BG. Anorectal melanoma an incurable disease? *Dis Colon Rectum* 1997; 40: 661-8.
4. Goldman S, Glimelius B, Pahlman L. Anorectal malignant melanoma in Sweden. Report of 49 patients. *Dis Colon Rectum* 1990; 33: 874-7.
5. Baskies AM, Sugarbaker EV, Chretien PB, Deckers PJ. Anorectal melanoma. The role of posterior pelvic exenteration. *Dis Colon Rectum* 1982; 25: 772-7.
6. Quan SH, Deddish MR. Noncutaneous melanoma. Malignant melanoma of the anorectum. *CA Cancer J Clin* 1966; 16: 111-4.
7. Khan M, Bucher N, Elhassan A, Barbaryan A, Ali AM, Hussain N, et al. Primary anorectal melanoma. *Case Rep Oncol* 2014;7:164-70.
8. Singer M, Mutch MG: Anal melanoma. *Clin Colon Rectal Surg* 2006;19:78–87.
9. Gilchrest BA, Eller MS, Geller AC, et al. The pathogenesis of melanoma induced by ultraviolet radiation. *N Engl J Med* 1999;340:1341–1347
10. Mutch MG, Roberts PL. Anal and peri-anal melanoma. *Clin Colon Rectal Surg* 2002;15:271–276
11. Roumen R. Anorectal melanoma in the Netherlands: a report of cases. *Eur J Surg Oncol* 1996; 22: 598-601.
12. Moore R: Recurrent melanosis of the rectum, after previous removal from the verge of the anus, in a man aged sixty-five. *Lancet* 1857;1:290.
13. Wanebo HJ, Woodruff JM, Farr GH, Quau SH. Anorectal melanoma. *Cancer* 1981;47:1891-900.)
14. Homs J, Garrett C. Melanoma of the anal canal: A case series. *Dis Colon Rectum* 2007; 50: 1004-1010.
15. DJ Pérez de Luque, MV García Sánchez, E Iglesias Flores, AA Reyes López, JF de Dios Vega. El valor de la ecografía endorrectal en el manejo del melanoma rectal. *Gastroenterol Hepatol*. 2004; 27: 391-2.
16. Tanaka S, Ohta T, Fujimoto T, Makino Y, Murakami I. Endoscopic mucosal resection of primary anorectal malignant melanoma: a case report. *Acta Med Okayama* 2008; 62(6):421-424.
17. Kiran R P, Rottoli M, Pokala N, Fazio V W. Long-term Outcomes After Local Excision and Radical Surgery for Anal Melanoma: Data From a Population Database. *Dis Colon Rectum* 2010; 53(4):402-408.
18. Bello M D, Smyth E, Perez D, Khan S, et al. Anal versus Rectal Melanoma: Does Site of Origin Predict Outcome? *Dis Colon Rectum* 2013; 56(2): 150-157
19. Veloso A, Magno J, Silva J A. Anal Melanoma: a rare, but catastrophic tumor. *J. Coloproctol (Rio J.)* 2014; 34(1):9-13

NOTA: Toda la información que se brinda en este artículo es de carácter investigativo y con fines académicos y de actualización para estudiantes y profesionales de la salud. En ningún caso es de carácter general ni sustituye el asesoramiento de un médico. Ante cualquier duda que pueda tener sobre su estado de salud, consulte con su médico o especialista.