

Casos Clínicos

- [Hernia diafragmática traumática crónica en fase catastrófica u obstructiva. Revisión de la literatura a propósito de un caso](#)
- [Introducción](#)
- [Historial del caso](#)
- [Discusión](#)
- [Conclusiones](#)
- [Referencias bibliográficas](#)

Juan Carlos Araujo-Cuauro

Cirujano de Tórax

Unidad de Cirugía de Tórax del Servicio de Cirugía, Hospital "Dr. Adolfo Pons", IVSS, Maracaibo – Venezuela

Hernia diafragmática traumática crónica en fase catastrófica u obstructiva. Revisión de la literatura a propósito de un caso

Fecha de recepción: 20/09/2018

Fecha de aceptación: 22/05/2019

La hernia diafragmática postraumática es una lesión que ocurre como consecuencia de un traumatismo cerrado o penetrante que involucra a las regiones del tórax y del abdomen. Está asociada a una elevada tasa de morbimortalidad en muchos casos, y su sospecha clínica precoz es esencial para su diagnóstico. El objetivo de reporte del caso clínico es ilustrar las características más habituales recogidas en la literatura de este tipo de patología, incidiendo en los aspectos embriológicos, anatómicos, epidemiológicos, diagnósticos y terapéuticos más importantes. Se presenta el caso de una paciente de 55 años operada por esta afección, luego de sufrir un trauma toracoabdominal cerrado hace quince años atrás producto de un accidente automovilístico, en donde los hallazgos encontrados fueron una hernia diafragmática traumática izquierda la cual se catalogó como crónica, formada por el omento mayor, el mesocolon y colon transversal. Se hará referencia sobre algunos aspectos de interés sobre la sintomatología que experimenta la paciente, así como los exámenes complementarios para su diagnóstico, los principios elementales para su corrección y su evolución posoperatoria. Se trata de una patología poco frecuente, con una incidencia baja 3%, siendo los accidentes en el tráfico una de las causas más habituales en los traumas cerrados. Finalmente, la hernia diafragmática de origen traumático es poco frecuente en el paciente politraumatizado, pero requiere de una alta sospecha diagnóstica para evitar las complicaciones a corto y largo plazo, en especial el compromiso respiratorio y la estrangulación de órganos intraabdominales.

Palabras Claves: Diafragma, trauma, hernia, crónica

Title

Chronic traumatic diaphragmatic hernia: Review of literature on a one case basis

Abstract

Post-traumatic diaphragmatic hernia is a lesion that occurs as a result of a blunt or penetrating trauma that involves the chest and abdomen regions. It is associated with a high rate of morbidity and mortality in many cases, and its early clinical suspicion is essential for its diagnosis. The aim of reporting the clinical case is to illustrate the most common characteristics collected in the literature of this type of pathology, focusing on the most important embryological, anatomical, epidemiological, diagnostic and therapeutic aspects. We present the case of a 55-year-old patient operated on for this condition, after having suffered a thoracoabdominal trauma that was closed fifteen years ago due to a car accident, where the findings were a left traumatic diaphragmatic hernia which was classified as chronic, formed by the greater omentum, the mesocolon and transverse colon. Reference will be made on some aspects of interest regarding the symptomatology that the patient experiences, as well as the complementary examinations for its diagnosis, the elementary principles for its correction and its postoperative evolution. It is a rare pathology, with a low incidence of 3%, with traffic accidents being one of the most common causes of closed traumas. Finally, diaphragmatic hernia of traumatic origin is rare in the polytraumatized patient, but requires a high diagnostic suspicion to avoid short and long-term complications, especially respiratory compromise and strangulation of intra-abdominal organs.

Key Word

Diaphragm, trauma, hernia, chronic

Introducción

Los traumatismos toracoabdominal con lesiones del diafragma a pesar de su reconocimiento temprano en la historia de la cirugía, las cuales han sido adecuadamente entendidas y documentadas, por lo que siguen siendo aún hoy una entidad de difícil diagnóstico.

Su consecuencia inmediata como lo es la ruptura diafragmática o su alejada complicación como lo es la denominada hernia diafragmática traumática, y en particular su complicación, la estrangulación de las vísceras herniadas, conlleva una elevada mortalidad, hecho que jerarquiza la importancia de dar a conocer sobre el tema ⁽¹⁾.

El diafragma es un músculo delgado y ancho con una forma de cúpula, que se apoya sobre la base del tórax u orificio inferior torácico, constituyéndose un tabique músculo aponeurótico que viene a separar la cavidad torácica de la abdominal ⁽²⁾.

Su origen embriológico, se da en la segunda semana del desarrollo, cuando aparecen cuatro esbozos mesodérmicos que crecen hacia un punto central. Adelante el septum transversum originado en el tercero, cuarto y quinto somite cervical arrastra en su descenso al nervio frénico. Del septum transversum se deriva la porción tendinosa del diafragma, atrás el mesenterio dorsal origina los pilares del diafragma y lateralmente a ambos lados se encuentran las membranas pleuroperitoneales ^(3,4).

Estos cuatro repliegues mesodérmicos, hacia la séptima semana se fusionan separando la cavidad torácica de la abdominal. Al cuarto mes los brotes musculares de la pared dorsal y lateral invaden las membranas pleuroperitoneales, para formar la parte muscular del diafragma, por lo se distinguen sus dos porciones una posterior o vertical, constituida por ambos pilares y las arcadas del diafragma, y otra horizontal esternocostal con dos cúpulas; la derecha más alta convexa y anterior que la izquierda, separados por una depresión central donde descansa el corazón ⁽³⁻⁵⁾.

Esta forma alta como se dispone el diafragma, permite definir la región toracoabdominal, delimitada por dos líneas horizontales la superior a nivel de los mamelones y la inferior a nivel del reborde costal inferior.

En la región toracoabdominal los órganos del compartimiento abdominal supramesocólico están cubiertos por la parrilla costal y por consiguiente dentro del tórax, de cuya cavidad están separados por el diafragma. Este es un elemento fundamental que debe tenerse presente, sobre todo en las heridas penetrantes para sospechar la lesión del diafragma.

Los traumatismos cerrados que provocan roturas del diafragma son en la gran mayoría de los casos provocados por accidentes en el tránsito en los que hubo colisión de vehículos. Boulanger, encuentra sobre un total de 80 pacientes con roturas diafragmáticas por traumatismo cerrado, que el 86% fue secundaria a colisión vehicular a alta velocidad, pero pueden existir otras causas, como el arrollamiento vehicular persona embestida, precipitaciones de altura y las agresiones corporales son excepcionales ^(6,7).

Esta estrecha relación causa-efecto, estaría relacionada con la magnitud del trauma el cual es necesario para provocar la rotura del diafragma, así como distintos factores de la cinemática del trauma que aparecen en las colisiones a alta velocidad.

Los mecanismos patogénicos que estarían involucrados en la rotura diafragmática por trauma cerrado, no están aun completamente establecidos, sin embargo se plantean dos mecanismos distintos que provocarían la lesión del diafragma: a. hipertensión abdominal brusca, secundaria a aplastamiento o desaceleración grave; La presión intraabdominal normal es menor de 12 cmH₂O, en un impacto cerrado abdominal puede incrementarse hasta 100 cmH₂O, esta presión se transmite a zonas de menor resistencia como es el caso del diafragma, específicamente el lado izquierdo, especialmente si el accidentado contiene la respiración y contrae la pared abdominal en el momento del impacto. b. aplastamiento de la base del tórax, secundaria a impacto directo produce un hundimiento lateral de la parrilla costal, que conlleva o condiciona el desgarramiento de las inserciones costales del diafragma, e incluso a la rotura transversal de la cúpula diafragmática.

Los traumatismos toracoabdominal con lesión diafragmática ruptura, es tema de gran interés debido al surgimiento y a las controversias provocada en cuanto a la conducta diagnóstica e inclusive terapéutica, lo que debe centrar la atención en estos puntos controversiales que se

generan a partir de los dos grandes mecanismos lesionales que son el trauma cerrado y el penetrante⁽⁵⁻⁷⁾.

El primer caso de hernia traumática del diafragma descrito, esta atribuido a varios autores como Sennertus, quien, en 1541, realiza el hallazgo necrópsico, en un paciente fallecido por la herniación y estrangulación del colon a través de una brecha diafragmática secundaria a una herida de bala recibida siete meses antes⁽⁸⁾.

El cirujano renacentista francés Ambrosio Paré, describió las consecuencias de la herniación de las vísceras abdominales a través de lesiones traumáticas del diafragma en estudios necrópsicos. En 1579, este realiza su observación en el cadáver de un capitán de la artillería francesa, que habiendo sobrevivido ocho meses antes a una herida de bala en el hemitórax izquierdo, muere por una oclusión intestinal. En la necropsia encuentra que la muerte fue secundaria a la herniación, estrangulación y posterior gangrena de un amplio sector del colon, migrado al tórax a través de una pequeña herida diafragmática que "apenas permitía el pasaje de un pulpejo del dedo".

También describe el primer caso de una hernia traumática del diafragma secundaria a un traumatismo cerrado, en un obrero muerto tres días después de sufrir un severo traumatismo abdominal, en el que, al realizar la necropsia, encontró el estómago herniado a través de una herida diafragmática^(8,9).

A pesar de que las lesiones traumáticas del diafragma son infrecuentes y escasa, hoy por hoy, se reconoce un aumento en su incidencia debido a los avances y cambios tecnológico en el parque automotor con vehículo que desarrollan altas velocidades con el incremento de los accidentes en el tránsito con lesionados, así mismo por otra parte una sociedad posmoderna caracterizada por una jungla de concreto que ha aglomerado a una cantidad de individuos, lo que genera un mayor índice de violencia urbana producto del uso de las armas de fuego y/o armas blancas, por lo que la incidencia global en el número de traumatismos con lesiones traumáticas del diafragma, (por trauma contuso y penetrante), es aproximadamente entre el 0,8% al 5,8%. En pacientes toracotomizados o laparotomizados por trauma, se constataron lesiones diafragmáticas en el 4% al 6%, mientras que la incidencia global de las lesiones diafragmáticas, en necropsias de pacientes fallecidos por trauma, fue del 5,2% al 17%. No obstante, la incidencia de lesiones diafragmáticas por trauma cerrado, están representada entre un 0,8% a 1,6% del total de lesiones constatadas en pacientes ingresados en la sala de emergencia de cualquier centro hospitalario⁽¹⁰⁾.

Por otra parte, la incidencia de las lesiones provocadas por traumatismo penetrante, que interesan al diafragma es entre 10% al 15% de las heridas penetrantes torácicas y/o abdominales. Sin embargo, esta aumenta drásticamente cuando analizamos la incidencia de lesiones diafragmáticas en heridas que comprometen el sector toracoabdominal⁽⁷⁻⁹⁾.

De acuerdo con el tiempo de evolución, las hernias pueden ser agudas o crónicas. De acuerdo con la forma de presentación pueden dividirse en fases o etapas. Las lesiones diafragmáticas tienen mayor predominio en el sexo masculino, en el grupo etario comprendido en el rango entre la 3ª y 5ª década de la vida.

Durante la valoración inicial de un paciente traumatizado se pone mayor atención a las lesiones más evidentes y con frecuencia se pasa por alto la probabilidad de ruptura diafragmática traumática, siendo detectada finalmente días, meses o años después cuando las estructuras o elementos anatómicos de abdomen se hernian a la cavidad torácica⁽⁹⁾.

La paciente que reportamos en nuestra investigación presento una hernia diafragmática traumática crónica secundaria, quince años atrás donde sufrió un traumatismo toracoabdominal cerrado, producto de un accidente de tránsito con colisión vehicular.

El objetivo de la investigación es presentar una hernia diafragmática traumática crónica debido ruptura diafragmática secundaria a traumatismo cerrado toracoabdominal hace quince años atrás por una colisión vehicular.

Historial del caso

Paciente femenina de 55 años de edad, quien ingresa por el servicio de emergencia por presentar dolor localizado abdominal localizado en epigastrio e hipocondrio y hemitórax izquierdo de fuerte intensidad, tipo cólico sin acalmias. Asimismo, dificultad respiratoria moderada. Tras reinterrogar a la paciente, refería como antecedente de importancia haber sufrido un accidente automovilístico (colisión vehicular) hacía quince años con trauma toracoabdominal cerrado sin complicaciones aparente.

Asimismo, refería ciertas molestias en hipocondrio izquierdo desde hacía cinco años, sin alteraciones del tránsito digestivo ni otra sintomatología.

A la exploración física presentaba palidez cutáneo mucosas moderada con cierto grado de deshidratación, signos vitales estables, con una frecuencia cardiaca 100 x', frecuencia respiratoria 25 x', tensión arterial dentro de los parámetros normales, murmullo vesicular audible en ambas bases pulmonares, con la observación de que se auscultan ruidos hidroaéreos en el campo pulmonar izquierdo, y a la percusión timpanismo.

Abdomen: simétrico, sin cicatrices, excavado, blando depresible doloroso a la palpación en epigastrio e hipocondrio izquierdo, a la auscultación ruido hidroaéreos aumentado con signos de lucha en el cuadrante superior izquierdo (ruidos peristálticos aumentados), sin otras alteraciones.

Ante la presunción diagnóstica de una hernia diafragmática traumática crónica se solicita exámenes complementarios: Hematología, 9 g/dl, cuenta blanca de 16.000 cel./mm³, Leucocitos 15.000 /mm³. Segmentados: 85%. Urea: 140 mg/dl, Creatinina: 2.3 mg/dl, glicemia 136 meq/dl, electrolitos Sodio 134 meq/dl, Potasio 3.5 meq/dl, PH 7.45, Gases arteriales: PO₂ 72, PCO₂ 38.

Se ordenan estudios de imágenes como radiografía tipo tele de tórax donde se aprecia imagen en tubo doblado compatible con asa colónica debido a la evidencia de las haustras con gas en su interior que desplaza levemente el cardiomedíastino hacia la derecha, pero no se descarta la posible herniación del estómago, resto dentro de límites normales. En la radiografía simple de abdomen se evidencia defecto en el hemidiafragma izquierdo con desplazamiento de órganos intraabdominales (colon transverso y posiblemente estómago) a cavidad torácica compatible con una hernia diafragmática traumática (**figura. 1 A y B**).

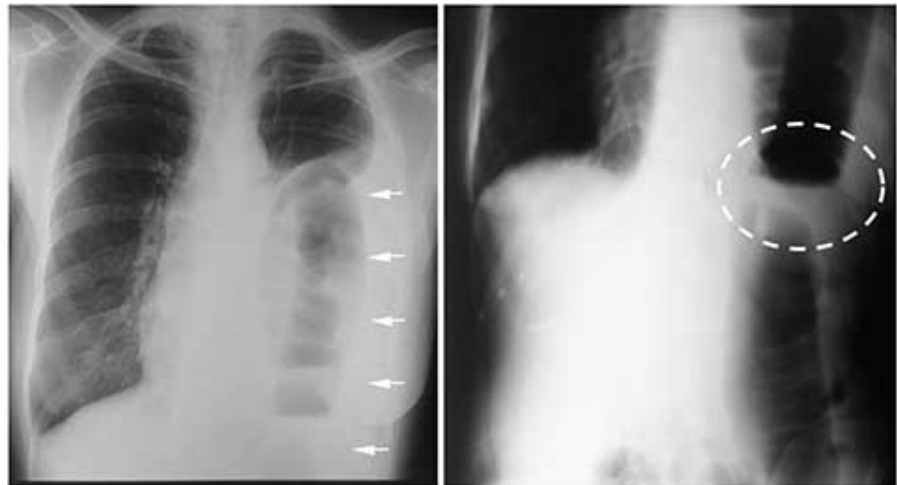


Figura 1. A. Radiografía Tele de tórax. Se aprecia imagen en tubo doblado compatible con asa colónica debido a la evidencia de las haustra colónica con gas en su interior (Flechas blancas). **B. Radiografía simple de abdomen** se evidencia defecto en el hemidiafragma izquierdo con desplazamiento de órganos intraabdominales (colon transverso u estómago) a cavidad torácica compatible con una hernia diafragmática traumática (círculo punteado).

Se abordó mediante toracotomía posterolateral izquierda con apertura de la cavidad torácica a nivel de 6^{to} espacio intercostal, encontrando una hernia diafragmática de unos 5 cm. de diámetro aproximadamente, en la porción antero lateral muscular del diafragma, con herniación de gran parte del omento mayor, mesocolon y colon transverso dilatado (neumatizado) con múltiples laceraciones serosa-muscular producto de la presión intracolónica, encarcelado e irreductible por lo que se debe realizar enterotomía descompresiva, una vez descomprimida el asa colónica debido al tiempo de evolución, hubo que liberar las múltiples adherencias alrededor de anillo herniario diafragmático y se procede a realizar la quelotomía diafragmática para finalmente reducir el contenido herniado. Se reparó el defecto diafragmático o anillo herniario con cierre primario a dos planos con puntos separados tipo colchonero del borde anterior y posterior del defecto con material no reabsorbible sutura seda 1, no fue necesaria la colocación de malla sintética

Se colocó drenaje activo tipo Blake de 28 Fr conectado a Pleurovac de tres cámaras (Pleurovac A 6000 Teleflex Medical™) en el lecho quirúrgico. Se cerró pared torácica con material de sutura sintético absorbible vicryl 1, y se finalizó el procedimiento afrontando piel con una sutura monofilamento no absorbible Nylon 2-0. El diagnóstico postoperatorio fue de toracotomía posterolateral izquierda con reducción de hernia diafragmática traumática y reparación de laceraciones serosa muscular del colon y reparación del defecto diafragmático (**figura.2**).

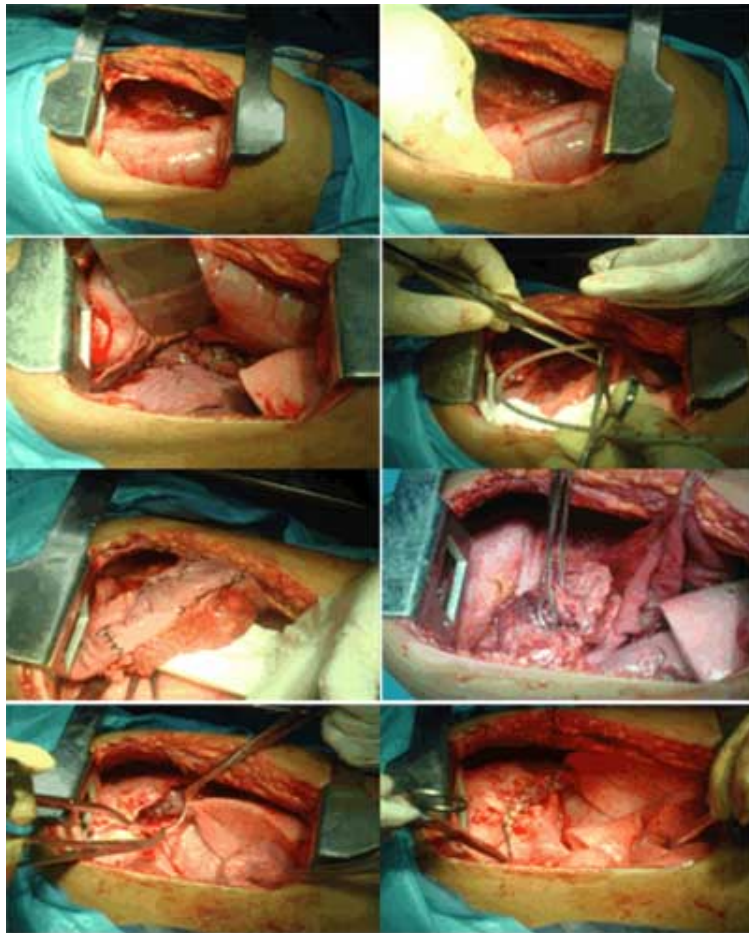


Figura 2. Toracotomía exploradora izquierda. Se evidencio dentro de la cavidad pleural la víscera herniada colon transverso con dilatación y varias zonas de laceración serosa muscular (flechas blancas), se aprecia anillo diafragmático con encarcelamiento del clon transverso (flecha amarilla), enterotomía descompresiva, entero rafia de laceraciones serosa muscular del colon, reducción del contenido herniado a la cavidad abdominal con visualización de defecto diafragmático, corrección y cierre de defecto diafragmático herniario.

Las lesiones no penetrantes o traumatismo cerrado de la región toracoabdominal, producen un aumento de la presión intraabdominal o torácica, causando desgarró en la porción central posterior del diafragma (*septum transversum*), se producen hernias diafragmáticas traumáticas en el lado izquierdo con mucha mayor frecuencia que en el derecho; el hígado parece proteger el diafragma derecho.

Así mismo el tiempo de aparición de una hernia postraumática, que haya pasado desapercibida, depende del tamaño de la herida y de la existencia del incremento de la presión intrabdominal por efecto del trabajo físico o por trastornos por concomitantes.

Está indicada la reparación operatoria tan pronto como lo permita el estado general del paciente. La vía preferida es la de una toracotomía posterolateral izquierda como se llevó a cabo en nuestra paciente

La paciente evolucionó satisfactoriamente durante su posoperatorio, con control radiológico donde se aprecia tubo torácico con re expansión pulmonar del 100% y el cardiomesdiastino en su eje normal (**figura.3**).

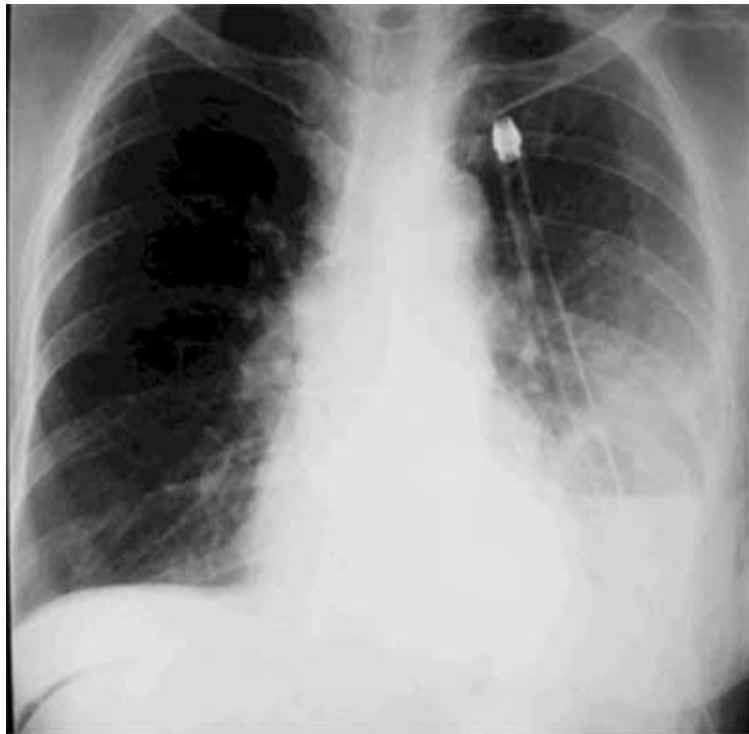


Figura 3. Radiografía Tele de tórax control posoperatorio. Se evidencia tubo torácico con re expansión pulmonar y el cardiomesdiastino en su eje normal.

Se procede a retiro de tubo torácico a las 72 horas. Alta médica a los 6 días.

Discusión

Para poder conocer el mecanismo de lesión es necesario conocer la estructura anatómica del musculo diafragma, este se constituye de un tabique muscular que permite la separación entre la cavidad torácica y la cavidad abdominal. En él se distinguen múltiples fascículos digástricos, cuyo tendón central forma el centro frénico, alrededor del cual se dispone una porción periférica de músculo, el cual se inserta en el reborde costal inferior del tórax y la columna lumbar.

Está atravesado por la vena cava inferior, la aorta y el esófago. También pasan a su través las raíces mediales de la vena ácigos y hemiaácigos, el tronco simpático y los nervios esplácnicos.

La unión entre el sector muscular y el tendinoso constituye una zona de debilidad, sitio donde habitualmente se produce el desgarro diafragmático en los casos de trauma cerrado de abdomen, esto debido a la hipertensión intraabdominal brusca y difusa que se genera por el impacto, como reseña Nason et al ⁽¹²⁾, esta disposición anatómica hace que el diafragma presente zonas debilitadas que puede ocasionar su rotura cuando se somete a hiperpresiones.

Cuando las cavidades pleurales están separadas de la cavidad pericárdica, permanecen un tiempo en comunicación directa con la cavidad peritoneal porque el diafragma todavía es incompleto. Durante el desarrollo ulterior, la abertura entre las futuras cavidades pleural y peritoneal es cerrada por pliegues en forma de media luna, los pliegues pleuroperitoneales. De manera progresiva, los pliegues se extienden medial y ventralmente, de modo tal que en la séptima semana se fusionan con el mesenterio del esófago y con el *septum transversum* ⁽²⁻⁴⁾.

La herniación de órganos intraabdominales hacia la cavidad torácica puede ocurrir a través de defectos congénitos o adquiridos en el diafragma, estos últimos principalmente de origen traumático.

Las hernias diafragmáticas traumáticas (HDT) se producen por lesiones por arma blanca, armas de fuego, traumatismo cerrado directo e indirecto, dehiscencia diafragmática posquirúrgica, erosión del músculo asociado a infecciones o espontánea. Por lo que todas las hernias diafragmáticas carecen de saco herniario.

Las lesiones traumáticas en el diafragma son una rara condición, y a pesar de haber sido reconocidas de forma temprana en la historia de la cirugía, adecuadamente entendidas y documentadas, siguen siendo hoy en día una entidad de difícil diagnóstico y desafío para el cirujano general ⁽¹³⁾.

Entonces por lo antes expuesto las hernias diafragmáticas pueden presentarse como una anomalía congénita o adquirida, generalmente traumática, existiendo una abertura anormal en el

diafragma, esta abertura permite que parte de los órganos abdominales (estómago, bazo, hígado e intestinos) suban hasta la cavidad torácica. La hernia diafragmática congénita se observa en 1 de cada 2,200 a 5,000 nacimientos vivos y la mayoría de los casos afectan el lado izquierdo. Mientras que la hernia diafragmática traumática se presenta en una frecuencia que oscila entre 0.8 y 5,8 % en todas las lesiones traumáticas toracoabdominales y con una mortalidad general del 13,7 % ⁽¹⁴⁾.

Las lesiones diafragmáticas ocurren entre el 1% y el 5% de los accidentes automovilísticos con trauma cerrado, y entre el 10% y el 15% de pacientes con trauma penetrante.

Las hernias diafragmáticas se pueden clasificar con base en el tamaño de la lesión durante el transoperatorio, basado en el índice de severidad de la lesión diagramática se clasifica por grado propuesto por la Asociación Americana de Cirugía de Trauma, la cual puede ser válida para trauma cerrado o penetrante. El grado de lesión más frecuente reportado en la casuística es el grado III. (**Cuadro 1**).

GRADO	DESCRIPCIÓN DE LA LESIÓN DIAFRAGMÁTICA
I	Contusión
II	Laceración < 2 cm
III	Laceración 2 a 10 cm
IV	Laceración > 10 cm con pérdida de tejido < 25 cm₂
V	Laceración con pérdida de tejido > 25 cm₂

Cuadro 1. Índice de severidad de la lesión diagramática según la Asociación Americana de Cirugía de Trauma.

Índice de severidad de la lesión diafragmática⁸

Es importante evaluar sistémicamente a estos pacientes, ya que se reporta que el 95% al 100% se presentan por un impacto que provocó una lesión en el diafragma y que generalmente se asocia a otras lesiones como contusión pulmonar, fracturas costales, ruptura esplénica o trauma craneoencefálico, entre otros ⁽¹⁵⁾.

Asimismo, en base a la historia natural se pueden presentar tres fases: (a). Fase aguda: comprende las primeras dos semanas desde el momento del trauma, la hernia se presenta con el trauma y se diagnostica durante la atención de éste; (b). Fase crónica o latente o de intervalo: identificada posterior a las dos semanas del daño; la hernia no se diagnostica con el trauma que le da origen y produce pocas o manifestaciones clínicas inespecíficas, que suelen pasar desapercibidas; y (c) Fase catastrófica u obstructiva: generalmente la hernia en etapa crónica se asocia con los signos y síntomas, donde se hacen evidentes las complicaciones por obstrucción, estrangulamiento e incluso perforación de los órganos o tejidos abdominales herniados a tórax⁽¹⁶⁾.

El caso que estamos reportando, en cuanto a la evolución natural de la hernia diafragmática traumática esta se ubicó en la fase catastrófica u obstructiva, generalmente la hernia en etapa crónica se asocia a esta descripción.

Para el diagnóstico de la hernia diafragmática traumática se necesita de un alto índice de sospecha, contrariamente a lo que muchos piensan, la lesión penetrante es la principal forma de daño diafragmático, en una proporción de 2:1 y su localización más común es el hemidiafragma izquierdo ⁽¹⁶⁾.

Esta afección constituye uno de los más grandes reto diagnóstico-terapéutico para los cirujanos de trauma en los pacientes con un trauma cerrado, que en la mayoría de las veces son manejados de forma conservadora, con riesgo elevado de lesiones diafragmáticas inadvertidas y con mayor porcentaje de probabilidad hacia una evolución crónica, lo cual manifestará complicaciones tardías (compromiso de la función respiratoria, necrosis de vísceras abdominales con perforación y sepsis), incrementando la morbilidad y mortalidad hasta en un 70 %, como pudo haber sucedido en nuestro caso.

El diagnóstico, en la fase aguda de las lesiones traumáticas del diafragma, es muy difícil, por lo que exige una exploración completa, minuciosa, cuidadosa y con una elevada sospecha clínica. En la fase aguda la clínica es muy inespecífica, siendo los síntomas cardiorrespiratorios y gastrointestinales más significativos en fases tardías. La obstrucción intestinal o la hematemesis sugieren herniación de alguna víscera.

Nuestro caso se diagnosticó en la fase tardía o crónica o catastrófica debido a los síntomas cardiorrespiratorios y gastrointestinales la obstrucción intestinal.

En los pacientes asintomáticos el diagnóstico es más difícil, ya que la ausencia de signos en la fase aguda no excluye el diagnóstico de hernia diafrágica postraumática así lo manifiesta Hirano *et al* en su investigación ⁽¹⁷⁾.

Los estudios imagenológicos constituyen la base para el diagnóstico la radiografía de tórax, se considera como de primera línea para el diagnóstico ya que con esta se demuestra la presencia de las vísceras en situación intratorácica, en cualquier paciente que haya sufrido un evento traumático. Ya que ofrece una perspectiva del daño diafrágico en cifras que pueden ser variables entre un 40-69%.

Pero para muchos cirujanos prefieren los estudios contrastados del tubo digestivo, aunque otros métodos son igualmente útiles.

Muchos autores plantean que la introducción de medios de contraste a través de una sonda nasogástrica u orogástrica, este puede ser de gran ayuda, ya que se puede elevar el nivel de sensibilidad del test en alrededor de un 50-70%. La Tomografía Computada toracoabdominal, es especialmente útil en pacientes estables después de un trauma cerrado, ya que puede elevar la sensibilidad diagnóstica hasta en un 66% así como una especificidad en un 100% de los casos ^(16,17).

En el reporte del caso objeto de la investigación, la primera línea diagnóstica implementada después de la semiología clínica, fueron los estudios radiológicos simples, donde se demostró la presencia de vísceras abdominales en situación intratorácica (colon y posiblemente estómago).

Normalmente, el diagnóstico se confirma durante la cirugía, para lo cual es necesario que el cirujano realice una exploración completa y precisa de todo el diafragma.

Sin embargo, las nuevas modalidades de diagnóstico identifican lesiones que antes pasaban desapercibidas, pero aun así estas pueden llegar a presentarse con rangos que van de 10 a 60 %.

En cuanto al tratamiento en líneas generales por elección de las hernias diafrágicas agudas, es el quirúrgico a través de una laparotomía exploradora con reparación primaria, es decir consiste en la reducción de dicha hernia, drenaje pleural, y reparación del defecto diafrágico, siempre que las condiciones locales y sistémicas del paciente lo permitan. Pero hay que tomar en cuenta que hasta un 40% de las hernias diafrágicas requerirán una cirugía de urgencia, debida a algún tipo de complicación, como lo reportan Bergeron *et al* en su investigación ⁽¹⁸⁾.

No obstante, la cirugía de las hernias diafrágicas crónicas en presencia de complicaciones debe realizarse a través de una toracotomía exploradora ya que esta presenta una mayor morbimortalidad, número de re intervenciones y tiempo de hospitalización frente a los operados en la fase aguda del proceso, tras el traumatismo, donde la mortalidad se asocia principalmente a las lesiones asociadas, como indican Parreira *et al* ⁽¹⁹⁾ en su investigación. Como ocurrió en el caso que estamos reportando.

Es por esto que hasta en un 90% de los casos, se realiza preferentemente una reducción simple con sutura del diafragma no reabsorbible y puntos sueltos. Sobre el uso de mallas de polipropileno Arak *et al* ⁽²⁰⁾ señala que el uso de las mallas se reserva para los casos de grandes defectos, mayores de 20 cm, que pondrían el diafragma a tensión de intentar cerrarlos con una sutura simple.

En nuestro caso se realizó la corrección quirúrgica de la hernia diafrágica con la siguiente técnica quirúrgica a través, una toracotomía posterolateral izquierda por lo que se realizó reducción manual de órganos intraabdominales, previa rafia de las laceraciones serosa muscular del colon transverso del omento mayor, los cuales se encontraron sin datos de sangrado, lesión perforativa o isquémica.

Conclusiones

Las lesiones diafrágicas ocurren entre el 1-5% de los accidentes automovilísticos con trauma cerrado y entre el 10-15% de pacientes con trauma penetrante. Por lo que la herniación de las vísceras intraabdominales a la cavidad pleural denominada Las hernias diafrágicas traumáticas son un cuadro médico poco frecuente, su incidencia es sólo del 3%.

Por lo que, en los pacientes politraumatizados se puede observar una frecuencia del 12% al 60% de defectos diafrágicos que pasan inadvertidos en la etapa aguda. El 70% de los casos, el desgarramiento diafrágico se presenta del lado izquierdo, probablemente porque el hígado impide la herniación de los órganos intraabdominales en el hemitórax derecho y por qué el hiato esofágico debilita el diafragma del lado izquierdo

Los signos y síntomas de la ruptura diafrágica son inespecíficos y están relacionados con las lesiones asociadas al trauma. Siempre se debe sospechar de una lesión diafrágica cuando

se encuentre a un paciente con antecedente de trauma cerrado de alto impacto, especialmente con presencia de contusiones en la parte inferior de la pared abdominal o en la pared torácica

Por lo que su diagnóstico supone un reto para el cirujano, este se debe apoyar en una firme sospecha y pruebas de imágenes. Su tratamiento requiere de cirugía la cual debe ser individualizada, pudiendo abordarse tanto a través del tórax como del abdomen en función del caso. Quedan ilustradas las características más importantes en el caso clínico presentado.

Referencias bibliográficas

NOTA: Toda la información que se brinda en este artículo es de carácter investigativo y con fines académicos y de actualización para estudiantes y profesionales de la salud. En ningún caso es de carácter general ni sustituye el asesoramiento de un médico. Ante cualquier duda que pueda tener sobre su estado de salud, consulte con su médico o especialista.