

Artículos

Juan Carlos Valls Puig

vallstru@hotmail.com

Especialista de Cirugía General y
Cirugía Oncológica

Jefe de Cátedra de Otorrinolaringología.
Escuela Luis Razetti. Universidad
Central de Venezuela

Mercedes Alford

Especialista en Otorrinolaringología
Consulta de Laringología. Cátedra
Servicio Otorrinolaringología. Hospital
Universitario de Caracas.

Edgar Brito

Especialista de Cirugía General y
Cirugía Oncológica
Cátedra Servicio Otorrinolaringología.
Hospital Universitario de Caracas.

Luis Guillermo Trevison

Especialista en Otorrinolaringología
Cátedra Servicio Otorrinolaringología.
Hospital Universitario de Caracas.

Aníbal Blanco

Especialista en Cirugía General.
Ecosonografista
Servicio de Cirugía Hospital Pérez de
León

Ricardo García

Especialista en Cirugía General
Servicio Hospital Servicio de Cirugía
Hospital Pérez de León

- [Manejo quirúrgico del cáncer de tiroides](#)
- [Introducción](#)
- [Pacientes y métodos](#)
- [Resultados](#)
- [Discusión](#)
- [Referencias bibliográficas](#)

Cirugía de cabeza y cuello

Manejo quirúrgico del cáncer de tiroides

Fecha de recepción: 27/07/2018

Fecha de aceptación: 18/09/2018

Se evaluaron veintidós pacientes con cáncer de tiroides a quienes se les practicó procedimientos quirúrgicos como parte de su enfoque diagnóstico y terapéutico. Cinco presentaron trastornos de la vía aérea. La tiroidectomía total en un solo tiempo, fue la cirugía más común y el reporte histológico definitivo más frecuente fue el de carcinoma diferenciado de tiroides. Tres correspondieron a la variedad anaplasica. La nasofibrolaringoscopia se uso como método de evaluación de las cuerdas vocales. El manejo quirúrgico del cáncer de tiroides engloba una visión multidisciplinaria. La extensión de la cirugía dependió de factores propios del tumor y del paciente; osciló desde procedimientos con intención curativa como la lobectomía o la tiroidectomía total con o sin linfadenectomía seguido de las disecciones cervicales de rescate hasta las traqueostomías, gastrostomías o limpiezas quirúrgicas de manera paliativa. Se corroboró el valor de los hallazgos y estudios intraoperatorios en la definición de la conducta quirúrgica.

Palabras Claves: manejo quirúrgico, cáncer de tiroides, tiroidectomía total

Abstract

To evaluate 22 patients with cancer of thyroid and plan to surgical procedures. Five of them with airway compromise. Total thyroidectomy was the most common surgery and the histology more frequent was differentiated thyroid carcinoma. Three were anaplastics. The nasofibrolaryngoscopy was the method of election for evaluate the vocals cords. The surgical management of thyroid cancer has a vision multidisciplinary. The surgical extension depend of host and tumour characteristics. The procedures were lobectomy or thyroidectomy total with or without linfadenectomy, neck dissections for recurrent tumours and other palliative operations like tracheostomies and gastrostomies. The findings and the frozen section in the operating room should be used to adapt the surgical plan.

Key Word

surgical management, thyroid cancer, thyroidectomy total.

Introducción

Aunque el cáncer de tiroides es la neoplasia maligna endocrina más común, su incidencia representa el 2,5% de todos los tumores malignos ^(1,2). En Venezuela se ubica en el décimo tercer puesto entre las quince primeras localizaciones anatómicas por incidencia en mujeres ⁽³⁾. Se reconoce como una enfermedad poco frecuente, de lenta evolución y que despierta el interés académico por las controversias que envuelven su estudio y abordaje ^(1,3,4,5,6,7,8). Según Oscar Rodríguez Griman, el comportamiento bizarro de sus distintas variedades clínicas e histológicas, en cuanto a los grupos epidemiológicos de presentación, los tipos de tratamiento y su respuesta, y el pronóstico, la convierten en controversial ^(3,4).

La presentación clínica más frecuente en las series nacionales e internacionales corresponde a los nódulos tiroideos, seguido de las adenopatías cervicales y los hallazgos casuales intraoperatorios ^(1,5,6,9,10). Entre el 4% al 10% de los nódulos tiroideos son malignos ^(1,9,11, 12). Algunas características clínicas como lesiones mayores de 4cms, de rápido crecimiento, con fijación a estructuras adyacentes, parálisis de las cuerdas vocales, adenopatías asociadas e historia de irradiación se relacionan con un incremento en el riesgo de malignidad ^(1,11,13,14).

Síntomas de compromiso de la vía aérea o digestiva como disfonía, disnea o disfagia requieren evaluación inmediata por el especialista ^(2,15). La evaluación endoscópica de las cuerdas vocales es requerida como parte de los estudios de investigación ^(1,10,15,16). La punción y aspiración con aguja fina guiada por ultrasonido es el método de elección preoperatorio actual para el diagnóstico ^(1,2,10,11,14,17). La especificidad para el carcinoma papilar alcanza hasta el 99%, con un porcentaje de falsos positivos de menos del 1% ^(1,12,14). El paciente con sospecha de neoplasia maligna de la glándula tiroides debe ser evaluado para la remoción de la lesión por el cirujano en el contexto de un equipo multidisciplinario ^(1,2).

Las variedades histológicas de carcinomas papilar, folicular y de células de Hürtle se agrupan como carcinomas diferenciados de tiroides por su similitud en los criterios diagnósticos y su evolución ^(1,8,10,18,19). El tipo papilar representa el más frecuente, alcanzando hasta el 80% de los reportes de anatomía patológica ^(1,4,7,20). Poseen en general un comportamiento benévolo, altas tasas de curación y un excelente pronóstico, señalándose hasta un 90% de sobrevida a los 10 años ^(2,4,7,17,20,21). Los tipos medular y anaplásico son catalogados como carcinomas indiferenciados de tiroides ^(1,4,7,20).

La valoración del riesgo de recaída o sobrevida para carcinomas diferenciados es estratificado en varios sistemas de clasificación ^(2,3). El más ampliamente aceptado es el TNM, actualizado en el 2010 y adoptado por el *American Joint Commission on Cancer* (AJCC). Se recomienda su inclusión en los estudios de neoplasias tiroideas malignas para facilitar el análisis comparativo. Se catalogan los pacientes de acuerdo a la edad menor o mayor a 45 años, el tamaño del tumor, la presencia de metástasis regionales y a distancia ^(1,2,10,22). En el Hospital Memorial Sloan Kettering Cancer Center de New York, son divididos en bajo riesgo, intermedio o alto riesgo, de acuerdo a la edad y a algunos factores tumorales, es conocido como GAMES. Los de bajo riesgo están representados por aquellos menores de 45 años con neoplasias menores de 4 cm (T1/T2) sin presencia de metástasis. Los de alto riesgo son los mayores de 45 años con lesiones mayores de 4cms (T3/T4) con presencia de metástasis. Las combinaciones de bajo o alto riesgo los cataloga como de riesgo intermedio ^(8,10,12,20,23). Ambos sistemas permiten individualizar el tratamiento ^(2,3,20).

El tratamiento del carcinoma tiroideo debe ser quirúrgico ^(10,12,14,17). Los objetivos implican la remoción del tumor primario y los ganglios linfáticos comprometidos con márgenes claros y mínima morbilidad, evitar la necesidad de cirugías adicionales, facilitar la terapéutica con yodo radioactivo postoperatorio, mantener la sobrevida y minimizar el riesgo de recaída ^(2,8,10,20). La extensión apropiada de la intervención dependerá de la estratificación de los riesgos y del criterio del cirujano actuante ^(20,24). La sobrevida prolongada guía la controversia en cuanto a la extensión de la tiroidectomía. Se debe balancear entre el tratamiento quirúrgico más efectivo de estas neoplasias malignas y la potencial morbilidad de los procedimientos. La comprensión adecuada de la patología de esta enfermedad es necesaria para una toma de decisiones apropiada en el tratamiento quirúrgico ^(10,14,20,25).

Se señalan como las principales complicaciones postoperatorias relacionadas con los procedimientos quirúrgicos en las glándulas tiroides a los hematomas, dehiscencias de las heridas, las disfonías e hipocalcémias. Ambas últimas temporales o permanentes por compromiso del nervio recurrente y las glándulas paratiroides, respectivamente ^(8,12,16).

El propósito del estudio es evaluar en las instituciones involucradas, los procedimientos disponibles para el manejo quirúrgico del cáncer de tiroides y los criterios para su selección.

Pacientes y métodos

Desde el año 2006 hasta el año 2016, se han intervenido quirúrgicamente 55 pacientes con patología tiroidea evaluados por las Consultas de Cirugía de Cabeza y Cuello de la Cátedra Servicio de Otorrinolaringología del Hospital Universitario de Caracas, del Hospital Pérez de León 2 y del Hospital Ortopédico Infantil a cargo de los autores. Se realizó un estudio descriptivo, cuantitativo y transversal de veintidos pacientes con diagnóstico final de cáncer de tiroides a quienes se les practicó procedimientos quirúrgicos como parte de su enfoque en el diagnóstico inicial y terapéutico durante el periodo de tiempo citado.

Se analizaron de acuerdo al sexo, edad, sintomatología, estudios diagnósticos pre e intraoperatorios, tamaño tumoral del primario, etapa ganglionar, tipos de procedimientos quirúrgicos y las dificultades para su ejecución, incisiones efectuadas, hallazgos transoperatorios e histología definitiva. En cuanto a los resultados de los procedimientos se determinó el porcentaje de metástasis ganglionares, tipo de complicaciones postquirúrgicas, recaídas y mortalidad.

El tipo de disección cervical estuvo inicialmente determinado según la clasificación propuesta por el *Committee for Head and Neck and Surgery and Oncology of the American Academy of Otolaryngology- Head and Neck Surgery* publicada en 1991 ⁽²⁶⁾, actualizada en 2002 ⁽²⁷⁾ y 2008 ^(28,29). Posteriormente fueron desarrolladas las linfadenectomias cervicales centrales y laterales, según los lineamientos del *Consensus Statement on the Terminology and Classification of Central Neck Dissection for Thyroid Cancer* y el *American Thyroid Association Consensus Review*, aparecidas en el 2009 y 2012 ^(30,31).

Resultados

La edad de los pacientes osciló entre 16 y 68 años, con una media de 43 años, el mayor número se situó entre la tercera y cuarta década. El 41% y 59% se distribuyó por encima y por debajo de los 45 años, respectivamente. El género femenino estuvo representado por el 68,1% y el masculino, 31,9%.

Casi el 60% de la serie acudió por presencia de nódulos tiroideos. En la consulta de laringología del servicio de otorrinolaringología fueron evaluados cinco pacientes con el nasofibrolaringoscopio por trastornos en la vía aérea superior. Cuatro por obstrucción con disnea y otro por disfonía; se solicitó tomografía axial computarizada del cuello incluido el mediastino como parte de su evaluación inicial en los cuatro primeros. Otros dos intervenidos quirúrgicamente en el servicio indicado, presentaron hallazgos quirúrgicos casuales. Uno posterior a una tiroidectomía total por bocio y otro durante una laringofisura en el contexto de una recaída local de un carcinoma glótico postradioterapia y quimioterapia.

El tamaño tumoral estuvo distribuido en T2 22,8%, T3 41%, localmente avanzados o con invasión extratiroidea T4a 9% y T4b 13,6%. Tres pacientes que fueron intervenidos en otro centro, acudieron por recaídas cervicales, se clasificaron como Tx y representaron el 13,6% de la serie. No hubo T1. En cuanto a la etapa ganglionar, doce enfermos (63,1%) eran N0 ó sin ganglios palpables, y siete (36,9%) presentaban adenopatías cervicales unilaterales, bilaterales o contralaterales, catalogándose como N1b. Según la valoración GAMES, once eran de riesgo intermedio, cuatro de alto riesgo y uno de bajo riesgo.

El ultrasonido tiroideo se practicó en el 68,1% de la casuística. La presencia de adenopatías sospechosas se evidenció en cuatro casos. La punción con aguja fina se realizó en catorce pacientes. El reporte de la citología señaló 78,6% de carcinomas papilares, 14,3% de neoplasias foliculares y un carcinoma metastásico en una de las recaídas cervicales. La realización de una biopsia por una masa cervical en zona III, indicó la presencia de metástasis de cáncer papilar de tiroides.

Se realizó una sola intervención quirúrgica en dieciocho pacientes y dos en cuatro. La tiroidectomía total en un solo tiempo, fue el procedimiento más frecuente en casi el 60%. Se efectuaron siete cortes congelados intraoperatorios. Dos casos fueron sometidos a lobectomía con istmectomía. El primero por el hallazgo casual durante la laringofisura. El segundo requirió esperar el estudio definitivo de anatomía patológica por un reporte de la citología previa, que señaló neoplasia folicular y el corte congelado intraoperatorio como lesión sugestiva de células de Hürtle. Ambos fueron seguidos de lobectomía contralateral de complemento por confirmación definitiva de la presencia de carcinoma. En otro paciente con el mismo diagnóstico citológico previo se ejecutó la tiroidectomía total en el mismo acto operatorio motivado a la presencia de infiltración a los músculos pretiroideos y al corte congelado intraoperatorio que indicó carcinoma papilar. Los cortes congelados y/o los hallazgos intraoperatorios como presencia de adenopatías, compromiso del nervio recurrente e infiltración a estructuras anatómicas adyacentes permitieron ubicar el tumor primario, correlacionar el resultado de la punción con aguja fina y definir la conducta quirúrgica en la mitad de la serie.

El 36,3% de todos los procedimientos realizados fueron señalados como de difícil ejecución por el extenso compromiso tumoral o los antecedentes quirúrgicos previos. No se logró la identificación de todas las estructuras anatómicas durante las tiroidectomías totales en el 22,8% de los casos, siendo la paratiroides inferior derecha y el nervio recurrente izquierdo los más frecuentes. En dos casos se reimplanto una glándula paratiroides en un bolsillo del músculo esternocleidomastoideo ipsilateral.

Se realizaron 21 disecciones cervicales laterales en 14 pacientes. La mitad de las linfadenectomías fueron unilaterales y la otra mitad bilaterales. En aquellos catalogados como N1b y en las recaídas cervicales se efectuaron procedimientos radicales, radicales modificados o selectivos de los niveles II al V de primera intención o de rescate, respectivamente, de acuerdo a los hallazgos intraoperatorios. La dificultad para el seguimiento, realización de estudios imagenológicos y la adquisición de iodo radioactivo por la situación económica y social del país motivo la ejecución de linfadenectomías cervicales laterales del tipo selectiva de los niveles II al V en cuatro enfermos N0 con presencia de factores de riesgo como edad mayor de 45 años, disfonía, o tamaño tumoral mayor de 4cms. Siete casos fueron sometidos a disecciones mediastinales o del compartimiento central.

Las incisiones fueron realizadas de acuerdo a si se acompañó o no de disección cervical. La más frecuente para las tiroidectomías totales solas con o sin inclusión del compartimiento central fue la de Kocher ⁽³²⁾. Todas las linfadenectomías cervicales radicales, radicales modificadas o selectivas de los niveles II al V unilaterales se abordaron por la de Eckert & Byers o en "Palo de Hockey" y en delantal para las bilaterales ^(29,33) (**Figuras 1a, 1b y 1c**).

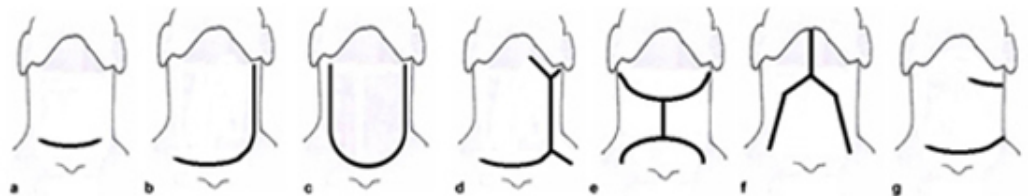


Figura 1. Incisiones para procedimientos quirúrgicos en la glándula tiroides: a) Kocher ⁽³²⁾. b) Eckert & Byers o en "Palo de Hockey" ⁽³³⁾. c) Delantal ⁽²⁹⁾. d) Hayes Martin con extensión de Kocher ⁽³⁴⁾. e) "H central" ⁽³⁵⁾. f) "Y central invertida" ⁽³⁵⁾. g) Garriga con extensión de Kocher ⁽³⁶⁾.

En todos los pacientes que ingresaron con disnea se ejecutó traqueostomía con anestesia local en quirófano por el extenso compromiso tumoral y a la dificultad por parte del anesestesiólogo de asegurar la vía aérea. Previa evaluación de la tomografía de cuello, se realizaron varias maniobras intraoperatorias para identificar la ubicación de la traquea ante la distorsión de la anatomía (**Figura 2**). Una vez completado el procedimiento se tomaron biopsias de la neoplasia. La mitad se acompañó de limpieza quirúrgica por el desarrollo de necrosis tumoral sobreinfectada y de gastrostomía paliativa por infiltración del esófago. La otra mitad fueron sometidos a tiroidectomía total con disección cervical en una segunda intervención.

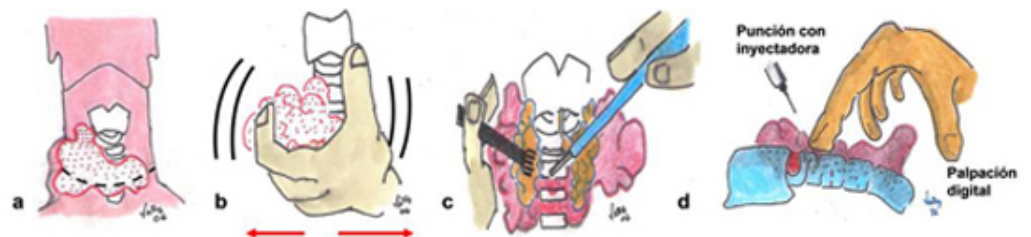


Figura 2. Maniobras quirúrgicas para la identificación de la traquea, durante traqueostomía en tumores localmente avanzados o anaplasicos: a) Incisión de Kocher ampliada ⁽³²⁾. b) Movilización manual de la neoplasia. c) Uso de cauterio para el abordaje por planos. d) Palpación digital y burbujeo por aspiración con inyectora de la vía aérea.

El reporte histológico definitivo más frecuente indicó carcinoma diferenciado de tiroides 81,7%, distribuidos en dieciséis neoplasias del tipo papilar, 72,7% y dos foliculares, 9%. Tres enfermos con disnea sometidos a traqueostomía fueron señalados como anaplasicos. Una de las recaídas cervicales fue identificada como de la variedad medular, 4,5%.

El 71,42% y 28,5% de los pacientes con alguna variedad de disección cervical lateral y del compartimiento central presentaron metástasis en los especímenes quirúrgicos, respectivamente. Se constató metástasis ganglionares en el 25% de los N0 sometidos a linfadenectomía selectiva por los motivos señalados previamente.

La morbilidad postoperatoria de toda la serie se evidenció en 15 pacientes, 68,1%. En las tiroidectomías totales, las hipocalcemias temporales y permanentes se ubicaron en el 47% y 5,8%, cada una. Las disfonías temporales y permanentes, en 23,5% y 17,6%, respectivamente. Una enferma con carcinoma papilar del istmo desarrollo paresia de ambas cuerdas vocales en el postoperatorio, identificándose a la nasofibrolaringoscopia y requiriendo traqueostomía temporal. Otras complicaciones fueron una dehiscencia parcial de la herida y un trastorno deglutorio transitorio. No hubo sangramientos postoperatorios.

Todos los pacientes con tumores anaplasicos fallecieron por persistencia y progresión local antes de los cuatro meses del diagnostico. Los carcinomas bien diferenciados recibieron yodo radiactivo como tratamiento postquirurgico. Un solo enfermo con reporte de carcinoma papilar localmente avanzado falleció por recaída cervical y metástasis en pulmón. La mortalidad global de la serie se ubico en 18,1% y la mortalidad de los carcinomas diferenciados de tiroides en 5,5%.

La nasofibrolaringoscopia se uso como método de evaluación de las cuerdas vocales en los casos con trastornos de la vía aérea superior, aquellos con punción con aguja fina que señalo carcinoma, en las recaídas cervicales, y como diagnostico de las disfonías postoperatorias.

Discusión

En 1791, el cirujano francés Pierre Joseph Desault realizo la primera tiroidectomía con éxito. Para 1850 sólo habían sido reportadas cerca de 70 intervenciones con una mortalidad del 41%. Theodor Billroth inicio un programa de intervenciones quirúrgicas para bocios sofocantes en 1860, sin embargo lo abandona doce años después por la gran mortalidad. Las infecciones y las hemorragias incontrolables la convirtieron en una cirugía prohibida ^(37,38).

Desde la Universidad de Zurich, Theodor Kocher describió su experiencia, los refinamientos progresivos y avances en la técnica quirúrgica sobre la glándula tiroides, en una serie de sucesivos reportes durante un periodo de más de 40 años a partir de 1872. Reconoció el mixedema y el cretinismo como complicaciones de su extirpación total. Descendió la tasa de mortalidad operatoria de 12,8% en la primera década a 0,5% en 1917. Fue el primer cirujano en recibir el Premio Nóbel por sus trabajos en fisiología, patología y cirugía de la glándula descrita. Es reconocido universalmente como el padre de la cirugía tiroidea ^(37,38,39).

La primera descripción en detalle de la tetania post tiroidectomía y las lesiones del nervio recurrente se acredita a Anton Wölfler ⁽³⁷⁾. William Halsted adoptó la técnica de Kocher en Norteamérica, le seguirían George Crile, los hermanos Mayo y Frank Lahey. A este último se reconoce la descripción y difusión de la técnica quirúrgica contemporánea de amplia exposición con visualización del nervio recurrente y las glándulas paratiroides ^(37,38).

En Venezuela, Placido Daniel Rodríguez Rivero realizó en 1914, la primera tiroidectomía en Puerto Cabello. Un paciente de 22 años con un bocio quístico a predominio del lóbulo izquierdo que desplazaba la traquea. La descripción del procedimiento señalo que se extirpo la lesión y el istmo. Según palabras del cirujano, "se corto en el tejido glandular sano, dejando un pequeño muñón para evitar la herida del nervio recurrente". La cirugía conservadora como la tiroidectomía parcial representó la operación de elección para las patologías benignas, reservando la tiroidectomía total para las neoplasias malignas. El temor a la tetania, cretinismo y mixedema en el postoperatorio justificaba estas aseveraciones ⁽⁴⁰⁾.

El Dr. Luís Razetti ejecutó el mismo procedimiento en el Hospital Vargas de Caracas en 1916. Le seguirían otras tiroidectomías catalogadas como subtotales por bocio, de manos de Salvador Córdoba, Pedro Blanco Gasperi, Ricardo Baquero, Felix Lairer, Hermogenes Rivero, Francisco Montbrun, entre otros. En su trabajo de incorporación a la Academia Nacional de Medicina intitulado "Mi primer centenar de tiroidectomías", Pedro Blanco Gasperi reconoció su limitada experiencia en el tratamiento del cáncer de tiroides, reducida a cinco pacientes, con un deceso por complicaciones de la vía aérea. Recomendó la tiroidectomía total para la citada neoplasia y describió de manera teórica la extirpación de los ganglios linfáticos cervicales ^(41,42). La primera intervención con sentido oncológico de una lesión maligna del tiroides se acredita a Aquiles Erminy & Alberto Rivero quienes realizaron una hemitiroidectomia con vaciamiento cervical radical ipsilateral en el Instituto Oncológico Luís Razetti ⁽⁴³⁾. Sucesivos estudios sugirieron procedimientos parciales como la lobectomía o hemitiroidectomías para el tratamiento de los tumores malignos del tiroides, reservando la tiroidectomía total para las variedades foliculares, compromiso de ambos lóbulos, metástasis linfáticas bilaterales o enfermedad a distancia ^(4,5,13,39, 44-48).

Dos publicaciones definieron la técnica quirúrgica sobre la glándula tiroides. La primera a cargo de Francisco Montbrun & Duillo Pizzolante en 1957, quienes describen el procedimiento de Frank Lahey para las resecciones amplias de manera segura, identificando el nervio recurrente en todo su trayecto cervical y la ligadura selectiva de los pediculos vasculares en el denominado triangulo recurrential ⁽⁴⁹⁾. Ocho años después, en el segundo artículo, Armando Márquez

Reverón enfatizó su experiencia personal con los mismos aspectos^(39,46). En la primera década del nuevo milenio, el consenso nacional de tiroides y algunos autores nacionales, recomendaron la tiroidectomía total como tratamiento de elección para el cáncer de tiroides, motivado a la facilidad en el seguimiento y a la menor tasa de recurrencia y mortalidad. Como indicación de cirugía parcial fueron señaladas las lesiones menores de 1cm en pacientes de bajo riesgo^(3,17,24). Franklin García Peña y Aníbal Blanco son pioneros en el manejo contemporáneo de la patología tiroidea quirúrgica en los Hospitales Universitario de Caracas y Pérez de León 2, respectivamente.

En el presente estudio, la media de la edad, la década más frecuente, el género, el tipo de presentación clínica más común y la frecuencia de los tipos histológico de los carcinomas diferenciados de tiroides se corresponden con lo reportado en la literatura propia de las instituciones involucradas^(13,50), la nacional^(3,5,6,9,24,46-48) e internacional^(1,2,7,10,14,20,21).

Varios autores han reportado la aparición de neoplasias malignas en pacientes intervenidos por bocios sintomáticos^(3,4,23,46,51,52) o como biopsias excisionales de masas cervicales laterales de etiología desconocida^(6,9,13-15,23,45). El mismo Oscar Rodríguez Griman indicó una incidencia entre 3,6% a 17,1% en bocios multinodulares⁽³⁾ y Jorge Lucena hasta 8% por adenopatías cervicales^(5,6). La exposición a radiaciones ionizantes se ha señalado como un factor de riesgo bien establecido para el desarrollo de carcinomas en la glándula tiroides^(1,10). Estas consideraciones fueron constatadas en la actual casuística.

En una de las instituciones involucradas, García R. indicó una sensibilidad del 75%, especificidad del 100%, falsos negativos de 3,8% y ausencia de falsos positivos al correlacionar el resultado del diagnóstico citológico de la punción con aguja fina con el reporte final de anatomía patológica de la pieza quirúrgica⁽⁵⁰⁾. Lesiones señaladas a la citología por punción con aguja fina como foliculares o de células de Hürtle son difíciles de precisar entre lesiones benignas o malignas y requerirán evaluación de la pieza operatoria. La diferenciación entre adenoma o carcinoma folicular dependerá de la evidencia histológica de invasión capsular o vascular en el espécimen quirúrgico que contenga el nódulo^(1,10,11,14,24). Las dos punciones con aguja fina reportadas como neoplasias foliculares, fueron confirmadas en el resultado definitivo o en el corte congelado intraoperatorio como tumores malignos. En la segunda punción la presencia de infiltración a estructuras adyacentes, oriento a completar la tiroidectomía total en un solo tiempo

Aunque el diagnóstico preoperatorio de neoplasias malignas de tiroides se ha incrementado en la primera década del milenio por el uso del ultrasonido y la punción con aguja fina^(1,6,21), no hubo lesiones T1. La incidencia de tumores T4 y adenopatías clínicas, la presencia de trastornos en la vía aérea, la necesidad de traqueostomías por compromiso de esta última y el tipo histológico de carcinomas anaplasicos, fueron más numerosos que en otras publicaciones nacionales^(6,9,13,46), a excepción del artículo de Toledano & Maldonado⁽⁵³⁾ donde un tercio de los pacientes correspondieron a variedades indiferenciadas. En aquellos que se considere presentan enfermedad que invade la vía aérea o el esófago, requerirán la realización de estudios tomográficos o endoscópicos para confirmar la extensión de la enfermedad y planificar adecuadamente el tipo de cirugía a realizar^(14,15,20).

Existe un grupo minoritario de pacientes de alto riesgo con tumores diferenciados en los que la mortalidad alcanza cifras de alrededor del 50% o más. Son necesarios estudios con un gran número de enfermos y un seguimiento muy prolongado para evaluar el comportamiento de estas lesiones y la comparación de las distintas modalidades terapéuticas en cuanto a las complicaciones, recurrencias y mortalidad^(10,12,16,20,23,25). Desde finales de la década de los setenta han surgido varias propuestas de sistemas de clasificación que consideran factores propios del individuo y del tumor^(8,54-56). En la serie se usaron el sistema TNM y el GAMES del Hospital Memorial Sloan-Ketterin Cancer Center.

La tiroidectomía total es requerida en presencia de metástasis cervicales y a distancia, enfermedad bilateral, extensión extraglandular y en pacientes de alto riesgo. En aquellos de bajo riesgo, sin metástasis ganglionares o a distancia y un ecosonograma del lóbulo contralateral sin evidencia de enfermedad puede ser sometido únicamente a una lobectomía tiroidea. El beneficio de la extirpación total de la glándula está representado en una menor tasa de recurrencias locales y el uso terapéutico de yodo radioactivo postoperatorio. Con tratamiento apropiado, la sobrevida es excelente, sin casi decesos^(16,17,20,25). Estas consideraciones determinaron el elevado número de tiroidectomías totales en la casuística.

Para alcanzar los objetivos de la cirugía, el cirujano puede tomar decisiones basado en todos los factores disponibles tanto preoperatorios e intraoperatorios que le permitan ejecutar el mejor procedimiento oncológico. Aunque los estudios preoperatorios han mejorado la habilidad del cirujano para determinar la extensión del tumor primario y la presencia de metástasis linfáticas regionales, hallazgos durante la intervención operatoria como la presencia de adenopatías regionales o invasión extratiroidea implicarían cambios en el plan operatorio inicial. Diversas publicaciones recomiendan el corte congelado transoperatorio del tejido extirpado para ratificar el diagnóstico, influir en la toma de decisiones y justificar una conducta más agresiva

(5,6,9,14,16,20,35,36,39,44-48). El valor de los hallazgos y estudios intraoperatorios en la definición de la conducta quirúrgica se pudo corroborar en la serie.

La incisión mas apropiada es aquella que brinde la mejor exposición y conserve en lo posible el aspecto estético. El trazo preferido corresponde al descrito por Theodor Kocher en 1883, conocido también como en “Collar Bajo” o en “Corbata”. (8,32,37,40,41,49,58) **(Figura 1a)**. Es emplazado a un través de dedo por encima del manubrio esternal. Usualmente debe ser simétrico, pero puede ser ampliado o modificado de acuerdo al tamaño y forma de la neoplasia ⁽³²⁾. **(Figura 2a)**.

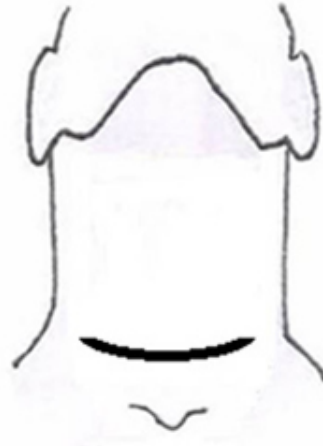


Figura 1a



Figura 2a

La evolución histórica del abordaje cutáneo para la tiroidectomía seguido de disección cervical se remonta a la primera ilustración del artículo sobre manejo quirúrgico del cáncer de tiroides publicado en 1940 por Frank Lahey, donde se evidenció su incisión en “J” para la remoción de la glándula con las adenopatías cercanas ⁽⁵⁹⁾. Charles Eckert y L. Byars, la usaron para la extirpación en bloque de todos los ganglios cervicales en continuidad con la tiroidectomía ⁽³³⁾. En algunos textos y artículos se le conoce como en “Palo de hockey” por su similitud con este instrumento deportivo **(Figura 1b)**. En los casos bilaterales se le denomina en “delantal” **(Figura 1c)**. Representan el trazo de elección en distintos periodos de tiempo hasta el presente. (5,8,12,29,35,58-61).

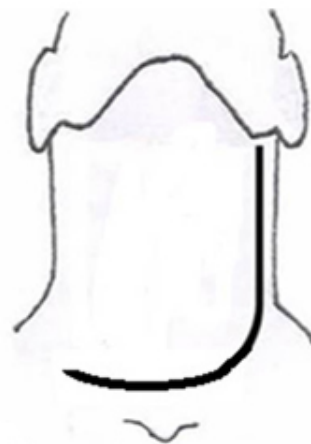


Figura 1b

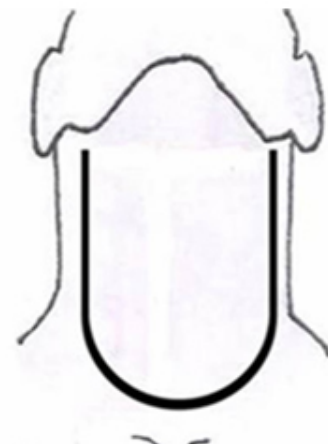


Figura 1c

Numerosos autores nacionales aplicaron la incisión de Hayes Martin para disecciones cervicales radicales conocida como “doble Y” con extensión de Kocher y la “H” central para casos bilaterales durante la década de los cincuenta y sesenta ^(5,35,43,44,58,61) **(Figuras 1d y 1e)**. Armando Márquez Reveron describió en 1964 un trazo en forma de “Y” central invertida para los procedimientos en la glándula tiroidea que se acompañaban de linfadenectomía de ambos lados ⁽³⁵⁾ **(Figura 1f)**. Un año después, Francisco Montbrum reportó el uso del “doble de Garriga” con extensión de Kocher ⁽³⁶⁾ **(Figura 1g)**.

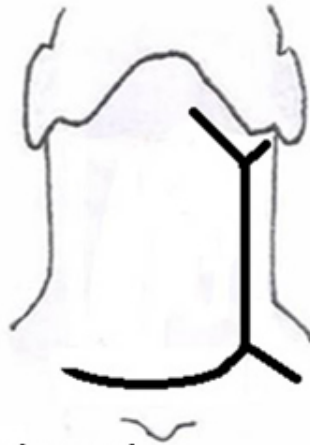

Figura 1d

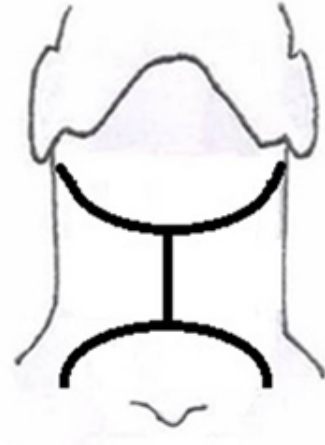


Figura 1e

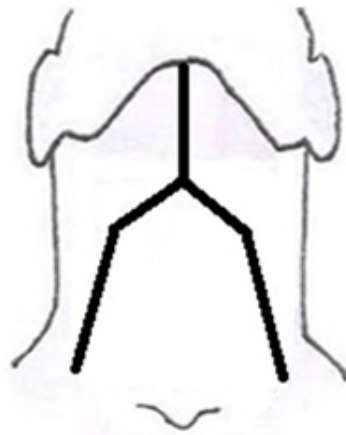


Figura 1f

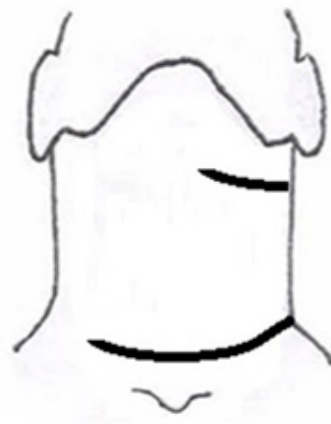

Figura 1g

Las glándulas paratiroides inferiores poseen la localización más inconstante. Algunos estudios señalan que hasta un 35% se ubican en la lengüeta superior del timo y un 2% son mediastinales (62,63). El nervio recurrente izquierdo posee un trayecto más profundo que el derecho. Las cirugías previas y las neoplasias tiroideas distorsionan la anatomía. Los tumores alteran el trayecto del nervio recurrente, acercándolos a la glándula tiroidea, confundiendo con algunos elementos vasculares, haciendo más difícil su identificación y preservación (16,21,47,49). Ayala aplicó una técnica minuciosa y logró identificar todas las estructuras en el 76,8% de los procedimientos (39). Las glándulas paratiroides devascularizadas deben ser reimplantadas en el músculo esternocleidomastoideo (16,24,39).

Los carcinomas papilares son multicéntricos y linfótopos, siendo frecuente su extensión ganglionar, sin embargo la repercusión de este hallazgo en la sobrevida es discutible (10,16). Aunque hasta el 90% de los especímenes quirúrgicos de disecciones cervicales muestran metástasis linfáticas, tan solo el 10% desarrollarán adenopatías clínicas (12,25,31,64,65).

Las disecciones cervicales laterales han evolucionado en la radicalidad y en las indicaciones en distintos periodos de tiempo. En la década de los cincuenta y sesenta, la disección cervical radical sería el principal procedimiento aplicado a todos los pacientes con neoplasias malignas de la glándula tiroidea. Posteriormente le seguiría la linfadenectomía cervical radical modificada sin incluir la glándula submaxilar y sería reducida a aquellos con adenopatías palpables o con corte congelado positivo (4,5,13,24,35,36,39,44-48,58,61,66,67). Oscar Rodríguez Griman ejecutó la disección mediastinal en caso de presencia de adenopatías (4).

Actualmente la disección del compartimiento central y la disección cervical lateral del tipo selectiva de los niveles ganglionares II al V están recomendadas de manera terapéutica en la presencia de adenopatías palpables, ecosonográficamente evidentes o identificadas durante el acto quirúrgico. El nivel ganglionar I y estructuras como el músculo esternocleidomastoideo, la vena yugular interna, y el nervio espinal no son incluidos en el procedimiento a menos que estén comprometidos. En ausencia de adenopatías, la linfadenectomía central electiva estaría sugerida en individuos con tumores de alto riesgo o con nódulos laterales presentes. La disección cervical lateral electiva no está recomendada (1,2,12,30,31,64,65). En el consenso nacional 2006 se establecieron las mismas indicaciones (17) (Figura3) La ejecución del procedimiento por la presencia de ganglios clínicos, ecosonográfica o quirúrgicamente evidentes estuvieron conformes en el estudio, sin embargo la difícil situación social y económica modificó las concernientes a algunos sin nódulos palpables.

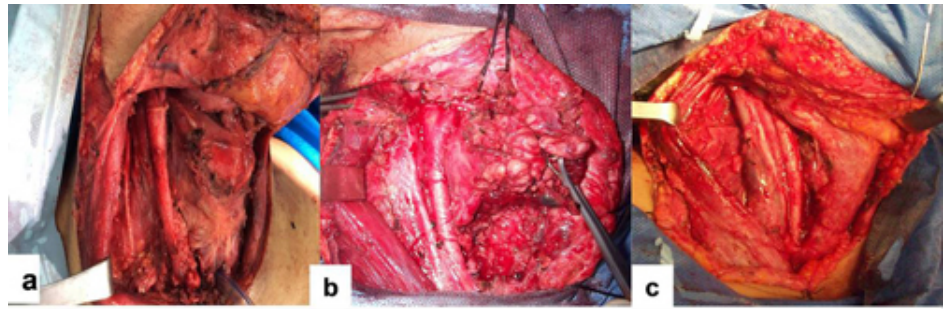


Figura 3. Tipos de disecciones cervicales. a) Radical modificada con preservación de músculo esternocleidomastoideo y nervio espinal mas disección de compartimiento central por tumor anaplasico. b) Selectiva de los niveles II al V. c) Selectiva de los niveles II al V con intención de rescate por recaídas regionales

El porcentaje de complicaciones asociadas a las tiroidectomías totales se ubica de acuerdo al tipo de complicación. Las hemorragias y hematomas entre 0,6% a 8,33% (13,21,32,39,41,46,53,68,69), las infecciones 0,4% a 7,7% (5,21,43,46,47). Las hipocalcemia sean temporales entre 4% a 40% (4,16,21,24,46,47,68,70) y las permanentes entre 0,3% a 6,66% (5,16,21,24,32,41,46,48). Las disfonías temporales 0,3% a 25% (5,16,21,24,32,46,48,68), las permanentes entre 0,3% a 13,8% (6,16,24,32,43,46,47,68,71) y las traqueostomías por compromiso de la vía aérea 2% a 4,16% (41,53). El elevado número de disfonías permanentes se asoció a las neoplasias voluminosas con antecedentes de trastornos de la vía aérea provenientes de la consulta de laringología. La nasofibrolaringoscopia representa el estudio ideal para el diagnóstico postoperatorio de lesión del nervio recurrente (15,71) y corrobora la necesidad de la participación del otorrinolaringólogo dentro del equipo multidisciplinario (1,10,15).

Un 5 a 20% de los pacientes con carcinoma papilar desarrollan recurrencias locales o regionales y hasta un 15% presentaran metástasis a distancia. Aproximadamente un 12% requerirán procedimientos adicionales al tratamiento quirúrgico inicial. (1,2,17,20,66,72). El éxito quirúrgico de la recurrencia dependerá del sitio de aparición y la clasificación de riesgo inicial. La recurrencia local esta asociada con una mortalidad alta que se ubica entre 33% a 50%. Las disecciones cervicales de rescate para recidivas en ganglios regionales poseen un mejor pronóstico (1,2,17,20,66,72,73).

Los tipos histológicos medular y anaplasico representan neoplasias poco comunes. En los primeros, la presentación clínica más frecuente son los nódulos tiroideos con o sin adenopatías cervicales y el tratamiento es quirúrgico tanto de primera intención como en las recaídas regionales. Las masas cervicales de rápido crecimiento con compromiso de estructuras cercanas son frecuentes en los tumores anaplasicos. De ser factible, la intervención operatoria seria la terapéutica indicada, sin embargo es curativa en un reducido número de pacientes. Los cuidados paliativos poseen el principal rol en su manejo. La sobrevida es pobre, pocos enfermos sobreviven más de 6 meses (1,2,4,13,15,17,74,75).

Pacientes con enfermedad local avanzada requieren una cuidadosa evaluación preoperatoria. La sobrevida de este grupo puede descender hasta un 45%. Las estructuras mas frecuentemente involucradas incluyen los músculos pretiroideos, los nervios recurrentes, la traquea y el esófago. Requerirán evaluación del compromiso de la vía aérea y digestiva; para asegurar la primera es necesario el manejo multidisciplinario entre el equipo quirúrgico y el anestesiólogo. Una opción representa la traqueostomía con anestesia local. El objetivo terapéutico será la remoción de la mayor cantidad de enfermedad gruesa (8,15,16,20). La mortalidad presentada, estuvo relacionada con variedades histológicas indiferenciadas o por recidiva en enfermedad localmente avanzada.

Conclusión general: El manejo quirúrgico del cáncer de tiroides engloba una visión multidisciplinaria. La extensión de la cirugía dependerá de factores propios del tumor y del paciente. Oscila desde procedimientos con intención curativa como la lobectomía o la tiroidectomía total con o sin linfadenectomía, las disecciones cervicales de rescate hasta las traqueostomías, gastrostomías o limpiezas quirúrgicas de manera paliativa. Se corroboró el valor de los hallazgos y estudios intraoperatorios en la definición de la conducta quirúrgica.

Agradecimientos: a la Profesora Mary Cruz Lema de Valls, al personal de la biblioteca del Centro Medico de Caracas en San Bernardino, del Instituto de Medicina Experimental de la Universidad Central de Venezuela y a las secretarías Jenny Alcalá y Elizabeth Cuellar del HUC y HPL2 respectivamente.

Referencias bibliográficas

1. Lai S, Mandel S, Weber R. Management of Thyroid Neoplasms, En: Cummings of otolaryngology head and neck surgery. Editor: Flint P, Haughey B. Sixth edition 2015. Saunders; Vol II: 1901-1928.
2. Mitchell AL. Management of thyroid cancer. United Kingdom. J laryn Oto. 2016;130(S2): S150-S160.
3. Rodríguez-Griman O. Cáncer del tiroides. Gac Med Caracas. 2001; 109 (4): 468-487.
4. Rodríguez-Griman O. Cáncer del tiroides. Acta Onc Ven. 1969; 2 (2-3): 59-70.
5. Lucena J, Inojosa J. El cáncer de la glándula tiroides en el HMPC. Rev Ven de Cirugía. 1976; 30 (4):347-361.
6. Lucena J. Carcinoma del tiroides. Rev Ven Oncol. 2005;17(3): 129-134.
7. Rossi R, Cady B. Differentiated carcinoma of thyroid gland. En: Surgery of the thyroid and parathyroid glands. Editor: Cady B, Rossi R. Third edition 1991. Saunders; 14: 139-151.
8. Shah JP, Patel SG. Glándulas tiroides. Cirugía y oncología de cabeza y cuello. Tercera edición. St. Louis: Mosby; 2003. 395-437.
9. Moreno A, Benotto JA. Manejo de la patología quirúrgica tiroidea. Rev Ven Cirugía. 2005; 58 (3): 102-107.
10. Boone R, Fan Ch. Carcinoma bien diferenciado de tiroides. Clin Oto Nort Am. 2003;1:69-85.
11. Bomeli S, LeBeau S. Evaluation of a Thyoid Nodule. Otolaryngol Clin N Am. 2010; 43: 229-238.
12. Garriga Garcia E, Brito E. Cirugía de la Tiróides. Un enfoque practico. [Internet]. 2014. Disponible en: <http://cirugiadelatiroides.blogspot.com/2014/06/cirugia-de-la-tiroides-un-enfoque.html>
13. Tulene C, Mederos N, Rojas M. Cáncer del tiroides. Estudio analítico. Bol Hosp Univ Caracas. 1981. 7(14): 64-69.
14. Kim N. Evaluación de un nódulo tiroideo. Clin Oto Nort. 2003;(1):17-32.
15. Price D, Wong R, Randolph G. Invasive thyroid cancer. Oto Clin North Am. 2008;4: 1155.
16. Affleck B. Consideraciones quirúrgicas y controversia en la cirugía de tiroides. Clin Oto Nort Am. 2003;1: 153-179
17. Colina J, Pérez A, Mata J. Reunión de consenso en cáncer diferenciado del tiroides. Rev Ven Onc 2005; 17(4): 229-240.
18. Mora J. Diagnostico y tratamiento del cáncer diferenciado de tiroides. Rev Esp Med Nucl Imagen Mol 2003;22:349-359.
19. Marcos J, Iglesias O, Delgado A. Cáncer diferenciado de tiroides. Endocrinol Nutr 2011;58:157-62
20. Nixon I, Shaha A, Patel S. Surgical diagnosis. Frozen section and the extent of surgery. Otol Clin N Am. 2014; 47: 519-528.
21. Prim MP, De Diego JI. Manejo postoperatorio en pacientes intervenidos d tiroidectomía total. Acta ORL.1999; 2(1): 18-22
22. A.C.. American Joint Committe on Cancer. AJCC cancer staging manual, ed. 7. New York: Springer, 2010.
23. Sha J, Loree T, Dhaiker D. Pronostic factors in differentiated carcinoma of the thyroid. Am J Surg. 1993; 166(4): 331-335.
24. Lucena J. Tiroidectomía de complemento vs tiroidectomía total. Revista Vitae Academia Biomédica Digital. 2007;33.
25. Dackiw A. Extent of surgery for differentiated thyroid cancer. Surg Clin N Am. 2004;84: 817-832.
26. Robbins T. Clasificación de la disección del cuello. Clin Otorr de N Amer. 1998;4: 597-612.
27. Robbins T. Neck Dissection Classification Update. Arch Otolaryngol Head Neck Surg. 2002; 128: 751-758.
28. Robbins KT. Consensus statement on the classification and terminology of neck dissection. Arch Otol Head Neck Surg 2008; 134: 536.
29. Robbins T, Samant S, Ronen O. Neck Dissection. En: Flint P, Robbins T, Haughey B, Editores. Cummings, Otolaryngology, Head and Neck Surgery. 6ta edicion. Elsevier Saunders; 2015: 1837-1861.
30. Carty S. Consensus Statement on the Terminology of Central Neck Dissection for Thyroid Cancer. Thyroid. 2009; 19 (11): 1153-1158.
31. Stack B, Ferris R, Goldenberg D. American Thyroid Association Consensus Review and Statement Regarding the Anatomy, Terminology, and Rationale for Lateral Neck Dissection in Differentiated Thyroid Cancer. Thyroid. 2012;22 (5): 501-509
32. Rossi R, Cady B. Surgery of thyroid gland. En: Surgery of the thyroid and parathyroid glands. Editor: Cady B, Rossi R. Third edition 1991. Saunders; 17: 187-214.
33. Eckert Ch, Byars LT. The surgery of papillary carcinoma of the thyroid gland. Ann Surg 1952; July: 83-89.
34. Martin H. Operations for Thyroid Tumors. En: Martin H. Surgery of Head and Neck . 1st edition. Hoeber Harper Book; 1957: 401.
35. Márquez Reverón A. Vaciamiento radical bilateral simultaneo del cuello. Bol Soc Ven Cir. 1964; 18 (2): 1103-1122.
36. Montbrum F. El vaciamiento ganglionar del cuello en la cirugía general. Bol Soc Ven Cir 1965. Vol. 19(3): 483-95.
37. Becker W. Pioneers in thyroid surgery. Ann Surg. 1977; 185(5): 493-504.
38. Mc Gurk. Head and neck cancer: historial review. Brit J Oral & Maxillofacial Surg. 2000;38:209-220.

39. Ayala L, Souchon E. Cirugía del tiroides. Técnica que minimiza complicaciones. Rev Ven Cir. 1986;39(2): 9-13.
40. Rodríguez Rivero P. Bocio quístico. Tiroidectomía. Curación. Gac Med Caracas. 1914; 21: 177-178.
41. Blanco Gasperi P. Mi primer centenar de tiroidectomías. Gac Med Car. 1947;55: 47-128.
42. Blanco Gasperi P. Memorias del 1er congreso venezolano de cirugía. Cirugía del tiroides. 1951: 371-400.
43. Erminy A, Rivero A. El adenocarcinoma papilar de la glandula tiroides. Bol Soc Ven Cir. 1950; III (21). 169-182
44. Garriga Michelena E. Tiroidectomia total con vaciamiento radical de cuello. Rev Cent Med Caracas. 1954;4(oct-dic): 11-13.
45. Guzman B. Cirugía del cáncer de tiroides. Bol Soc Ven Cirugía. 1954; 8(38):219-227.
46. Márquez Reverón A. Experiencia personal en 150 tiroidectomías. Bol Soc Ven Cir. 1965; 19(3): 546-570.
47. Hernandez C, Blanco C. Cáncer de tiroides en el Hospital Vargas. Bol Soc Ven Cir 1967; 21(1):51-60.
48. Erminy A, Sanchez A. Cirugía del tiroides por afecciones tumorales. Bol Soc Ven Cir. 1967;21(6): 1135-1152.
49. Montbrum F, Pizzolante D. Bocio Mi experiencia personal sobre la tiroidectomía con la disección sistemática de los nervios recurrentes. IV congreso venezolano de cirugía. Prensa Medica Venezolana. 1957. 917-960.
50. Garcia R. Nodulo tiroideo. Trabajo especial de investigación para optar al titulo de especialista en cirugía general. Servicio de Cirugía General HPL2. 2015.
51. Márquez Reverón A, Venanzi F. Bocio intratoracico. IV congreso venezolano de cirugía. Prensa Medica Venezolana. 1957. 865-886.
52. Day T, Chu A, Gien K. Bocio multinodular. Clin Oto Nort Am. 2003;1: 33-51.
53. Toledano A, Maldonado H. Cáncer del tiroides. Bol Soc Ven Cirugía. 1973.;27(5): 449-455.
54. Cady B, Sedgwick CE. Risk Factor Analysis in Differentiated Thyroid Cancer. Cancer. 1979; 43: 810-820.
55. Hay ID, Bergstralh EJ. Predicting outcome in papillary thyroid carcinoma. Surgery. 1993; 114(6): 1050-1058.
56. Brierley JD. A comparison of different staging systems predictability of patient outcome. Cancer. 1997; 79(2): 2414-2423.
57. Figueira J. Factores pronósticos. VII Simposio Internacional de Patología Quirúrgica de la Glándula Tiróides. 8 y 9 de Marzo del 2001.
58. Garriga Michelena E, Starosta A, Guzman B. Conducta medico quirúrgica actual en los tumores de tiroides. IV congreso venezolano de cirugía. Prensa Medica Venezolana. 1957: 961-994.
59. Lahey F, Hare H, Warren S. Carcinoma of the Thyroid. Ann Surg 1940; 112: 977
60. Valls JC. Incisión de colgajo superior adaptable. Revista Vitae. Academia Biomedica Digital. Disponible en: <http://vitae.ucv.ve/?module=articulo&rv=137&n=5692>.
61. Rodríguez Griman, O. Vaciamiento de cuello. Bol Soc Ven Cir. 1971;Bol Nro. 117. Enero-Febrero: 118-160.
62. Rossi R, Cady B. Surgical anatomy. En: Surgery of the thyroid and parathyroid glands. Editor: Cady B, Rossi R. Third edition 1991. Saunders; 3: 13-30.
63. Miller F. Anatomía quirúrgica de las glándulas tiroides y paratiroides. Clin Oto Nort. 2003;1: 1-3
64. Boulanger E, Villegas I. Disección ganglionar central. Trabajo especial de investigación para optar al titulo de especialista en cirugía. Cátedra de clínica quirúrgica IV de la Escuela Luís Razetti. Universidad Central de Venezuela. 2017.
65. Mc Henry Ch. Prophylactic Central Compartment Neck. Surg Clin N Am.1014: 529-540.
66. Pacheco C, Lugo J. Disecciones del cuello en el Hospital Oncológico "Padre Machado". Rev Ven Onc 2000; 12 (1): 29-40.
67. Colmenarez A. Cincuenta nódulos tiroideos. Bol Soc Ven Cir. 1973;27(3):345-353.
68. Sanders L, Rossi R. Surgical cmplications and their management. En: Surgery of the thyroid and parathyroid glands. Editor: Cady B, Rossi R. Third edition 1991. Saunders; 31: 326-336.
69. Shemen L, Strong EW. Complications after total thyroidectomy. Otol Head Neck Surg. 1989;101:472-475.
70. Clark OH. Total thyroidectomy. Ann Surg. 1982; 196: 361-367.
71. Fewins J. Complicaciones de la cirugía de tiroides. Clin Oto Nort Ame. 2003;1: 181-195.
72. Pai Sara. Reoperation for recurrent Well Differentiated Thyroid Cancer. Otol Clin N Am. 2010,43:353-363.
73. Cohen E. Tratamiento postoperatorio del carcinoma diferenciado de tiroides. Clin Oto Nort Am. 2003;1: 125-152.
74. Clayman G. Carcinoma medular de tiroides. Clin Oto Nort Am. 2003;1: 87-101.
75. Sniezeck J. Tumores infrecuentes de la glandula tiroides. Clin Oto Nort Am. 2003;1:103-111.

NOTA: Toda la información que se brinda en este artículo es de carácter investigativo y con fines académicos y de

actualización para estudiantes y profesionales de la salud. En ningún caso es de carácter general ni sustituye el asesoramiento de un médico. Ante cualquier duda que pueda tener sobre su estado de salud, consulte con su médico o especialista.