


Otros números

Buscar

ok


» [INDICE](#)» [EDITORIAL](#)» [EDITORES DE ÁREA](#)» [NUESTRO EQUIPO](#)» [CONTÁCTENOS](#)

## Artículos

- [Incisión cervicofacial de colgajo superior adaptable](#)
- [Introducción](#)
- [Pacientes y métodos](#)
- [Resultados](#)
- [Discusión](#)
- [Referencias](#)

Juan Carlos Valls Puig

vallstru@hotmail.com

Especialista de Cirugía General y  
Cirugía Oncológica  
Profesor Agregado. Jefe de Cátedra  
Servicio de Otorrinolaringología.  
Escuela Luis Razetti. Universidad  
Central de Venezuela

**Cirugía**

### Incisión cervicofacial de colgajo superior adaptable

Fecha de recepción: 29/06/2017

Fecha de aceptación: 19/12/2017

La caracterización y modificación de una incisión de uso común representa el marco conceptual para su uso en doce pacientes con diagnóstico de tumores malignos auriculares, parotídeos y faciales. En toda la serie se efectuaron parotidectomías y disecciones cervicales. El abordaje pudo adaptarse de acuerdo a los hallazgos intraoperatorios. La morbilidad de la herida quirúrgica propuesta es comparable a lo reportado en la literatura. La incisión cervicofacial de colgajo superior adaptable, combina los conceptos de los colgajos preauriculares e identificación del nervio facial, las premisas de irrigación cutánea del cuello, y la adaptabilidad del procedimiento a la ubicación del tumor primario.

**Palabras Claves:** Incisión; cervicofacial; colgajo; parotidectomía; disección

#### Title

Cervicofacial Incision of Superior Adaptable Flap

#### Abstract

We present the characterization and modification of a common incision for removal of auricular, parotid and facial malignant neoplasm, and its results in twelve patients with parotidectomies and neck dissections. The morbidity is the same of the literature national and international. The cervicofacial incision with a superior adaptable flap combines the concepts of preauricular flaps and identification of facial nerve, the irrigation cutaneous cervical and the adaptability to the primary tumor.

#### Key Word

Incision; cervicofacial; flap; parotidectomy; dissection

#### Introducción

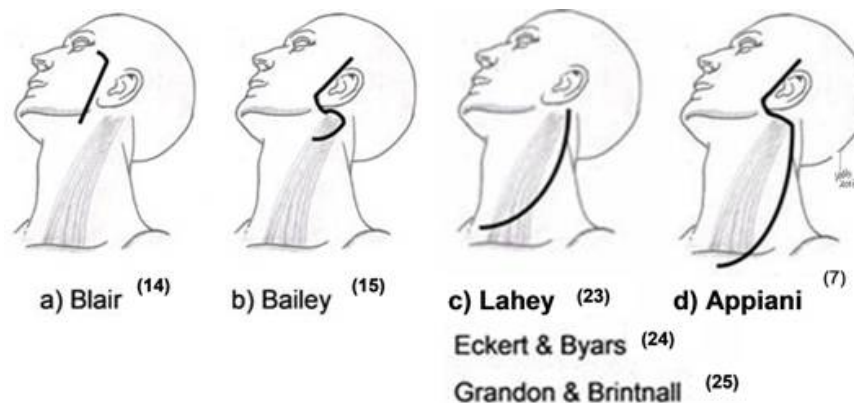
A lo largo del siglo pasado, se han descrito, recomendado, condenado y redescubierto una serie de diferentes abordajes quirúrgicos para la extirpación de tumores faciales y cervicales. Algunos son de uso corriente, siguiendo su descripción original o con algunas variaciones. Otras son de interés histórico<sup>(1)</sup>. Han cambiado progresivamente de acuerdo a las modificaciones en la

radicalidad del procedimiento<sup>(2,3)</sup>, el efecto de la radioterapia previa en la cobertura de los vasos cervicales bajo tratamiento<sup>(4-7)</sup>, y los estudios de irrigación cutánea del cuello<sup>(8-10)</sup>.

Los principios generales para la selección de la incisión incluyen exposición adecuada del tumor y los ganglios linfáticos comprometidos, viabilidad de los colgajos, cobertura apropiada de los vasos cervicales principales, y adaptabilidad a los hallazgos intraoperatorios que permita englobar estructuras o niveles ganglionares adicionales y estomas. Deben ser aplicables a diversos procedimientos combinados y considerar la reconstrucción de la herida con el aspecto estético. El tipo de trazo puede trabajar a favor o en contra. Es parte integral de la operación y no, un acceso rutinario al área operatoria. Permite desarrollar y completar la tarea quirúrgica. La comprensión de estos factores y el juicio del cirujano, es importante para su selección<sup>(11-13)</sup>.

El propósito del estudio es describir la experiencia del autor en la caracterización y desarrollo de una incisión cervicofacial de uso común en pacientes con diagnóstico de neoplasias malignas primarias de conducto auditivo externo, glándula parótida y de piel facial que se acompañaron de parotidectomías y disecciones cervicales. Algunas consideraciones en la evolución de los abordajes faciales, cervicales y cervicofaciales son necesarias para la comprensión de la descripción del trazo quirúrgico de la presente serie.

La incisión más frecuentemente utilizada en el tratamiento de las neoplasias parotídeas constituye la modificada de Blair. Inicialmente descrita por Vilray Papin Blair, en 1917<sup>(14)</sup> y modificada por Hamilton Bailey en 1941<sup>(15)</sup>. Ofrece una amplia exposición para la identificación del tronco del nervio facial, sus ramas y la neoplasia<sup>(16-18)</sup>. En la literatura es también conocida como en "S" itálica<sup>(19)</sup>, algunos autores franceses la refieren como en "bayoneta"<sup>(20)</sup> por su similitud al instrumento militar (Figuras 1a y 1b).

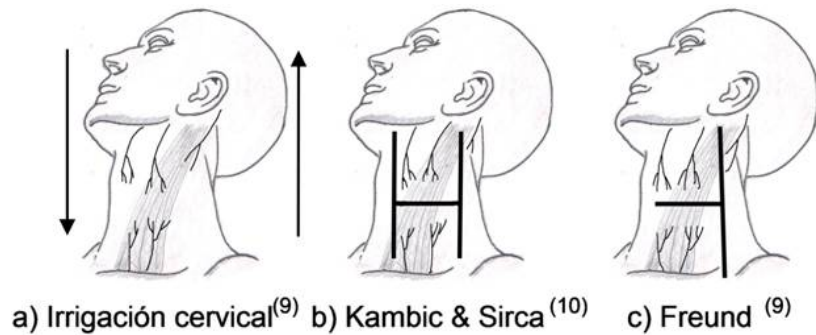


**Figura 1.** Incisiones faciales, cervical y cervicofacial de referencia para la caracterización de la incisión de la serie. (JCVP)

En 1921, Walter Sistrunk sugirió antes de extirpar el tumor, la identificación de la rama mandibular del nervio facial, continuando en sentido retrogrado hacia el tronco, y completar la disección de todas sus divisiones<sup>(21)</sup>. Posteriormente, R. Janes, desarrolló la técnica de aislar el tronco del nervio facial entre el borde anterior del músculo esternocleidomastoideo, la porción cartilaginosa del conducto auditivo externo y el vientre posterior del músculo digástrico para seguir en sentido anterogrado por sus ramas<sup>(22)</sup>.

La primera ilustración del artículo sobre manejo quirúrgico del cáncer de tiroides publicado en 1940 por Frank Lahey, evidenció su incisión en "J"<sup>(23)</sup>. Charles Eckert y L. Byars, la usaron para la extirpación en bloque de todos los ganglios cervicales en continuidad con la tiroidectomía<sup>(24)</sup>. Posteriormente, Eugene Grandon y Edgar Brintnall diseñaron un trazo semejante, para los tumores escamosos de la vía aéreo-digestiva superior, adaptable en su altura, a la ubicación de la neoplasia primaria. Inicia en la apófisis mastoideas, continua a lo largo del borde anterior del músculo trapecio. La rama transversal se emplaza en un nivel más elevado o igual que la incisión de Eckert & Byars, cuando se asocia con procedimientos en la cavidad oral o la laringe. La denominaron "utility" o de utilidad por su fácil ejecución, sigue las líneas de tensión, con exposición adecuada, rápida cicatrización, amplia base de irrigación, protege la bifurcación carotídea, escaso defecto cosmético y adaptable a operaciones combinadas cervicales<sup>(25)</sup>. Se puede emplear posterior a la radioterapia<sup>(26,27)</sup>. En algunos textos y artículos se le conoce como en "Palo de hockey" por su similitud con este instrumento deportivo (Figura 1c). En los casos bilaterales se le denomina en "delantal"<sup>(19,28)</sup>.

En el diseño de las incisiones debe conocerse la anatomía vascular cervical. Su correcto emplazamiento, es determinante para que la irrigación sanguínea alcance todo el colgajo y garantice la cobertura de los vasos cervicales. Dos yugoslavos, Vinko Kambic un otorrinolaringólogo y Antón Sirca un anatomista, publicaron en 1967, el primer estudio de vascularidad cutánea cervical. Los seguirían Freeland & Roger. Ambos inyectaron tinta india en la red arterial y venosa de cadáveres de recién nacidos. Obteniendo interesantes premisas. Las ramas arteriales cutáneas cervicales transcurren en dirección vertical, no transversal. La mitad superior de la piel del cuello esta irrigada por ramas descendentes y la mitad inferior esta suplida por ramas ascendentes. Perforan el músculo platisma y conforman una fina red superficial, que transcurre en la misma dirección. Durante la confección de los colgajos, los vasos perforantes son seccionados, pero la fina red superficial permanece intacta, estableciéndose alternativas de suministro sanguíneo. La inclusión del platisma mantiene el flujo óptimo<sup>(9-11)</sup> (Figura 2a).



**Figura 2.** Irrigación arterial cutánea cervical con su dirección vertical ascendente y descendente, e incisiones surgidas posterior a los estudios de Kambic & Sirca. (JCVP).

El estudio de las incisiones cervicofaciales como entidad única, para la remoción de neoplasias faciales que se acompañan de parotidectomía y disección cervical, se acredita al cirujano argentino Erdulfo Appiani. Describió una incisión de colgajo único, con amplia exposición para cirugías radicales de neoplasias cutáneas, parotideas o submaxilares. Aplicable a diversos procedimientos combinados. La inició en la región preauricular, siguió el contorno de la base del lóbulo de la oreja y la descendió verticalmente junto al músculo esternocleidomastoideo, sobrepasando el tercio medio de la clavícula. En años posteriores, el trazo cervical lo adosó a la línea de implantación del cabello. Indicando las ventajas de mantenerse oculta en algunos segmentos<sup>(7,16,29)</sup> (Figura 1d). Sin embargo, en la literatura al referirse a este tipo de incisiones combinadas, se recomienda la simple extensión pre o retroauricular de los trazos estándar para disección cervical. O a la inversa, la simple inclusión de una “J” en el cuello a una modificada de Blair, sin consideraciones en torno a los conceptos de irrigación o adaptabilidad<sup>(17,18,30-33)</sup>.

Se señala la infección de la herida, la necrosis con dehiscencia y retracción de los colgajos, el edema facial, el hematoma, el seroma, la exposición, y ruptura de la arteria carótida como complicaciones relacionadas con la incisión<sup>(26,27,34)</sup>.

## Pacientes y métodos

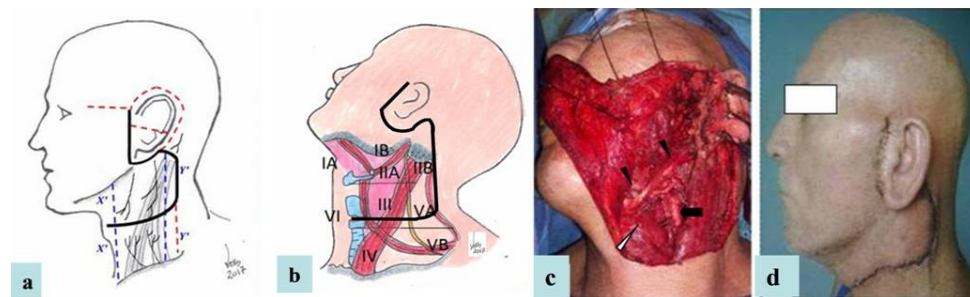
Se realizó un estudio descriptivo y cuantitativo, de doce pacientes de la Consulta de Tumores de Cabeza y Cuello de la Cátedra Servicio de Otorrinolaringología del Hospital Universitario de Caracas, Hospital Pérez de León 2 y Hospital Ortopédico Infantil, evaluados desde el 2010 hasta el 2016, con los diagnósticos de neoplasias malignas primarias de conducto auditivo externo, glándula parótida y de piel facial; estas ultimas con extensión directa o metástasis a la región parotídea. Clasificados por etapas según los sistemas de Arriaga & col para tumores de pabellón auricular y conducto auditivo externo<sup>(35)</sup> y los del American Joint Committee of Cancer (AJCC) y la Unión Internacional contra el Cáncer (UICC) para glándulas salivales mayores y metástasis ganglionares (N) de cabeza y cuello 2002<sup>(36-39)</sup>.

Motivado a la necesidad de un abordaje quirúrgico cervicofacial que brinde exposición adecuada, aplicable a diversos procedimientos combinados, adaptable a los hallazgos intraoperatorios, emplazable según las premisas de irrigación arterial y con mínimas complicaciones, con o sin radioterapia previa, se documentó, desarrolló y modificó desde el año 2010, la experiencia en una incisión de uso común, la modificada de Bailey para parotidectomía

seguida de una extensión en "J"<sup>(17,18,31-34)</sup>, para que cumpliera estos fines. Se denominó colgajo cervicofacial superior adaptable.

Se aplicó el abordaje quirúrgico seguido de parotidectomía superficial o total y disección cervical de los siguientes tipos: radical, radical modificada y selectiva, según la clasificación propuesta por el Committee for Head and Neck and Surgery and Oncology publicada en 1991<sup>(40)</sup>, actualizada en 2002<sup>(41)</sup> y 2008<sup>(42)</sup>. Otros procedimientos adicionales realizados fueron auriclectomías, mastoidectomías, exéresis de piel o procedimientos reconstructivos.

Realización de la incisión: Inicia con bisturí del número 15, en el margen preauricular a nivel del ángulo externo del ojo, desciende en dirección al trago para rodear el lóbulo auricular y continuar su contorno a lo largo de su borde posterior, hasta cubrir dos tercios de la longitud del pabellón. Sigue en dirección oblicua y posterior hacia el proceso mastoideo, para descender en una curva gradual, por el borde anterior del músculo trapecio hasta un punto equidistante entre el borde inferior de la mandíbula y el borde superior de la clavícula. Continúa transversalmente hasta la línea media. Queda emplazado, el trazo inicial de un colgajo cutáneo de amplia base superior con dos componentes, facial y cervical. Se respetan las premisas de irrigación cutánea descritos por Kambic & Sirca<sup>(10)</sup> (**Figura 3a**).



**Figura 3.** a) Incisión cervicofacial de colgajo superior adaptable para neoplasias malignas. En letras y líneas interrumpidas azules la distancia de los bordes inferior de la mandíbula y superior de la clavícula a la rama transversal del abordaje. Los trazos interrumpidos rojos representan las extensiones adaptables. b) Incisión emplazada sobre los niveles ganglionares. c) Campo quirúrgico expuesto. Vientre del m. digastrico (puntas de flechas negras), vientre superior del m. omohioideo (punta de flecha blanca) y vasos cervicales mayores (flecha negra). d) Aspecto postoperatorio mediato. (JCVP)

El componente facial del colgajo cutáneo superior se levanta sobre la fascia parotídea con electrocauterio, en sentido anterior por el margen preauricular. Toda la grasa subcutánea y el sistema músculo aponeurótico superficial (SMAS) son conservados en el colgajo. Se extiende hasta la salida de las ramas periféricas del nervio facial y la aparición del músculo masetero.

En dirección caudal se descubren sucesivamente la porción cartilaginosa del conducto auditivo externo, la apófisis mastoideas, la inserción superior del músculo esternocleidomastoideo con su borde anterior y posterior. Se definen los límites del denominado Triángulo del abordaje del nervio facial, mencionado por Francisco Montbrun & col y otros autores<sup>(22,34,43,44)</sup>.

Se inicia el componente cervical del colgajo cutáneo superior, continuando por el borde anterior del músculo trapecio hasta el límite inferior de la incisión. El colgajo es elevado y mantenido en la superficie inferior del platisma. Debe identificarse la entrada del nervio accesorio espinal en el músculo trapecio medial por su borde anterior. Se separan la fascia y las partes blandas sobre el nervio, evitando su lesión. Sigue la exposición del nervio hasta su salida en el punto de Erb, que coincide con la emergencia del nervio auricular mayor, en el borde posterior del músculo esternocleidomastoideo. Se trata de conservar la rama posterior del nervio auricular mayor que se dirige hacia el oído externo.

La disección del colgajo superior se continúa, para exponer el borde medial del músculo esternocleidomastoideo y el margen inferior de la mandíbula. La vena yugular externa es conservada. Se identifica y preserva la rama marginal del nervio facial. Esto permite contactar el componente facial del colgajo cutáneo superior con el cervical.

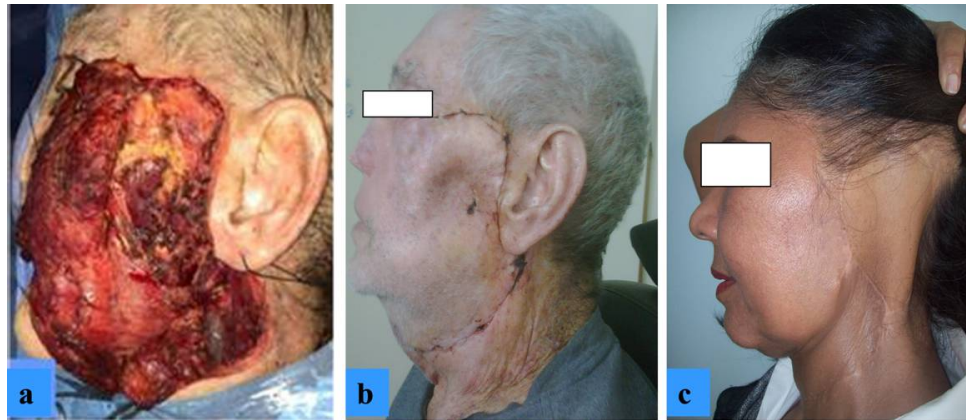
Finalmente se completa la movilización del componente cervical del colgajo superior, continuando por el borde inferior de la mandíbula hasta la línea media. Dos inserciones musculares son visualizadas como puntos anatómicos constantes. La inserción del músculo omohioideo en el asta mayor del hueso hioides y la del vientre anterior del músculo digastrico en la sínfisis del mentón. Los límites quirúrgicos para la disección cervical selectiva de los niveles ganglionares del IB al III según la clasificación del "Memorial Sloan-Kettering Cancer Center"<sup>(45)</sup> quedan delimitados (Figura 3b). El borde inferior de la mandíbula como límite superior. Las ramas cutáneas del plexo cervical y el borde posterior del músculo esternocleidomastoideo como posterior. El inferior representado sucesivamente por el cruce con la vena yugular interna y el



vientre superior del músculo omohioideo, y el vientre anterior del músculo digástrico <sup>(18)</sup>. Queda confeccionado el colgajo de amplia base superior y el campo quirúrgico esta expuesto para la parotidectomía y la disección cervical (Figura 3c).

Previo al cierre, se perfora con la rama del drenaje aspirativo, por debajo del ángulo inferior de la herida cervical, y se emplaza siguiendo sobre el borde anterior del músculo trapecio hasta la apófisis del mastoides.

Según la localización del tumor y los hallazgos intraoperatorios de la disección cervical, la incisión puede adaptarse. Una extensión horizontal del extremo craneal siguiendo el arco cigomático, la prolongación por el margen posterior del pabellón auricular en sentido craneal o el descenso de la rama transversal cervical permitiría respectivamente, el abordaje de lesiones de la porción superior de la región preauricular, confeccionar una auriclectomía parcial o total, o completar los niveles IV y V para una disección cervical radical (Figura 4, a y b).



**Figura 4.** a) Extensión horizontal del extremo craneal siguiendo el arco cigomático. b) Aspecto postoperatorio mediato. c) Reconstrucción con colgajo músculo cutáneo del trapecio en área de defecto de auriclectomía total.

Se analizaron los pacientes de acuerdo al sexo, edad, localización, etapa tumoral, tipo de procedimientos, histología del primario, número de ganglios extirpados y metastásicos, número y tipo de complicaciones postquirúrgicas.

## Resultados

La edad de los pacientes estuvo comprendida entre 25 y 76 años, con una media de 57. La mayoría (75%), pertenecientes al género masculino. La localización tumoral se distribuyó en un tercio de la población al conducto auditivo externo, otro tercio fueron primarios de parótida, un 25% de metástasis a parótida de primarios cutáneos faciales y finalmente una neoplasia cutánea que infiltró la región parotídea, 8,3%.

El tamaño tumoral de las neoplasias de conducto auditivo externo y las de parótida, fue mayor o igual a T2 en los primeros y T3 en los segundos. Todos sin adenopatías palpables en cuello (N0). Una de las neoplasias de conducto auditivo externo y dos con metástasis de primarios cutáneos faciales, fueron sometidos a exeresis del primario y radioterapia previa en otros centros.

En toda la serie se efectuaron dos tercios de parotidectomías totales y un tercio de superficiales. Las neoplasias primarias de parótida, una de las de conducto auditivo externo y otra de las metástasis de primario cutáneo, requirieron parotidectomía total con sacrificio del tronco principal o una de las ramas del nervio facial, por compromiso clínico preoperatorio e infiltración tumoral constatado en el acto quirúrgico<sup>(18,36,37,44)</sup>. Los tumores de conducto auditivo externo se acompañaron de algún procedimiento en mastoides como mastoidectomía parcial, resección lateral o petrosectomía subtotal<sup>(35)</sup>.

Se realizaron nueve disecciones cervicales selectivas, niveles IB al III, dos radicales modificadas con preservación de las tres estructuras, y una radical clásica por extenso compromiso del primario. La decisión de realizar disecciones cervicales electivas en el grupo de neoplasias de conducto auditivo externo y de parotida, estuvo sometida al tamaño tumoral de los primarios<sup>(35-37)</sup>. La presencia de metástasis parotídeas y la extensión directa a la glándula, fueron las indicaciones para linfadenectomía cervical electiva en los tumores cutáneos<sup>(38)</sup>.

La neoplasia cutánea sobre la región parotídea, una de las primarias de parótida, y todas las de conducto auditivo externo, se iniciaron con una incisión de colgajo superior, adaptándose ó ampliándose sin dificultad, a una auriclectomía total o parcial, en el transcurso de la intervención. El 75% de los procedimientos finalizó con cierre primario, sin embargo tres tumores de conducto auditivo externo, requirieron para el cierre del defecto, la colocación de injertos libres de piel o la rotación de un colgajo músculo cutáneo del trapecio (Figura 3d y 4c).

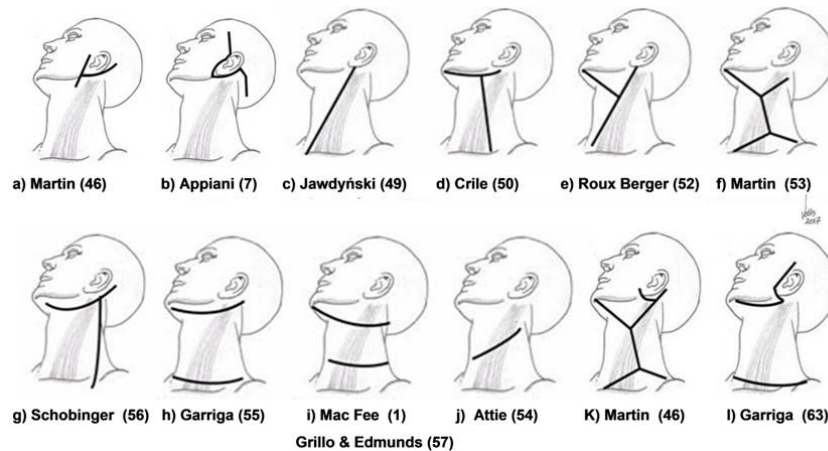
El reporte histológico en dos tercios de los casos fue de carcinoma escamoso. Las neoplasias parotídeas indicaron carcinomas mucoepidermoides y adenocarcinomas ductales. Una pieza proveniente de un tumor de conducto auditivo externo señaló compromiso del borde profundo. El promedio de ganglios extirpados para los procedimientos selectivos fue de 8. Un tercio presentaron metástasis en el espécimen quirúrgico.

Las complicaciones postoperatorias asociadas a la incisión fueron una dehiscencia discreta de los bordes de la herida por infección leve en un paciente previamente irradiado y un hematoma tres semanas después de la intervención, en otro paciente hemofílico. El dolor postoperatorio requirió analgésicos antiinflamatorios no esteroideos por vía endovenosa u oral, hasta el quinto día. Fue necesaria la remoción de los injertos de piel por falta de adhesión. El colgajo músculo cutáneo de trapecio se implanto satisfactoriamente. No hubo fístulas, edema facial o rupturas de la arteria carótida. El promedio de retiro de los sistemas de drenaje fue de siete días.

Se reportó un 25% de parálisis facial temporal y ausencia del síndrome de Frey. Todos los no irradiados previamente, recibieron radioterapia postoperatoria. Durante el periodo de seguimiento de 6 a 84 meses, el paciente con el borde profundo comprometido y otro primario de parótida recidivaron. Dos con metástasis a parótida de primarios cutáneos de cara, fallecieron por recidiva del primario facial varios meses después.

## Discusión

Después de la descripción de las incisiones para parotidectomías de Vilray Papin Blair y Hamilton Bailey, Hayes Martin incorporó un trazo retroauricular que se origina en el lóbulo auricular, en dirección posterosuperior<sup>(46)</sup>. Posteriormente, el mismo Erdulfo Appiani en 1967, describió un abordaje periauricular conocido como "Lifting modificado" para la remoción de tumores benignos. Inicia en la región temporal, desciende y contornea el lóbulo de la oreja. Continúa en dirección posterior, permanece oculto en la línea de implantación del cuero cabelludo<sup>(7,16)</sup>. Popularizado en Venezuela por Mijares & col<sup>(47)</sup> (Figuras 5a y 5b).



**Figura 5.** Incisiones faciales, cervicales y cervicofaciales previas a los estudios de irrigación cutánea cervical en 1977. (JCVP)

Un cirujano polaco, Franciszek Jawdyński, efectuó en 1888, la primera disección radical en bloque de todos los grupos ganglionares del cuello. Publicó el procedimiento en una revista polaca, la *Gazeta Lekarska*. Al referirse a la incisión, indicó: "Efectué la incisión desde el ángulo de la mandíbula hasta la unión esternoclavicular"<sup>(2,3,48,49)</sup> (Figura 5c).

En Cleveland, Ohio, George Washington Crile popularizó e ilustró la disección cervical radical en 1905 y 1906. En su primer artículo describió su incisión más conocida. Rodea en parte la circunferencia del cuello por debajo del maxilar inferior seguido de una extensión central en dirección a la clavícula<sup>(3,50,51)</sup> (Figura 5d). Surgieron seguidores de la disección radical en Francia, como J. Roux Berger e Hipolito Morestin<sup>(29,52)</sup> (Figura 5e).

A principios de la década de los cincuenta, la técnica de disecciones cervicales radicales fue redefinida por Hayes Martín. Este autor ilustra y nombra su incisión, como la doble "Y" o doble trifurcada, con ángulos obtusos en los colgajos cutáneos<sup>(53)</sup> (Figura 5f).

Desde la descripción original de George Crile hasta finales de la década de los cincuenta, el tipo de trazo estaba determinado esencialmente por una adecuada exposición<sup>(1,8)</sup>. El aumento en la aplicación de radiaciones preoperatorias a altas dosis<sup>(4,5)</sup>, ocasionó necrosis y dehiscencias de las heridas seguido de rupturas de la arteria carótida<sup>(4,5,8,10,27,54,55)</sup>. Estas fallas estimularon el deseo de diseñar trazos más adecuados para prevenir estas dificultades. La cobertura de la bifurcación de la arteria carótida por un colgajo bien irrigado, fue la premisa más importante, seguido de una buena exposición. Lentamente se abandonó la doble "Y" de Martín<sup>(54)</sup>.

El gran colgajo anterior fue descrito por Schobinger en 1957. Fue el primer abordaje diseñado para una exposición adecuada y cobertura apropiada de los vasos cervicales, alejando la rama vertical de la bifurcación carotídea<sup>(56)</sup>. Son conocidas como en forma de "boomerang"<sup>(28)</sup> (Figuras 5g).

Apoiados en las complicaciones descritas y la poca estética de los trazos conocidos, Esteban Garriga Michelena en Caracas<sup>(55)</sup> y William MacFee en New York<sup>(1)</sup>, publicaron su doble incisión transversa, durante el año 1960. Ambas paralelas entre sí, sin cruces, convergencias o ángulos. Un colgajo más ancho en el primero que en el segundo. Hermes C. Grillo y Henry Edmunds la ejecutaron en las recaídas post radioterapia<sup>(57)</sup>. Recomendadas por numerosos autores por seguir las líneas transversas naturales, cicatrización óptima y conservar la estética<sup>(6,19,57-59)</sup>. Ambos autores no se conocieron, se trató de una simultaneidad histórica<sup>(19)</sup> (Figuras 5h y 5i).

Joseph Attie, publicó la incisión única transversa lateral del cuello<sup>(54)</sup>. Posee una cobertura segura de los vasos cervicales y exposición adecuada para las operaciones combinadas de cavidad oral<sup>(6,9,11,19,54)</sup> (Figura 5j).

En Venezuela el crédito por haber practicado la primera disección radical de cuello se otorga al Dr. Hermógenes Rivero quien la realizó en 1939 en el Instituto de Oncología "Luís Razetti". El Dr. Bernardo Guzmán Blanco la convirtió en una operación de rutina<sup>(58,60)</sup>. En los trabajos de Rodríguez Grimán<sup>(58)</sup>, Bernardo Guzmán<sup>(60)</sup> y Francisco Montbrun<sup>(22)</sup> la incisión más empleada fue la de Martín, seguida de los trazos de Garriga. La de Schobinger fue popularizada por Marquez Reveron<sup>(61)</sup>. Garriga García & Brito en su atlas fotográfico, recomiendan el "palo de hockey", Schobinger y la del mismo Garriga Michelena<sup>(19)</sup>.

Kambic & Sirca recomendaron la incisión en "H" o  $\frac{3}{4}$  de "H", colocada entre las ramas arteriales ascendentes y descendentes principales (10). Freund incorporó un componente vertical en el extremo posterior de un trazo único transversal, por detrás del borde anterior del trapecio, lejos de la arteria carótida<sup>(9-13)</sup>. En la cátedra de otorrinolaringología<sup>(62)</sup> fueron las preferidas durante la década de los noventa (Figuras 2b y 2c).

A partir de la década de los setenta, se comprendieron las vías de diseminación linfática cervical. Surgió el concepto de las disecciones cervicales modificadas y selectivas. En las últimas, solamente eran removidos el grupo de ganglios del cuello que están en alto riesgo de contener metástasis, basado en la localización del tumor primario. De acuerdo al tipo de disección cervical selectiva se emplean determinadas incisiones. En las que incluyen los niveles I al III, conocidas como supraomohioideas, son abordadas por trazos del tipo en utility, la única transversa o el "boomerang". Para los niveles II al V, conocidas como laterales, el abordaje será en "Palo de hockey" o de Garriga<sup>(19,28,59)</sup>.

Respecto a las incisiones cervicofaciales, Hayes Martín en 1957, señaló en una ilustración, un trazo preauricular por neoplasias parotídeas malignas a su incisión de disección cervical<sup>(46)</sup>. Esteban Garriga M. incorporó la modificada de Blair a su doble trazo<sup>(63)</sup> (Figura 5k y 5l).

En el presente estudio, la media de la edad, la frecuencia del género, las indicaciones quirúrgicas y el tipo histológico, se corresponden con lo reportado en la literatura nacional e internacional<sup>(18,35-38,44, 64-68)</sup>. El promedio de ganglios extirpados se correlaciona con lo recomendado por la 6ta edición de clasificación TNM para tumores malignos. Se considera idóneo entre 6 y 10 ganglios en el espécimen quirúrgico de las disecciones selectivas y radicales respectivamente<sup>(39)</sup>.

Las complicaciones relacionadas con la herida quirúrgica son raras en las parotidectomías, las disecciones cervicales solas y ambas asociadas (6,8,10,22,26,28,34,44,47,59,61,62,66-69). Se incrementan en las linfadenectomías entre un 10 a 70%, cuando se combinan con factores como técnicas que incluyen la apertura de la mucosa faríngea<sup>(6,22,26,28,34,60)</sup>, el uso de radioterapia previa por encima de 65 Cgy y el tamaño tumoral avanzado del primario<sup>(5,6,22,26,28,34,58,60,70-73)</sup>. Otros como la poca planificación en el emplazamiento de las incisiones, el cierre inadecuado y la hemostasia inapropiada se acompañan de escasa irrigación y daños en los vasos subdermicos, seguido de necrosis de los colgajos e infección<sup>(22,26,34,60)</sup>. La morbilidad relacionada con el trazo fue de 16,6%; una dehiscencia de la herida, y un hematoma, en un paciente previamente irradiado y un hemofílico, respectivamente. Ambos con tamaño tumoral del primario mayor a T3.

El dolor es usualmente mínimo durante el postoperatorio temprano<sup>(34)</sup>. El síndrome de Frey es indicado desde su ausencia hasta un 60%<sup>(17,37,44,47,63,68,69)</sup>. La gran mayoría de las parálisis faciales son temporales oscilando entre 6,4 a 46%<sup>(17,47,66,68)</sup> y las permanentes 4 a 5,55%<sup>(20,66)</sup>. En caso de compromiso del nervio facial, se requiere su sacrificio<sup>(18,36,66)</sup>. En la serie el porcentaje de parálisis temporales y síndrome de Frey se ajusta a lo reportado en la literatura. El compromiso neoplásico, incrementó el número de parálisis totales.

El uso de colgajos pediculados ofrece los mejores resultados en la reconstrucción de las áreas de defecto cutáneo, por encima de los injertos libres<sup>(34,74,75)</sup>, aspecto corroborado en el estudio.

Se indica la incisión modificada de Blair como efectiva, segura, de excelente exposición para el nervio facial y para remover el tumor<sup>(15-18)</sup>. Maxwell Ellis recomienda los colgajos de amplia base, incorporando el platismo para los pacientes previamente irradiados<sup>(4)</sup>. Se señalan las de Martin y Crile como las de mayor incidencia de complicaciones. De acuerdo al autor, se recomiendan las de Eckert & Byars, Utility, Freund, Kambic & Sirca, Garriga, MacFee y el boomerang para pacientes irradiados y no irradiados<sup>(9,10,19,28,55,58,59,61,62,73)</sup>.

La incisión cervicofacial de colgajo superior adaptable, combina los conceptos sobre los colgajos preauriculares y exposición del nervio facial de Vilray Papin Blair<sup>(14)</sup>, Hamilton Bailey<sup>(15)</sup>, R. Janes y Francisco Montbrun<sup>(22)</sup>, las premisas de irrigación cutánea cervical identificadas por Kambic & Sirca<sup>(10)</sup>, con la adaptabilidad del procedimiento de acuerdo a la ubicación del tumor primario de Grandon & Brintnall<sup>(25)</sup>.

En el argot quirúrgico, algunos procedimientos se han renombrado por alguna coincidencia histórica o su similitud con algún objeto. Las operaciones combinadas de mandibulectomía con disección cervical, se les conoce por sus iniciales en ingles "COMMAND" u operación "COMANDO" en español. Surgidas en el año 1942, coincidieron con las actividades militares combinadas efectuadas por los famosos comandos ingleses y dirigidas por Lord Louis Mountbatten, en el norte de Francia<sup>(46,60)</sup>. La incisión cervicofacial de colgajo superior adaptable, es conocida como "Francisque", por la similitud de su silueta al Segur empleado por los pueblos francos durante la alta edad media<sup>(76)</sup> (Figura 5a y 5c).

En la música la sinfonía comienza con la obertura. La incisión es la obertura del cirujano<sup>(11)</sup>.

Conclusión: La incisión cervicofacial de colgajo superior adaptable, combina los conceptos de los colgajos preauriculares e identificación del nervio facial, las premisas de irrigación cutánea del cuello y la adaptabilidad del procedimiento a la ubicación del tumor primario. La rotación de un colgajo músculo cutáneo es la opción preferencial en las áreas de defecto de piel. Los abordajes quirúrgicos han cambiado progresivamente de acuerdo a modificaciones en la radicalidad de la técnica, el efecto de la radioterapia previa y los estudios de irrigación cutánea cervical.

Agradecimientos: a la Lic. Mary Cruz Lema de Valls y a los doctores, Jaime Valls, Edgar Brito Arreaza, Esteban Garriga, al personal de la biblioteca del Centro Medico de Caracas y el Instituto de Medicina Experimental por su tiempo y orientación en la realización del estudio.

## Referencias

- 1) Mac Fee W. Transverse Incisions for neck dissection. Ann Surg 1960;151(2): 279-284.



- 2) Ferlito A, Rinaldo A, Robbins T. Neck dissection: past, present and future?. J Laryngol Otol 2006; 120: 87-92.
- 3) Rinaldo A, Ferlito A, Silver C. Early history of neck dissection. Eur Arch Otorhinolaryngol 2008; 265: 1535.
- 4) Ellis M. Surgical techniques following irradiation of the neck. J Laryng 1963; 77: 872-908.
- 5) Catlin D, Strong E. Irradiación preoperatorio para disección cervical. Clín Quir N Am 1967; Oct: 1131-1137.
- 6) Kerth J, Sisson G. Disección radical de cuello en el carcinoma de cabeza y cuello. Clín Quir N Am 1973;Feb:179
- 7) Appiani E, Delfino M. Plastic Incisions for Facial and Neck Tumors. Ann Plast Surg 1984;13:335-352.
- 8) Hetter S. Neck Incisions Relative to the Cutaneous Vasculature of the Neck. Arch Otolaryng. 1972; 95: 84-87.
- 9) Freeland A, Rogers J. The Vascular Supply of the Cervical Skin. Laryngoscope 1975; 84: 714-725.
- 10) Kambic V, Sirca A. H incisión-method of choice for radical neck dissection. J Laryngol Otol 1977; 91: 383-390.
- 11) Arena S. Incisions. Laryngoscope. 1975; 85 (5): 823-828.
- 12) Clarke H. Fundamentos y técnica del vaciamiento radical del cuello. Clín Quir N Am 1961; Feb: 189-199.
- 13) Suen J, Stern S. Cancer of the neck. In: Myers E, Suen J, editors. Cancer of the Head and Neck. Third Edition. W.B. Saunders Company; 1996:462-484.
- 14) Blair VP. Surgery and diseases of the mouth and jaws. 3er edition. St Louis (MO): CV Mosby; 1918. 492-523.
- 15) Bailey H. The Treatment of Tumours of the Parotid Gland. Brit J Surg 1941; 28(3): 337-346.
- 16) Larian B. Parotidectomy for Benign Parotid Tumors. Otolaryngol Clin N Am 2016; 49: 395-413.
- 17) Saade R, Bell D. Benign Neoplasms of the Salivary Glands. In: Flint P, Robbins Th. Editors. Cumings Otolaryngology. Head and Neck Surgery. 6ta edition. Elsevier Saunder, 2015; 86: 1238-1257.
- 18) Sunwoo J, Tomeh Ch. Malignant Neoplasms of the Salivary Glands. In: Flint P, Robbins Th. Editors. Cumings Otolaryngology. Head and Neck Surgery. 6ta edition. Elsevier Saunder, 2015; 87: 1258-1280.
- 19) Garriga Garcia E, Brito E. Disección de Cuello. Tumores de Cabeza y Cuello. Atlas Fotográfico [Internet]. 2014: 10-94. Disponible en: <http://www.tumoresdecabezaycuelloatlas.blogspot.com-ur>.
- 20) Petelle B et al. Parotidectomies. En Encycl Méd Chir. Techniques chirurgicales. Tête et cou. 2003;46: 510.
- 21) Sistrunk W. Tumors of the parotid gland. Surg Clin N Am. 1921;1:1515-1521.
- 22) Montbrun F. El facial parotídeo y sus aplicaciones quirúrgicas. Bol Soc Ven Cir. 1967; XXI (95): 573-584.
- 23) Lahey F, Hare H, Warren S. Carcinoma of the Thyroid. Ann Surg 1940; 112: 977
- 24) Eckert Ch, Byars LT. The surgery of papillary carcinoma of the thyroid gland. Ann Surg 1952; July: 83-89.
- 25) Grandon E, Brintnall E. A Utility neck incision. Arch Otolaryngol. 1960;72:743-745.
- 26) Johnson J, Myers E. Management of Complications of Head and Neck Surgery. In: Myers E, Suen J. Editors. Cancer of the Head and Neck. Third Edition. W.B. Saunders Company; 1996:

35-42.

- 27) Shumrick D. Related head and neck surgery and reconstruction. In: Paparella and Shumrick, Editors. Otolaryngology. Vol 3. Head and Neck. W.B.Saunders Company; 1973: 816-818.
- 28) Robbins T, Samant S, Ronen O. Neck Dissection. En: Flint P, Robbins T, Haughey B, Editores. Cummings, Otolaryngology, Head and Neck Surgery. 6ta edición. Elsevier Saunders; 2015: 1837-1861.
- 29) Florián M. Bases Anatómicas de la Cirugía de Cabeza y Cuello: antecedentes históricos. 1era edición. Buenos Aires. Editorial Librería Akadia. 2010.
- 30) Lore J, Medina J. La glándula parótida y el tratamiento de la neoplasia maligna. En: Lore J, Medina J, Editores. Atlas de cirugía de Cabeza y Cuello. 4ta edición. Editorial Medica Panamericana; 2005: 886.
- 31) Shah JP, Patel SG. Ganglios Linfáticos Cervicales. Cirugía y oncología de cabeza y cuello. Tercera edición. St. Louis: Mosby; 2003. 353-394.
- 32) Silver C, Rubin J. Neck dissection for cancer. En: Silver C, Rubin J. Atlas of Head and Neck Surgery. Second edition. Churchill Livingstone;1999: 23- 44.
- 33) Molinari R, Cantu G, Chiesa Fausto. Neoplasias del territorio cervicofacial. En: Veronesi U, Editor. Cirugía Oncologica. Editorial Medica Panamericana ;1991: 21-138.
- 34) Kornblut A, Shumrick D. Complications of Head and Neck Surgery. Arch Otolaryng 1971: 94: 246-254.
- 35) Ross D, Sasaki C. Cancer of the Ear and Temporal Bone In: Myers E, Suen J. Editors. Cancer of the Head and Neck. Third Edition W.B. Saunders Company, 1996; 586-597.
- 36) Cracchiolo J, Shaha A. Parotidectomy for parotid cancer. Otol Clin N Am 2016; 49: 415-424.
- 37) Aijaz A, Myers E, Carrau R. Malignant Tumors of the Salivary Glands. In: Myers E, Suen J. Editors. Cancer of the Head and Neck. Third Edition W.B. Saunders Company, 1996; p. 525-561.
- 38) Dinehart S, Jansen Th. Cancer of the Skin. In: Myers E, Suen J. Editors. Cancer of the Head and Neck. Third Edition W.B. Saunders Company, 1996; p. 143-159.
- 39) Sobin LH, Wittekind Ch. In: TNM Classification of malignant tumours. 6<sup>th</sup> Edition. New York :Wiley. 2002.
- 40) Robbins T. Clasificación de la disección del cuello. Clin Otorr de N Amer. 1998;4: 597-612.
- 41) Robbins T. Neck Dissection Classification Update. Arch Otolaryngol Head Neck Surg. 2002; 128: 751-758.
- 42) Robbins KT, Shaha AR et al. Consensus statement on the classification and terminology of neck dissection. Arch Otol Head Neck Surg 2008; 134: 536-538.
- 43) Saunders J, Hirata R. Salivary Glands. Surg Clin N Am 1986; 66 (1): 59-81.
- 44) Rice D. Neoplasias malignas de las glándulas salivales. Clín Otorr N Am 1999; 5: 813-822.
- 45) Kepal N Patel, Jatin Sha. Neck Dissection: Past, Present, Future. Surg Oncol Clin North Am.2005; 14: 461-477.
- 46) Martin H. Operations for Parotid Tumors. En: Martin H. Surgery of Head and Neck Tumors. 1st edition. Hoeber Harper Book; 1957: 321-335.
- 47) Mijares A. Abordaje periauricular en las lesiones de la glándula parótida. Rev Ven Onc 2011; 23(3): 154-164.
- 48) Towpik E. Centennial of the first description of the bloc neck dissection. Plast Rec Surg. 1990;85(3):468- 470.
- 49) Ferlito A .European surgeons were the first to perform neck dissection. Laryngoscope 2007;117:797-802

- 50) Crile G. On the surgical treatment of the head and neck. *Trans South Surg Gynecol Assoc* 1905; 18: 108-127.
- 51) Crile G. Excision of cancer of the head and neck. *JAMA* 1906; 47:1780-1785.
- 52) Roux Berger J. L' Exerese Chirurgicale des Tumeurs Malignes de la Region Carotidienne. *La Presse Medicale*. 1920; 84: 827-828.
- 53) Martín HE, Del Valle B, Ehrlich H. Neck dissection. *Cancer* 1951; 4: 441-449.
- 54) King D. Cirugía radical de cabeza y cuello en pacientes irradiados. *Clín Quir N Am* 1965; Junio: 567-572.
- 55) Garriga Michelena E. Nueva incisión en el tratamiento quirúrgico de los tumores de la cabeza y el cuello. *Bol Soc Ven Cir* 1960; 14: 210-237.
- 56) Schobinger R. The use of a long anterior skin flan in radical neck resections. *Ann Surg* 1957; 146: 221-223.
- 57) Grillo H, Edmundo H. Radical neck dissection after irradiation. *Ann Surg* 1965; March: 361-364.
- 58) Rodríguez O. Vaciamiento de cuello. *Bol Soc Ven Cir* 1971; XXV (117): 118-160.
- 59) Valls JC. Experiencia en disecciones cervicales. *Revista de la Facultad de Medicina. Universidad Central de Venezuela*. En Prensa.,
- 60) Guzman B, Erminy A. Vaciamiento radical de cuello. *Memorias del III Congreso Latinoamericano de Otorrinolaringología*. Caracas, Venezuela. 1954; 385-436.
- 61) Marquez A. El uso de un gran colgajo anterior o incisión de Schobinger. *Acta Onc Ven* 1969; II (1): 81-84.
- 62) Valls J C. Experiencia en laringectomías totales en el hospital universitario de Caracas. *Vitae Academia Biomédica Digital*. 2016; 67 (Julio-Sept). Disponible en: <http://vitae.ucv.ve/?module=articulo&rv=125&n=5375>.
- 63) Garriga Esteban, Ochoa J. Incisión estética en la parotidectomía. *Gac Med Caracas* 1994;102(1): 33-38
- 64) O'Daly J, Celli Bruni. Contribución al estudio de los tumores de las glándulas salivares. *Memorias del 1er Congreso Venezolano de Cirugía*. 1951: 335-352.
- 65) Osechas N. Tumores de Glandulas Salivales. *Acta Onc Ven*. 1987; 20(3): 17-50.
- 66) Aure C, Dellán N, Suere A. Tumores de la Glandula Parotida. *Bol Hosp Univ Caracas* 1979; 15(12); 119-123.
- 67) Heredia J, Grippa F. Tumores de Cuello y Glándulas Salivares. *Bol Soc Ven Cirugía* 1972; 26(128):973-983.
- 68) Vargas P, Gonzalez A. Patología Salival. *Bol Soc Ven Cir* 1971; 25(1): 7-26.
- 69) Pilheu F, Guerrero J, Kañevsky L. Tumores de la Parotida. *Act Onc Ven* 1972; 5(1y2): 35-52.
- 70) Mata JF, Mastrodonemico P. Disecciones radicales de cuello. *Rev Ven Onc* 1999 (Julio-Septiembre): 105-115.
- 71) Pacheco C. Disecciones del cuello en el Hospital Oncológico "Padre Machado". *Rev Ven Onc* 2000;12 (1): 29-40.
- 72) Paydafar JA. Complications in head and neck surgery. *Arch Otolaryngol Head Neck Surg* 2006; 132(1):67-72.
- 73) Stell M. Transverse Incisions for Radical Neck Dissection. *Brit J Surg* 1969; 56(4): 286-288
- 74) Neligan P, Boyd B. Reconstruction of the craneal base defect. *Clin Plastic Surgery* 1995; 22 (1): 71-77.
- 75) Grigg R. Reconstrucción de la frente y la región temporal. *Clín Otorr N Am* 2001; 3: 573-590.

76) Pequeño Larousse Ilustrado. Ediciones Larousse. 1986.

**NOTA:** Toda la información que se brinda en este artículo es de carácter investigativo y con fines académicos y de actualización para estudiantes y profesionales de la salud. En ningún caso es de carácter general ni sustituye el asesoramiento de un médico. Ante cualquier duda que pueda tener sobre su estado de salud, consulte con su médico o especialista.



Instituto de Medicina Tropical - Facultad de Medicina - Universidad Central de Venezuela.  
Elaborado por el Centro de Análisis de Imágenes Biomédicas Computarizadas CAIBCO,  
[caibco@ucv.ve](mailto:caibco@ucv.ve)



Este portal ha sido desarrollado gracias al apoyo del Fonacit