



Artículos

- [Enfermedad de Creutzfeldt-Jakob Esporádica en Venezuela: A propósito de un nuevo caso](#)
- [Introducción](#)
- [Resumen clínico](#)
- [Hallazgos neuropatológicos](#)
- [Discusión](#)
- [Referencias](#)

Alpio A. Hernández F.

alpiohf@gmail.com

Médico Anatomopatólogo. Profesor Instructor.

Servicio de Anatomía Patológica "Dr. Hans Doehner". Hospital Central Universitario "Dr. Antonio María Pineda". Decanato de Ciencias de la Salud. Universidad Centroccidental "Lisandro Alvarado" (UCLA). Barquisimeto, Edo Lara, Venezuela

Ghislaine Céspedes C.

Médico Anatomopatólogo. Profesor Asociado. Sección de Neuropatología del Instituto Anatomopatológico "Dr. José A. O'Daly". Facultad de Medicina. Universidad Central de Venezuela (UCV). Caracas, Venezuela.

Angélica S. Guerrero R.

Médico Residente de 3er. año de Medicina Interna. Hospital General Universitario "Dr. Luis Gómez López". Barquisimeto, Venezuela.

Anatomía Patológica

Enfermedad de Creutzfeldt-Jakob Esporádica en Venezuela: A propósito de un nuevo caso

Fecha de recepción: 23/10/2016

Fecha de aceptación: 27/02/2017

La enfermedad de Creutzfeldt-Jakob (ECJ) es una encefalopatía espongiiforme transmisible fatal e infrecuente de distribución mundial amplia, que se produce por un metabolismo aberrante de la proteína priónica y se clasifica en los tipos esporádico, hereditario y adquirido. En Venezuela se han publicado 18 casos previos de ECJ esporádica y una familia con ECJ hereditaria. En este informe se presenta el caso de un paciente masculino de 78 años, hospitalizado y autopsiado en un centro asistencial de Barquisimeto (Estado Lara), cuyas manifestaciones clínicas, exámenes paraclínicos y hallazgos neuropatológicos fueron compatibles con la ECJ esporádica. Se plantea la posibilidad de un subregistro de casos de la ECJ en Venezuela y la importancia epidemiológica que tiene el conocimiento de esta entidad clínico-patológica como enfermedad de notificación obligatoria.

Palabras Claves: enfermedad priónica; encefalopatía espongiiforme transmisible; enfermedad de Creutzfeldt-Jakob en Venezuela

Title

Sporadic Creutzfeldt-Jakob disease in Venezuela: a new case report

Abstract

Creutzfeldt-Jakob disease (CJD) is a fatal and rare transmissible spongiform encephalopathy of widespread worldwide distribution, which is produced by an aberrant metabolism of prion protein and is classified into sporadic, hereditary and acquired types. In Venezuela, 18 previous cases of sporadic CJD and one family with hereditary CJD have been published. This report presents the case of a 78 year old male patient, hospitalized and autopsied in a care center in Barquisimeto (Lara state), whose clinical manifestations, paraclinical and imaging exams and neuropathological findings were compatible with sporadic CJD. The possibility of underreporting of CJD cases in Venezuela and the epidemiological importance of the knowledge of this clinico-pathological entity as a notifiable disease are raised.

Key Word

prion disease; transmissible spongiform encephalopathy; Creutzfeldt-Jakob disease in Venezuela.

Enfermedad de Creutzfeldt-Jakob Esporádica en Venezuela: A propósito de un nuevo caso

Introducción

La enfermedad de Creutzfeldt-Jakob (ECJ), el Kuru, la enfermedad de Gerstmann-Sträussler-Scheinker (EGSS) y el insomnio familiar fatal (IFF) conforman como grupo las enfermedades priónicas o encefalopatías espongiformes transmisibles en humanos⁽¹⁻¹⁵⁾. Son trastornos neurodegenerativos fatales que se producen por un metabolismo aberrante de la proteína priónica (PrP), tienen un período de incubación prolongado y pueden contagiarse por diferentes vías^(1,3-5,8-12,16-19). También existen enfermedades priónicas en animales, entre las que destacan el scrapie de las ovejas y la encefalopatía espongiforme bovina (EEB)^(2,4,6,7,9,10,12,18,20-24).

La ECJ esporádica es el tipo más frecuente de enfermedad priónica, tiene una distribución mundial amplia y ocurre con una incidencia anual de 1 a 2 nuevos casos por millón de habitantes^(6-9,11,12,15,17,25-27). Afecta a ambos sexos por igual y se presenta alrededor de los 60 años de edad^(6,8,9,17,25). Clínicamente, se caracteriza por demencia rápidamente progresiva asociada a signos piramidales y extrapiramidales, movimientos involuntarios, trastornos visuales y un electroencefalograma (EEG) periódico^(6,8,9,12,15,17,27-29). La mayoría de los pacientes mueren durante el primer año de iniciados los síntomas^(6,8,9,17,27,28).

El diagnóstico antemortem de enfermedad priónica puede realizarse analizando el líquido cefalorraquídeo (LCR) mediante la determinación de la proteína 14-3-3⁽³⁰⁻³³⁾ y/o aplicación del RT-QuIC para la detección de priones^(34,35). La confirmación definitiva es posible sólo a través de la autopsia, puesto que los criterios neuropatológicos diagnósticos están basados en hallazgos microscópicos y la biopsia cerebral está contraindicada por medidas de bioseguridad. Los hallazgos histopatológicos clásicos comprenden degeneración espongiforme del neurópilo, astrocitosis y pérdida neuronal^(1,5-9,11,12,15,28,29). Estos cambios ocurren a todo lo largo de la sustancia gris del cerebro, tallo encefálico y cerebelo^(1,5,9,28,36). Los priones pueden identificarse en tejido cerebral con inmunohistoquímica^(1,5,9,19,28,37,38), Western blot o histoblot^(16,37-41), mientras que una muestra de sangre resulta suficiente para la detección de mutaciones en el gen de la PrP (PRNP) por técnicas moleculares⁽⁴²⁻⁴⁵⁾.

En Venezuela se han informado hasta la fecha 18 casos de la ECJ esporádica⁽⁴⁶⁻⁵¹⁾ y dos hermanos con ECJ hereditaria por la mutación T183A en el PRNP⁽⁵²⁾. Con el objeto de ilustrar la casuística venezolana acerca de este grupo de enfermedades infrecuentes de notificación obligatoria, se presenta un nuevo caso de ECJ esporádica, quien fue hospitalizado y autopsiado en un centro asistencial de la ciudad de Barquisimeto, Estado Lara.

Resumen clínico

Se trató de un paciente masculino de 78 años de edad, quien ingresó al Servicio de Medicina Interna del Hospital General Universitario "Dr. Luis Gómez López" de Barquisimeto, Estado Lara (Venezuela), por presentar enfermedad actual de 21 días de evolución, caracterizada por disminución progresiva de la agudeza visual bilateral hasta la amaurosis, sin lesiones oculares aparentes según valoración oftalmológica. Transcurrida una semana, se asociaron dificultad para la marcha, inestabilidad postural, paraparesia, mioclonías en miembros superiores, afasia mixta a predominio sensitivo, disfagia a sólidos/líquidos y cambios de la personalidad consistentes en episodios de agitación, agresividad y labilidad emocional, desorientación, confusión mental, alteración de la memoria, alucinaciones auditivas e insomnio. Para el momento del ingreso hospitalario, el paciente se encontraba inconsciente y presentaba pupilas mióticas hiporreactivas a la luz, mioclonías generalizadas, extremidades espásticas e hiporreflexia osteotendinosa.

El paciente nació en Portugal y tenía por lugar de residencia (desde los 20 años de edad) a Cabudare (Estado Lara). Fue comerciante y, salvo una laparotomía exploradora practicada por herida por arma blanca hacía 20 años, no refería otros antecedentes patológicos personales ni familiares de importancia.

Durante la estancia hospitalaria, recibió alimentación por sonda nasogástrica y tratamiento con antipsicóticos atípicos (risperidona) y anticonvulsivos (carbamazepina, ácido valpróico y benzodiazepinas) para el control de las crisis convulsivas tónico-clónicas generalizadas que comenzaron a presentarse durante la hospitalización. Una infección respiratoria baja secundaria a broncoaspiración fue resuelta con antibióticoterapia.

Los exámenes de laboratorio de rutina resultaron normales. El EEG mostró un trazado lento difuso con presencia de ondas acuminadas a intervalos regulares (patrón periódico). En la resonancia magnética nuclear (RMN) fue evidente una atrofia cerebral córtico-subcortical difusa. Una muestra de líquido cefalorraquídeo (LCR) fue remitida al Case Western Reserve University (Cleveland – Ohio) de Estados Unidos, desde donde reportaron un resultado no concluyente para la proteína 14-3-3 (por muestra hemorrágica), elevación de la proteína tau (16.153 pg/ml para un rango de referencia de enfermedad no priónica de 0–11.49 pg/ml) y un resultado positivo

para la prueba RT-QuIC (real-time quaking-induced conversion). Resulta oportuno acotar que el RT-QuIC identifica a la PrP anormal con un elevado nivel de confiabilidad, representando en la actualidad una prueba útil para el diagnóstico antemortem de todos los tipos de enfermedad priónica humana y animal (34,35).

Con base a los hallazgos clínicos y paraclínicos, se planteó el diagnóstico de enfermedad priónica y el paciente egresó en condiciones estables, con medidas terapéuticas y de enfermería para cuidado domiciliario. El cuadro clínico en general se mantuvo sin cambios y un mes después se registró otra hospitalización por un nuevo episodio de infección respiratoria baja, siendo la estancia hospitalaria de 10 días en esta oportunidad y la evolución satisfactoria con tratamiento antibiótico. Finalmente, el paciente falleció en su domicilio a los 4 meses de iniciados los síntomas de la enfermedad.

Hallazgos neuropatológicos

Se realizó autopsia dirigida al cerebro, cumpliendo con los parámetros de bioseguridad establecidos para enfermedad priónica⁽⁵³⁾. El encéfalo extraído del cadáver se colocó en una mezcla a partes iguales de formol al 10% e hipoclorito de sodio al 1% durante 48 horas para inactivar los priones, seguido de inmersión en formol al 10% hasta completar los 10 días de fijación. El peso del cerebro fue de 1.100 gr y se evidenció atrofia cortical difusa, con discreto aumento en el volumen de los ventrículos laterales. Se realizaron cortes vértico-frontales de 1 cm de espesor para la región supratentorial y cortes horizontales también de 1 cm de espesor para las estructuras infratentoriales. Múltiples muestras de tejido cerebral (corteza y sustancia blanca de todos los lóbulos, núcleos basales, cerebelo, tallo encefálico, bulbo raquídeo y leptomeninges) fueron procesadas para estudio histológico convencional.

Los hallazgos histopatológicos consistieron en degeneración esponjiforme del neurópilo, astrogliosis y pérdida neuronal. Estos cambios se observaron predominantemente en la corteza cerebral (todos los lóbulos) (figuras 1 y 2) y, con menor intensidad, en los núcleos basales, y la corteza cerebelosa (figura 3 a y b).

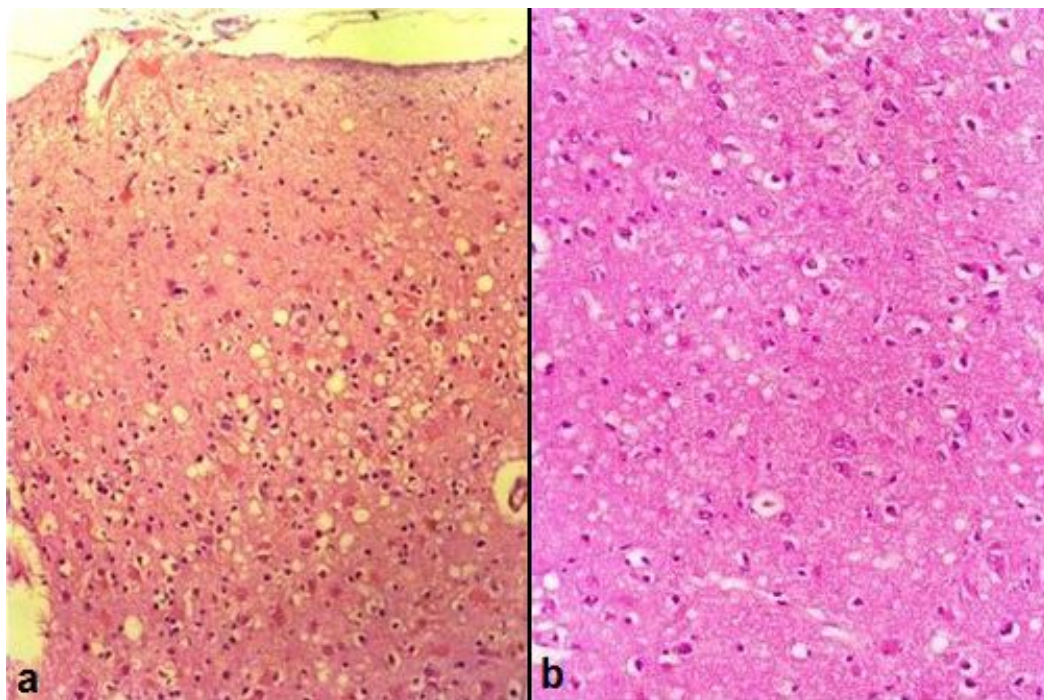


Figura 1. a:Vista panorámica de la corteza cerebral. Espongiosis acentuada del neurópilo en capas intermedias, con astrocitosis asociada. (H&E, x40).b:Corteza cerebral. Espongiosis del neurópilo y astrocitosis reactiva. (H&E, x200)..

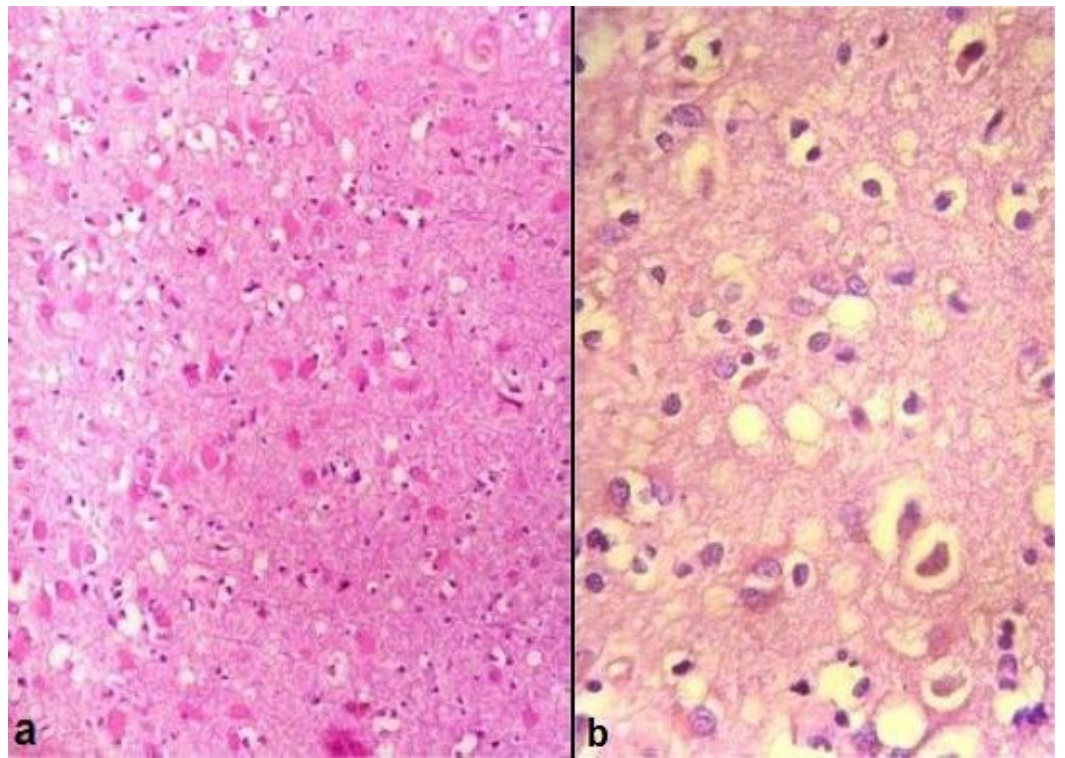


Figura 2. a: Corteza cerebral. Espongiosis del neuropilo y presencia de numerosos astrocitos hipertroficados. Nótese en este campo una significativa pérdida neuronal. (H&E, x200). **b:** Corteza cerebral. Espongiosis del neuropilo, astrocitosis y neuronas con degeneración crónica. (H&E, x400)

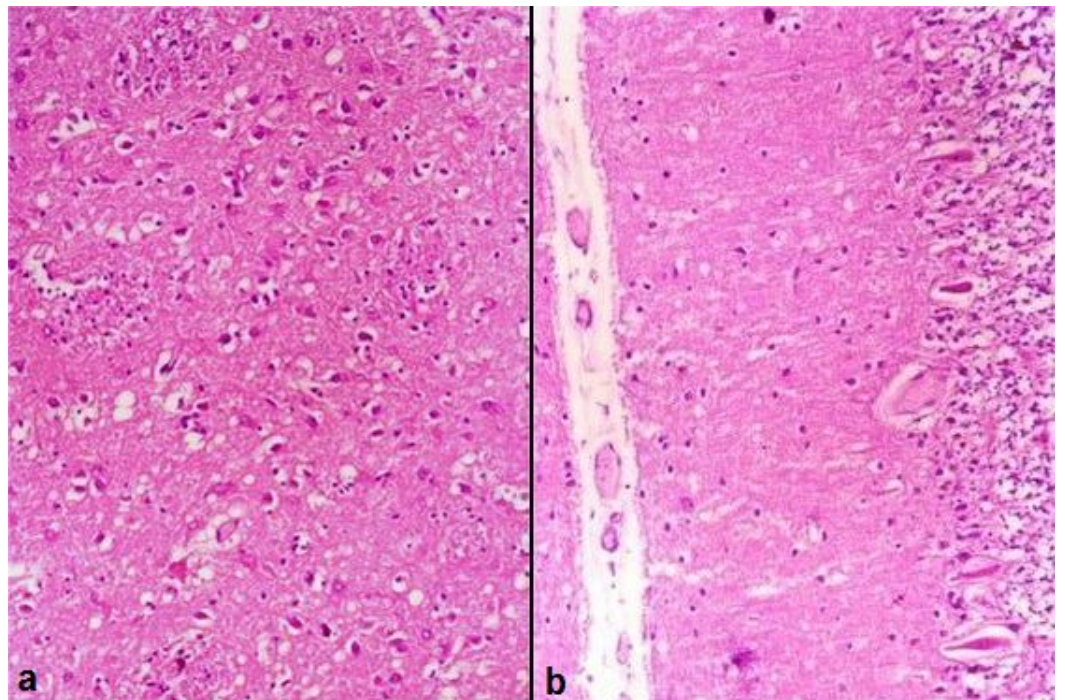


Figura 3. a: Tálamo. Espongiosis del neuropilo y astrocitosis reactiva. (H&E, x200). **b:** Corteza cerebelosa. Espongiosis y astrocitosis leves en la capa molecular, degeneración crónica y pérdida de neuronas de Purkinje, proliferación de la glía de Bergmann y desorganización de la capa granulosa. (H&E, x100).

La degeneración espongiforme consistió en vacuolización del neuropilo. La disminución en el número de neuronas y degeneración neuronal crónica fueron marcadas en toda la corteza cerebral. Se observaron numerosos astrocitos hipertroficados, predominantemente en la corteza cerebral y en relación con la intensidad de la pérdida neuronal. No se detectaron placas amiloides. La sustancia blanca cerebral, tallo encefálico, bulbo raquídeo y leptomeninges mostraron un aspecto histológico usual. En relación con la historia clínica del paciente, estos hallazgos neuropatológicos fueron compatibles con la ECJ esporádica.

Discusión

Existen 3 tipos de enfermedad priónica humana según la vía por la cual se adquieren los priones: idiopática, hereditaria y adquirida^(4,5,7-9,11,12,15,54). Todas estas variantes son potencialmente infecciosas y han sido transmitidas experimentalmente en diferentes especies animales^(2,3,5,55).

El tipo idiopático es la ECJ esporádica, que representa el 85-90% de todos los casos de enfermedad priónica humana y agrupa a todos aquellos pacientes en los cuales no existe una causa genética o iatrogénica de la enfermedad^(5,6,8,9,11,12,15,54). Afecta a ambos sexos por igual y se presenta generalmente alrededor de los 60 años de edad (rango de 16 a 82 años)^(6,8,9,25,27). Con una evolución clínica aguda o subaguda, la enfermedad se caracteriza por un deterioro mental rápidamente progresivo asociado a signos piramidales y extrapiramidales, movimientos involuntarios (especialmente mioclonos), trastornos visuales y un EEG periódico^(6,8,9,12,15,27-29). La evolución clínica es invariablemente fatal y la mayoría de los pacientes mueren durante el primer año de iniciados los síntomas, usualmente con demencia profunda (mutismo acinético), emaciación e infección respiratoria terminal^(6,8,9,15,27,28).

Las enfermedades priónicas hereditarias (también llamadas genéticas o familiares) comprenden la ECJ familiar, la EGSS y el IFF, que en conjunto representan el 5-15% de los casos de enfermedad priónica humana y son producidas por mutaciones germinales en el PRNP con un patrón de herencia autosómico dominante^(2,5-9,11,12,15,19,54). Se han descrito también casos esporádicos de EGSS e IFF^(7,8,54). La ECJ familiar suele presentarse una década más temprano que la ECJ esporádica (alrededor de los 50 años de edad) y la evolución clínica resulta ser de mayor duración^(3,6,25). Las diferentes mutaciones en el PRNP están asociadas con fenotipos de enfermedad más o menos distintivos, dados por el predominio de un síndrome mental, cerebeloso o pseudobulbar y la ausencia de uno o más de los estigmas que caracterizan a la ECJ esporádica, tales como mioclonos, EEG periódico y cambio espongiiforme⁽³⁾. También en casos de ECJ familiar, los individuos afectados dentro de una misma familia pueden presentar un rango muy variable de manifestaciones clínicas y patológicas^(8,15,56). En la EGSS el cuadro clínico es dominado por una ataxia cerebelosa progresiva de 6 a 10 años de evolución, con demencia tardía y formación excesiva de placas amiloides multicéntricas de PrP, especialmente en la corteza cerebelosa^(5,6,8,9,15,57). El IFF se caracteriza por insomnio progresivo, demencia, signos motores e insuficiencia autonómica y endocrina, con muerte al término de 1 a 3 años y hallazgos neuropatológicos prácticamente confinados al tálamo (sin formación de placas amiloides)^(1,5,6,8,11,15,56).

Las enfermedades priónicas adquiridas representan apenas el 5% de los casos de enfermedad priónica humana e incluyen el Kuru, la ECJ iatrogénica y la nueva variante de la ECJ (nvECJ)^(4,7,8,11,12,15,54). El Kuru afectó a la tribu Fore de Nueva Guinea y prácticamente desapareció con el cese de sus rituales canibalistas^(5,6,8,9,12,15). Estos enfermos presentaban ataxia cerebelosa y labilidad emocional alrededor de los 24 años de edad (rango de 10 a 45 años), tenían poca evidencia de demencia y su neuropatología guardaba gran similitud con la ECJ esporádica, excepto que el 70% de los casos mostraban placas amiloides de PrP localizadas predominantemente en el cerebelo^(1,5,6,8-10,15,58,59). La ECJ iatrogénica se ha producido en diferentes regiones del mundo (principalmente Estados Unidos, Francia, Japón y Reino Unido) a través de la transmisión horizontal de priones por vía central (injertos de duramadre, trasplantes de córnea, neurocirugía y electroencefalografía estereotáxica con el uso de tejidos, instrumentos o aparatos contaminados) o periférica (inoculación de hormona de crecimiento y gonadotropina coriónica cadavérica obtenida de humanos con la enfermedad)^(2,5-9,12,15,60,61). En la ECJ iatrogénica ocasionada por vía periférica, los pacientes desarrollan ataxia cerebelosa predominante luego de un período de incubación prolongado (aproximadamente 12 años), recordando así a los hallazgos descritos en el Kuru^(5,7-9,15,61). En contraste, la ECJ iatrogénica que se produce por vía central se parece más a la ECJ esporádica, donde la demencia representa la manifestación clínica más importante y el período de incubación es mucho menor (aproximadamente 2 años)^(7-9,15,61). La nvECJ es producida por los priones de la EEB, única enfermedad priónica animal que afecta a los humanos y que se transmite por vía oral a través del consumo de tejido vacuno infectado^(2,7-9,15,20,21,23,24,60,62-69). En comparación con la ECJ esporádica, la nvECJ afecta a pacientes más jóvenes (promedio de edad de 29 años), con un intervalo mayor entre el inicio de los síntomas y la muerte (7 a 38 meses) y un período de incubación calculado en 10-15 años^(6-9,12,15,21,23,28,65-67,69). La presentación clínica comprende síntomas psiquiátricos vagos (depresión, aislamiento, ansiedad, insomnio o apatía) y trastornos sensoriales periféricos (parestias y dolor), en tanto que la demencia, ataxia progresiva y movimientos anormales (mioclonos o corea) se desarrollan tardíamente con el curso de la enfermedad^(6-9,15,21,65,67-69). Aunque el EEG no es normal, ninguno de los pacientes ha presentado el patrón periódico característico^(15,21,66,67,69,70). Aparte de los hallazgos habituales de la ECJ, el examen neuropatológico revela abundantes placas amiloides floridas de PrP en la corteza cerebral y cerebelosa, las cuales resultan prácticamente patognomónicas de la nvECJ^(6-9,12,15,21,23,59,65,67,70,71).

En el caso presentado en este informe, la edad del paciente, sus manifestaciones clínicas, los resultados de los exámenes paraclínicos e imagenológicos y los hallazgos neuropatológicos fueron compatibles con la ECJ esporádica, considerando como pertinentes negativos importantes para el diagnóstico que no hubo contacto previo conocido con personas o animales afectados por enfermedad priónica ni una probable causa iatrogénica de la enfermedad o familiares con ECJ.

Un total de 18 casos de la ECJ esporádica han sido informados previamente en Venezuela y los datos de estos pacientes se resumen en la tabla I. Con la excepción de dos casos cuyo diagnóstico estuvo basado exclusivamente en hallazgos clínicos y paraclínicos, la ECJ esporádica para el resto de los pacientes fue confirmada por examen neuropatológico (biopsia cerebral en 4 casos y autopsia en 12). La inmunohistoquímica para PrP anormal fue realizada en 5 casos. La mayoría de los pacientes (13 casos) fueron estudiados en el Instituto Anatomopatológico "Dr. José A. O'Daly" de la Universidad Central de Venezuela (IAP-UCV) y los primeros 17 han sido objeto de diferentes publicaciones ⁽⁴⁶⁻⁵¹⁾. Dentro de esta casuística, resulta importante señalar que dos pacientes extranjeros adquirieron la ECJ aparentemente en su país de origen: un hombre de 48 años procedente de Italia que llegó enfermo al país ⁽⁵⁰⁾ y una mujer de 63 años natural y procedente de Chile que se encontraba de visita en Venezuela ⁽⁴⁸⁾. Tomando en cuenta el lugar de residencia de los pacientes, llama la atención una vasta extensión del territorio nacional donde no se registran casos de la ECJ, ante lo cual se plantea un probable subregistro por desconocimiento de la enfermedad y/o falta de confirmación neuropatológica de pacientes sospechosos. Por otra parte, la distribución por año de muerte muestra que los casos se han ido presentando paulatinamente en el transcurso de los últimos 50 años y, si se considera a la población del país durante este período de tiempo, se puede concluir entonces que la frecuencia de la ECJ esporádica en Venezuela es baja al compararla con las cifras informadas a nivel mundial (1-2 casos nuevos por millón de habitantes por año).

Aparte de los pacientes con la ECJ esporádica y como hallazgo de particular interés científico, en el Estado Falcón fue identificada una familia afectada por ECJ hereditaria. Así lo informaron Caruzo y cols. ⁽⁵²⁾ durante las XLIII Jornadas Venezolanas de Anatomía Patológica realizadas en 1.999. Se trató de dos hermanos (mujer y hombre de 46 y 48 años de edad) que presentaron insomnio, demencia, alucinaciones visuales, trastornos motores y signos piramidales, con intervalos de tiempo hasta la muerte de 4,5 años y de 14 meses. En ambos casos fue detectada la mutación T183A en el PRNP (muestras de sangre remitidas al Case Western Reserve University, Cleveland – Ohio, USA). La investigación del seno familiar permitió conocer que la madre (38 años) y otro hermano (46 años) habían presentado iguales manifestaciones clínicas y fallecido a los 4 y 5 años de iniciados los síntomas, respectivamente. Para el momento de la comunicación, los autores aseguraron que otro hermano (vivo) cursaba con insomnio y conducta atípica, motivo por el cual estaba siendo objeto de seguimiento médico periódico.

Como acotación final y según información recabada por los autores, no existen en Venezuela otros tipos de enfermedad priónica humana y ninguna encefalopatía espongiiforme transmisible animal.

Tabla 1.: Enfermedad de Creutzfeldt-Jakob Esporádica. Casuística de Venezuela 1972-2016 ^a

Casos ^b	Centro de referencia (año de muerte) ^c	S/E	Tiempo de evolución ^d	País de nacimiento / lugar de residencia	Hallazgos clínicos y paraclínicos ^e	Método de confirmación diagnóstica
1 ⁽⁴⁸⁾	HUC Caracas IAP-UCV (1972)	F/50	6 m	España / Distrito Capital	Demencia, ataxia y hemiparesia derecha. EEG lento con actividad de bajo voltaje.	Autopsia
2 ⁽⁴⁸⁾	HUC Caracas IAP-UCV (1979)	M/42	12 m	Venezuela / Distrito Capital	Demencia, disartria, trastorno de deglución, mioclonías y balismo, ataxia, hipertonia e hiperreflexia. EEG periódico. Estudios imagenológicos normales.	Autopsia IHQ
3 ^(47,48)	HUC Caracas IAP-UCV (1982)	M/60	2 m	Venezuela / Sucre	Demencia, ataxia, mioclonías. EEG periódico.	Autopsia

4 ⁽⁴⁷⁾	HUC Caracas (1986)	F/61	2 m	? / ?	Demencia, dificultad para la marcha, hemiparesia derecha, disartria e hipertonia. EEG periódico.	Datos clínicos
5 ⁽⁴⁸⁾	HUC Caracas IAP-UCV (1986)	M/75	2 m	Italia / Distrito Capital	Demencia, convulsiones tónico-clónicas focalizadas, rigidez de cuello, inestabilidad para la marcha e hiporreflexia. EEG no realizado. Estudios imagenológicos normales.	Autopsia
6 ⁽⁴⁸⁾	HDL Caracas IAP-UCV (1989)	F/64	5 m	Chile /?	Demencia, disartria, trastornos de deglución, mioclonías y temblor, ataxia, parálisis facial central, cuadriparesia, rigidez en flexión de los 4 miembros e hiperreflexia. EEG periódico. Estudios imagenológicos normales.	Biopsia cerebral
7 ⁽⁴⁸⁾	HDL Caracas IAP-UCV (1990)	F/42	9 m	Venezuela / Distrito Capital	Demencia, convulsiones tónico-clónicas generalizadas, disminución de agudeza visual, disestesia, mioclonías, cuadriparesia e hiporreflexia. EEG periódico. Estudios imagenológicos normales.	Biopsia cerebral
8 ⁽⁴⁸⁾	CMC Caracas IAP-UCV (1991)	F/64	1 m	? / Distrito Capital	Demencia, disartria, mioclonías, coreoatetosis e hiperreflexia con Babinsky positivo. EEG no realizado. Estudios imagenológicos: atrofia cortical cerebral.	Biopsia cerebral
9 ⁽⁴⁶⁾	HGS Maracaibo (1991)	M/32	13 m	? / Zulia	Demencia, ataxia, mioclonos, signos piramidales, disfagia, afasia, incontinencia urinaria, espasticidad. Estudios imagenológicos: atrofia cortical y aumento del tamaño de ventrículos laterales y tercero.	Autopsia
10 ⁽⁵⁰⁾	HGS Maracaibo (1994)	F/48	3 m	Italia / Zulia	Paciente inicia enfermedad en su país de origen. Demencia, trastornos del lenguaje, dificultad para la marcha, movimientos involuntarios. Estudios imagenológicos: discreta dilatación de ventrículos laterales y tercero.	Autopsia
11 ⁽⁵⁰⁾	HGS Maracaibo (1994)	M/60	2 m	Italia / Zulia	Demencia, hipertonia y convulsiones tónico-clónicas generalizadas.	Autopsia
12 ⁽⁴⁸⁾	HUC Caracas IAP-UCV (1995)	F/72	3 m	Venezuela / Distrito Capital	Demencia, disartria, trastornos de deglución, parestesias, mioclonías, apraxia. EEG no realizado. Estudios imagenológicos normales.	Autopsia IHQ
13 ⁽⁴⁸⁾	HUC Caracas IAP-UCV (1998)	M/69	1 m	Venezuela / Aragua	Demencia, disartria, convulsiones tónico-clónicas, ataxia, dismetría, hemiparesia izquierda. EEG periódico. Estudios imagenológicos: atrofia cortical cerebral.	Autopsia IHQ
14 ⁽⁴⁸⁾	HUC Caracas IAP-UCV (1999)	F/63	3 m	Chile / Chile	Paciente de visita en Venezuela. Demencia, convulsiones tónico-clónicas, amaurosis, mioclonías, cuadriparesia, rigidez de descorticación, Babinsky y Hoffman positivos. EEG periódico. Estudios imagenológicos normales.	Autopsia

15 ⁽⁴⁹⁾	HU Puerto Ordaz IAP-UCV (2000)	F/48	3 m	Venezuela / Anzoátegui	Demencia, mioclonías, hipertonia, inestabilidad para la marcha. EEG con actividad de bajo voltaje. Estudios imagenológicos normales.	Autopsia IHQ ^g
16 ⁽⁴⁹⁾	HUC Caracas IAP-UCV (2000)	F/71	24 m	Venezuela / Distrito Capital	Demencia, tremor, ataxia, dismetría. EEG periódico.	Autopsia IHQ
17 ⁽⁵¹⁾	CMC Caracas (2004)	M/67	7 m	? / ?	Demencia, ataxia y mioclonías. Proteína 14-3-3 en LCR. RMN por difusión pesada: hiperintensidad en corteza cerebral y núcleos basales.	Datos clínicos
18	CBR Caracas IAP-UCV (2005)	M/64	?	? / ?	Biopsia cerebral remitida sin información clínica.	Biopsia cerebral
19	HLGL Barquisimeto (2016)	M/78	4 m	Portugal / Lara	Demencia, amaurosis, dificultad para la marcha, inestabilidad postural, paraparesia, mioclonías, afasia mixta, disfagia y convulsiones tónico-clónicas generalizadas. EEG periódico. Estudios imagenológicos: atrofia cortical cerebral. RT-QuIC positivo en LCR ^f .	Autopsia

^a El diagnóstico de ECJ esporádica se estableció por la combinación de hallazgos clínicos, paraclínicos y de biopsia/autopsia cerebral, tomando en cuenta que ninguno de los pacientes tuvo contacto previo conocido con personas o animales afectados por enfermedades priónicas ni una probable causa iatrogénica de su enfermedad o familiares con ECJ.

^b El número entre paréntesis indica la referencia bibliográfica a través de la cual se informa del caso. Los datos clínicos del caso 18 (así como también para los casos 1, 2, 3, 5, 6, 7, 8, 12, 13, 14, 15 y 16) fueron recabados directamente desde los archivos de biopsias y autopsias de la Sección de Neuropatología del IAP-UCV.

^c El año de la referencia bibliográfica fue considerado como el año de muerte para los casos 4, 9, 10, 11 y 17. Con la excepción del caso 19 (objeto del presente informe), el año de muerte para el resto de los casos fue obtenido desde los archivos de biopsias y autopsias de la Sección de Neuropatología del IAP-UCV.

^d Tiempo de evolución (en meses) desde el inicio de la enfermedad hasta la muerte.

^e Los estudios imagenológicos que se indican son cerebrales y comprendieron resonancia magnética nuclear y/o tomografía axial computarizada.

^f Prueba molecular para la detección de proteína priónica anormal en LCR, realizada en *Case Western Reserve University, Cleveland – Ohio, USA*.

^g Estudio inmunohistoquímico para la detección de proteína priónica anormal en tejido cerebral con el anticuerpo 3F4, realizada en *Case Western Reserve University, Cleveland – Ohio, USA*. En los casos 2, 12, 13 y 16 también se realizó estudio inmunohistoquímico con el mismo anticuerpo en la Sección de Inmunohistoquímica y Microscopía Electrónica del IAP-UCV de Caracas, Venezuela. **Abreviaturas.** IAP-UCV: Instituto Anatomopatológico “Dr. José A. O’Daly” de la Universidad Central de Venezuela. HUC: Hospital Universitario de Caracas. HDL: Hospital “Dr. Domingo Luciani” de Caracas. CMC: Centro Médico de Caracas. HGS: Hospital General del Sur de Maracaibo. HU: Hospital Uypar de Puerto Ordaz. CBR: Clínica Briceño Rossi de Caracas. HLGL: Hospital General Universitario “Dr. Luis Gómez López” de Barquisimeto. S/E: sexo/edad. M: masculino. F: femenina. m: mes o meses. EEG: electroencefalograma. LCR: líquido cefalorraquídeo. RMN: resonancia magnética nuclear. RT-QuIC: *real-time quaking-induced conversion* (prueba molecular para la detección de priones). IHQ: estudio inmunohistoquímico con el anticuerpo 3F4 para detección de priones en tejido cerebral.

Agradecimientos: Al Sr. Victor Lucena, técnico de autopsia del Servicio de Anatomía Patológica del Hospital General Universitario “Dr. Luis Gómez López” y a la Srta. Cristina Becerra, histotecnólogo del Servicio de Anatomía Patológica “Dr. Hans Doehner” del Hospital Central Universitario “Dr. Antonio María Pineda”, por la valiosa colaboración en la realización de la autopsia y procesamiento histológico de las muestras de tejido cerebral.

Referencias

1. Bell JE, Ironside JW. Neuropathology of spongiform encephalopathies in humans. *Br Med Bull*, 1993; 49: 738-77.
2. Brown P, Bradley R. 1755 and all that: a historical primer of transmissible spongiform encephalopathy. *BMJ* 1998; 317: 1688-92.
3. Brown P, Gibbs CJ, Rodgers-Johnson P, Asher DM, Sulima MP, Bacote A, et al. Human spongiform encephalopathy: the National Institutes of Health series of 300 cases of experimentally transmitted disease. *Ann Neurol* 1994; 35: 513-29.
4. DeArmond SJ. Overview of the transmissible spongiform encephalopathies: prion protein disorders. *Br Med Bull* 1993; 49: 725-37.
5. DeArmond SJ, Prusiner SB. Etiology and pathogenesis of prion diseases. *Am J Pathol* 1995; 146: 785-811.
6. Haywood AM. Transmissible spongiform encephalopathies. *N Engl J Med* 1997; 337: 1821-8.
7. Head MW, Ironside JW. Review: Creutzfeldt–Jakob disease: prion protein type, disease phenotype and agent strain. *Neuropathol Appl Neurobiol* 2012; 38: 296-310.
8. Imran M, Mahmood S. An overview of human prion diseases. *Virology Journal* [revista en internet] 2011 [consultado 28 de diciembre de 2016]; 8: 559 [9 pantallas]. Disponible en: <http://www.virologyj.com/content/8/1/559>.
9. Ironside JW. Prion diseases in man. *J Pathol* 1998; 186: 227-34.
10. Lantos PL. From slow virus to prion: a review of transmissible spongiform encephalopathies. *Histopathology* 1992; 20: 1-11.
11. Prusiner SB, Hsiao KK. Human prion diseases. *Ann Neurol* 1994; 35: 385-95.
12. Prusiner SB. The prion diseases. *Brain Pathol* 1998; 8: 499-513.
13. Richardson EP, Masters CL. The nosology of Creutzfeldt-Jakob disease and conditions related to the accumulation of PrP^{CJD} in the nervous system. *Brain Pathol* 1995; 5: 33-41.
14. van der Valk P. Prion diseases: what will be next?. *J Clin Pathol* 1998; 51: 265-9.
15. Wadsworth JDF, Collinge J. Update on human prion disease. *Biochim Biophys Acta* 2007; 1772 (6): 598-609.
16. Collinge J, Sidle KC, Meads J, Ironside J, Hill AF. Molecular analysis of prion strain variation and the aetiology of “new variant” CJD. *Nature* 1996; 383: 685-90.
17. Hernández A, Céspedes G, González J. Enfermedades priónicas en humanos. *Gac Méd Caracas* 2002; 110 (1): 9-18.
18. Prusiner SB. Molecular biology of prion disease. *Science* 1991; 252: 1515-22.
19. Tateishi J. Prion diseases. *Microbiol Immunol* 1995; 39: 923-8.
20. Brown P. The risk of bovine spongiform encephalopathy (“mad cow disease”) to human health. *JAMA* 1997; 278: 1008-11.
21. Brown P, Will RG, Bradley R, Asher DM, Detwiler L. Bovine spongiform encephalopathy and variant Creutzfeldt-Jakob disease: background, evolution, and current concerns. *Emerg Infect Dis* [revista en internet] 2001 jan-feb [consultado 25 de febrero de 2001]; 7 (1): [13 pantallas]. Disponible en: <http://www.cdc.gov/ncidoc/eid/vol7no1/brown.htm>.
22. Hernández A, Céspedes G, Romero S. Encefalopatía espongiforme bovina o “enfermedad de las vacas locas”. *Gac Méd Caracas* 2002; 110 (2): 151-65.
23. Prusiner SB. Prion diseases and the BSE crisis. *Science* 1997; 278: 245-50.
24. Sánchez-Juan P, Cousens SN, Will RG, van Duyn CM. Source of variant Creutzfeldt-Jakob disease outside United Kingdom. *Emerg Infect Dis* 2007; 13 (8): 1166-9.
25. Brown P, Cathala F, Raubertas RF, Gajdusek DC, Castaigne P. The epidemiology of Creutzfeldt-Jakob disease: conclusion of a 15-year investigation in France and review of the world literature. *Neurology* 1987; 37: 895-904.

26. Will RG. Epidemiology of Creutzfeldt-Jakob disease. *Br Med Bull* 1993; 49: 960-70.
27. World Health Organization. Public health issues and clinical and neurological characteristics of the new variant of Creutzfeldt-Jakob disease and other human and animal transmissible spongiform encephalopathies: memorandum from two WHO meetings. *Bull World Health Organ* 1996; 74: 453-63.
28. Kretzchmar HA, Ironside JW, DeArmond SJ, Tateishi J. Diagnostic criteria for sporadic Creutzfeldt-Jakob disease. *Arch Neurol* 1996; 53: 913-20.
29. Will R, Zeidler M. Diagnosing Creutzfeldt-Jakob disease [letter]. *BMJ* 1996; 313: 833-4.
30. Kenney K, Brechtel C, Takahashi H, Kurohara K, Anderson P, Gibbs CJ. An enzyme-linked immunosorbent assay to quantify 14-3-3 proteins in the cerebrospinal fluid of suspected Creutzfeldt-Jakob disease patients. *Ann Neurol* 2000; 48: 395-8.
31. Lemstra AW, van Meegen MT, Vreyling JP, Meijerink PHS, Jansen GH, Bulk S, et al. 14-3-3 testing in diagnosing Creutzfeldt-Jakob disease. A prospective study in 112 patients. *Neurology* 2000; 55: 514-6.
32. Wiltfang J, Otto M, Baxter HC, Bodemer M, Steinacker P, Bahn E, et al. Isoform pattern of 14-3-3 proteins in the cerebrospinal fluid of patients with Creutzfeldt-Jakob disease. *J Neurochem* 1999; 73: 2485-90.
33. Zeidler M. 14-3-3 cerebrospinal fluid protein and Creutzfeldt-Jakob disease [letter]. *Ann Neurol* 2000; 47: 683-4.
34. Atarashi R, Sano K, Satoh K, Nishida N. Real-time quaking-induced conversion. A highly sensitive assay for prion detection. *Prion* 2011; 5 (3): 150-3.
35. McGuire L, Peden A, Orrú C, Wilham J, Appleford N, Mallinson G, et al. RT-QuIC analysis of cerebrospinal fluid in sporadic Creutzfeldt-Jakob disease. *Ann Neurol* 2012; 72 (2): 278-85.
36. Van Everbroeck B, Pals P, Dziedzic T, Dom R, Godfraind C, Sciot R, et al. Retrospective study of Creutzfeldt-Jakob disease in Belgium: neuropathological findings. *Acta Neuropathol* 2000; 99: 358-64.
37. Tateishi J, Kitamoto T. Developments in diagnosis for prion diseases. *Br Med Bull* 1993; 49: 971-9.
38. Yokoyama T. The immunodetection of the abnormal isoform of prion protein. *Histochem J* 1999; 31: 209-12.
39. Aguzzi A, Weissmann C. A suspicious signature. *Nature* 1996; 383: 666-7.
40. Castellani RJ, Parchi P, Madoff L, Gambetti P, McKeever P. Biopsy diagnosis of Creutzfeldt-Jakob disease by Western blot: a case report. *Hum Pathol* 1997; 28: 623-6.
41. Schulz-Schaeffer WJ, Tschöke S, Kranefuss N, Dröse W, Hause-Reitner D, Giese A, et al. The paraffin-embedded tissue blot detects PrP^{Sc} early in the incubation time in prion disease. *Am J Pathol* 2000; 156: 51-6.
42. Boussin F, Jaegly A, Deslys JP, Dormont D. A simple and rapid method for sequencing the entire coding region of the human prion protein (PrP) gene. *J Neurosci Methods* 1994; 54: 103-7.
43. Collinge J, Harding AE, Owen F, Poulter M, Lofthouse R, Boughy AM, et al. Diagnosis of Gerstmann-Sträussler syndrome in familial dementia with prion protein gene analysis. *Lancet* 1989; July 1: 15-7.
44. Petraroli R, Vaccari G, Pocchiari M. A rapid and efficient method for the detection of point mutations of the human prion protein gene (PRNP) by direct sequencing. *J Neurosci Methods* 2000; 99: 59-63.
45. Zimmermann K, Turecek PL, Schwarz HP. Genotyping of the prion protein gene at codon 129. *Acta Neuropathol* 1999; 97: 355-8.
46. Caraballo AJ. Creutzfeldt-Jakob disease in Venezuela: a case report. *Arq Neuro-Psiquiat (São Paulo)* 1991; 49: 218-21.
47. Faoro A, Filomena MV, de Pernía E, Borges J. Importancia del EEG en el diagnóstico de la Enfermedad de Jakob-Creutzfeldt. A propósito de dos casos. *Rev Ven Neurol Neurocir* 1987; 1: 17-20.
48. Hernández A, Céspedes G, González A, Álvarez A, Lara C, Soto A, y col. Enfermedad de Creutzfeldt-Jakob en Venezuela: informe de 10 casos y revisión de la literatura. *Rev Inst Nac Hig "Rafael Rangel"* 1999; 30: 14-20.

49. Hernández A, Céspedes G, Larrea F, Querales J, Romero G, López N. Encefalopatías espongiiformes transmisibles o enfermedades priónicas. Revisión general y casuística venezolana. Organización Panamericana de la Salud y Facultad de Medicina de la Universidad Central de Venezuela: Caracas, 2002.
50. Méndez O, Luzardo G, Molina O, Cardozo J. Enfermedad de Creutzfeldt-Jakob. Reporte de 2 casos. *Invest Clín* 1995; 36: 23-30.
51. Postalian K, Mariño C, López J, Amundaray G. Enfermedad de Creutzfeldt-Jakob: a propósito de un caso con proteína 14-3-3 y resonancia magnética por difusión pesada. *Centro Médico* 2004; 49 (2): 100-5.
52. Caruzo G, Díaz F, Bohórquez M, Rodríguez L, Gambetti P, Molina O, y col. Encefalopatía priónica familiar. En: XLIII Jornadas Venezolanas de Anatomía Patológica. San Cristobal: Sociedad Venezolana de Anatomía Patológica; 1999. p.17.
53. Hernández A, Céspedes G. Medidas de bioseguridad para el manejo clínico y de laboratorio de pacientes con enfermedades priónicas. *Gac Méd Caracas* 2002; 110 (3): 318-27.
54. Gambetti P, Kong Q, Zou W, Parchi P, Chen SG. Sporadic and familial CJD: classification and characterisation. *Br Med Bull* 2003; 66: 213-39.
55. Tateishi J, Kitamoto T. Inherited prion diseases and transmission to rodents. *Brain Pathol* 1995; 5: 53-9.
56. Gambetti P, Petersen R, Monari L, Tabaton M, Autilio-Gambetti L, Cortelli P, et al. Fatal familial insomnia and the widening spectrum of prion diseases. *Br Med Bull* 1993; 49: 980-94.
57. Ghetti B, Dlouhy SR, Giaccone G, Bugiani O, Frangione B, Farlow MR, et al. Gerstmann-Sträussler-Scheinker disease and the Indiana Kindred. *Brain Pathol* 1995; 5: 61-75.
58. Cervenáková L, Goldfarb LG, Garruto R, Lee H-S, Gajdusek DC, Brown P. Phenotype-genotype studies in kuru: implications for new variant Creutzfeldt-Jakob disease. *Proc Natl Acad Sci USA* 1998; 95: 13239-41.
59. McLean CA, Ironside JW, Alpers MP, Brown PW, Cervenáková L, Anderson RMcD, et al. Comparative neuropathology of Kuru with the new variant of Creutzfeldt-Jakob disease: evidence for strain if agent predominating over genotype of host. *Brain Pathol* 1998; 8: 429-37.
60. Aguzzi A, Zhu C. Five questions on prion diseases. *PLoS Pathogens* [revista en internet] 2012 [consultado 28 de diciembre de 2016]; 8 (5): [4 pantallas]. Disponible en: www.plospathogens.org.
61. Brown P, Preece M, Brandel J-P, Sato T, McShane L, Zerr I, et al. Iatrogenic Creutzfeldt-Jakob disease at the millennium. *Neurology* 2000; 55: 1075-81.
62. Almond J, Pattison J. Human BSE. *Nature* 1997; 389: 437-8.
63. Ashraf H. BSE inquiry uncovers "a peculiarly British disaster". *Lancet* 2000; 356: 1579-80.
64. Balter M. Tracking the human fallout from "mad cow disease". *Science* 2000; 289: 1452-4.
65. Collee JG, Bradley R. BSE: a decade on-part 2. *Lancet* 1997; 349: 715-21.
66. Will RG, Ironside JW, Zeidler M, Cousens SN, Estibeiro K, Alperovitch A, et al. A new variant of Creutzfeldt-Jakob disease in the UK. *Lancet* 1996; 347: 921-5.
67. Will RG, Zeidler M, Stewart GE, Macleod MA, Ironside JW, Cousens SN, et al. Diagnosis of new variant Creutzfeldt-Jakob disease. *Ann Neurol* 2000; 47: 575-82.
68. Zeidler M, Johnstone EC, Bamber RWK, Dickens CM, Fisher CJ, Francis AF, et al. New variant Creutzfeldt-Jakob disease: psychiatric features. *Lancet* 1997; 350: 908-10.
69. Zeidler M, Stewart GE, Barraclough CR, Bateman DE, Bates D, Burn DJ, et al. New variant Creutzfeldt-Jakob disease: neurological features and diagnostic test. *Lancet* 1997; 350: 903-7.
70. Streichenberger N, Jordan D, Verejan I, Souchier C, Philippeau F, Gros E, et al. The first case of new variant Creutzfeldt-Jakob disease in France: clinical data and neuropathological findings. *Acta Neuropathol* 2000; 99: 704-8.
71. Bruce ME, Will RG, Ironside JW, McConnell I, Drummond D, Suttie A, et al. Transmissions to mice indicate that "new variant" CJD is caused by BSE agent. *Nature* 1997; 389: 498-501.

NOTA: Toda la información que se brinda en este artículo es de carácter investigativo y con fines académicos y de actualización para estudiantes y profesionales de la salud. En ningún caso es de carácter general ni sustituye el asesoramiento de un médico. Ante cualquier duda que pueda tener sobre su estado de salud, consulte con su médico o especialista.