

## Artículos

■ **Infección fúngica por *Saprochaete capitata* en una paciente con linfoma de células T tipo Natural Killer en cavidad nasal. A propósito de un caso**

■ [Introducción](#)

■ [Caso clínico](#)

■ [Discusión](#)

■ [Referencias](#)

**Félix Antonio Quezada Peralta**

[felixjr@gmail.com](mailto:felixjr@gmail.com)

Doctor en Medicina,  
Otorrinolaringólogo y cirujano de  
cabeza y cuello . Santo Domingo,  
República Dominicana

**Noris Salcedo Inoa**

[ncsalcedo@gmail.com](mailto:ncsalcedo@gmail.com)

Bioanalista Micóloga. Encargada de  
Micología del Laboratorio Clínico del  
Hospital General de la Plaza de la  
Salud. Santo domingo República  
Dominicana

**Micología****Infección fúngica por *Saprochaete capitata* en una paciente con linfoma de células T tipo Natural Killer en cavidad nasal. A propósito de un caso**

Fecha de recepción: 17/02/2016

Fecha de aceptación: 08/06/2016

*Saprochaete capitata* (anteriormente llamada *Geotrichum capitatum* y *Blastoschizomyces capitatus*), es un hongo que puede producir serias infecciones oportunistas en individuos inmunocomprometidos como leucémicos y neutropénicos. Se presenta el caso de una paciente femenina de 17 años quien acude con historia de goteo nasal posterior purulento, rinorrea purulenta, dolor facial, odinofagia y fiebre de 2 semanas de evolución. En biopsias de diferentes tejidos obtenidos por endoscopia nasal y trans-oral se aísla en cultivos *Saprochaete capitata*. Fue tratada con anti fúngicos y antibióticos. En varias ocasiones se encuentra material necrótico extenso hasta que en un tejido proveniente de nasofaringe es reportado epitelio escamoso atípico y se decide realizar inmuno-histoquímica, reportando linfoma de células T tipo NK.

**Palabras Claves:** *Saprochaete capitata*; sinusitis micótica; linfoma de células T tipo Natural Killer

**Title**

Fungal infection of the nasal cavity by *Saprochaete capitata* in a patient with natural killer T cells Lymphoma. A propos of a case

**Abstract**

*Saprochaete capitata* (formerly *Geotrichum capitatum* and *Blastoschizomyces capitatus*), is a fungus that can cause serious opportunistic infections in immunocompromised individuals such as neutropenic and leukemia patients. We present the case of a female of 17 years old that comes with a history of purulent postnasal drip, purulent rhinorrhea, facial pain, sore throat and fever of 2 weeks of evolution. In different tissues biopsies obtained by nasal endoscopy and trans-oral cultures *Saprochaete capitata* was isolated. She was treated with anti fungal medication and antibiotics. On several occasions extensive necrotic material is found, until tissue from nasopharynx is reported as atypical squamous epithelium, deciding to perform immunohistochemistry that reports NK T cell lymphoma.

**Key Word**

*Saprochaete capitata*; fungal sinus; Natural Killer T cell lymphoma.

**Introducción**

*Geotrichum capitatum* es un hongo ubicuo encontrado en el suelo, agua, aire, plantas y

productos lácteos. Coloniza la piel, tracto bronquial e intestinal en personas sanas, produciendo serias infecciones oportunistas en individuos inmunodeprimidos con malignidades hematológicas, especialmente con aquellos con leucemia lo que ha ido en aumento desde los años 1960, en este tipo de pacientes.<sup>(1-3)</sup>

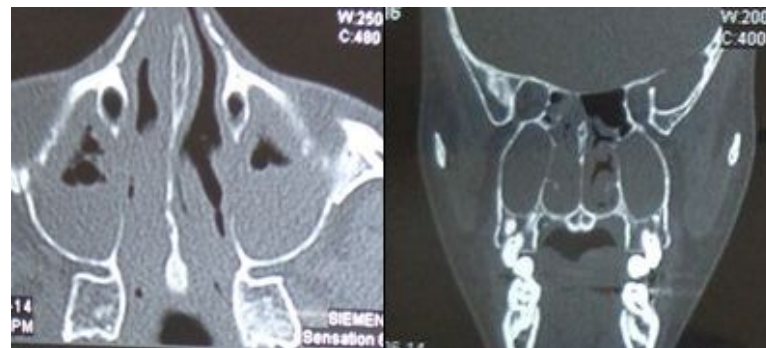
*Saprochaete capitata*, es una levadura ureasa negativo, termotolerante y puede crecer en la presencia de cycloheximide. Filogenéticamente se clasifica dentro de los ascomicetos, y morfológicamente se caracteriza por su capacidad de producir anelloconidia y atroconidias.<sup>(1, 3)</sup>

Las posibles rutas de entrada de *S. capitata* podría ser el tracto respiratorio y digestivo y los hallazgos clínicos de la infección no pueden diferenciarse de la candidiasis invasiva y aspergilosis <sup>(3)</sup> con un espectro de infección similar a la producida por *Candida* con la cual ha sido confundida <sup>(1)</sup>.

La asociación de la alta mortalidad y la baja susceptibilidad al fluconazol y equinocandinas de *S. capitata* reportadas <sup>(1,2)</sup>, requiere una segura identificación y prueba de susceptibilidad para el temprano inicio de una terapia adecuada.

### Caso clínico

Historia de la enfermedad actual: paciente femenina de 17 años, con antecedentes mórbidos negados y quirúrgicos de cirugía endoscópica nasal de 7 días de evolución por mismo cuadro actual en otro centro, viene historia de goteo nasal posterior purulento, rinorrea purulenta, dolor facial, odinofagia, otalgia, fiebre y malestar general de varias semanas de evolución. Al examen físico se encuentran abundantes secreciones en la orofaringe provenientes de la nasofaringe con el paladar ulcerado y abundante tejido de granulación, se realiza tomografía axial computarizada la cual reveló ocupación de las fosas nasales, ambos senos maxilares, ambos senos etmoidales y seno frontal izquierdo (ver figura 1). Se ingresa con el diagnóstico post quirúrgico de sinusitis complicada. Se decide realizar procedimiento de revisión endoscópica de antróstoma maxilar bilateral, etmoides anterior y posterior y esfenoides más lavado quirúrgico. El Cuadro clínico mejora y se egresa para tratamiento ambulatorio con antibioticoterapia y lavados nasales.



**Figura No. 1:** cortes axiales y coronales mostrando ocupación de fosas nasales, senos maxilares y etmoidales.

Luego de 4 semanas de seguimiento ambulatorio se decide reingresar a la paciente por reincidencia de cuadro clínico inicial y agravamiento de odinofagia acompañado de fiebre en esta ocasión por lo que es ingresada con fines de antibioterapia y re-exploración quirúrgica. Es llevada a sala de cirugía donde se realiza exploración endoscópica encontrando costras y escasas secreciones purulentas en piso de ambas fosas nasales, fibrosis abundante y tejido granulación abundante en nasofaringe, orofaringe y paladar con tejido de granulación con secreciones amarillentas, se lavan las fosas nasales y la orofaringe. Se tomó biopsia de tejidos y secreciones de la nasofaringe para cultivos. En el examen histopatológico de los fragmentos de mucosa nasal se reportó: proceso inflamatorio crónico moderado y hemorragia focal, el cultivo bacteriológico y micológico mostró: *Pseudomonas aeruginosa* y *Candida albicans* respectivamente. Se consultó con el servicio de Infectología donde indican tratamiento con fluconazol y antibióticos de amplio espectro tipo imipenem. Se egresa para tratamiento ambulatorio por mejoría de síntomas.

Cuatro semanas más tarde estos episodios de leves a moderados en varias ocasiones desde su egreso. Se decide realizar las siguientes pruebas de laboratorio: hemograma GR 3,63 M/ ul, GB: 9,71/ul, neutrófilos: 71.5%, linfocitos: 18.0%, eosinófilos: 0.40% y, Hb: 10.1g/dl, Hto: 32.3%, y conteo plaquetario dentro de límites normales. El perfil hepático normal, Hepatitis C no

reactivo, VIH negativo, ANTI HAV-IGG-ELFA; ANTI HAV-IGM-ELFA; ANTI HBS (ANTICUERPO HEP.B); ANA (EIA) todas dentro de límites normales, glicemia dentro de límites normales. Se decide manejar ambulatoriamente con vasoconstrictores nasales y hematóticos orales.

Doce semanas después, la paciente acude por recurrencia de goteo nasal posterior purulento, rinorrea purulenta, dolor facial, odinofagia, otalgia, fiebre, malestar general y epistaxis. Al examen físico se encuentra lesión de paladar blando, úvula ausente, goteo posterior nasal purulento y lesión en pared posterior de orofaringea con infiltrado purulento y necrótico. Rinoscopia anterior y posterior con abundantes coágulos bilaterales, sin evidencia de sangrado activo. Se toman cultivos de tejidos de orofaringe nuevos.

Las Muestras son recibidas en el laboratorio, separadas en frascos estériles, las cuales fueron troceadas y usadas para exámenes micológicos

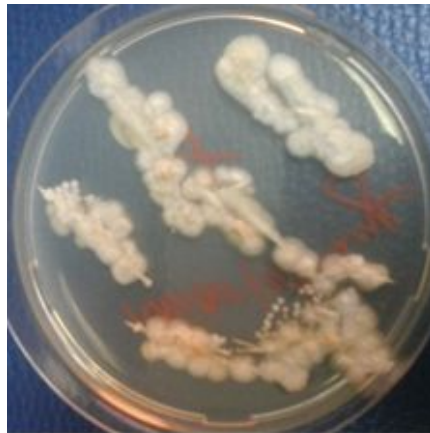#### Examen directo:

Se aplastaron trocitos de tejidos entre dos portaobjetos y se le agregó Hidróxido de Potasio (KOH)+ DMSO al 20%, luego se colocó un cubreobjetos, se dejó reposar esta preparación por 30 minutos o hasta visualización clara. Se observaron hifas hialinas tabicadas y arthroconidios ligeramente cilíndricos.

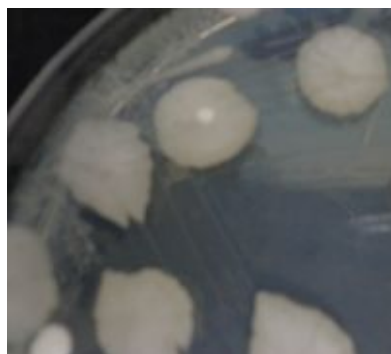Otras porciones de los tejidos fueron inoculadas en duplicado en Sabouraud cloranfenicol e incubadas unos a 35° C otros a 28° C hasta su crecimiento al 4to día de una levadura cuyas colonias eran de aspecto y color cremoso, (ver figura 2). Se realizó subcultivo en agar papa, donde se observaron las características de bordes irregulares de las colonias, (figura 3). En una preparación de azul de Lactophenol y coloración de Grocott modificada, se observaron al microscopio: verdaderas hifas septadas, hifas laterales arqueadas, anelloconidias y arthroconidios con bordes curvados de *Saprochaete capitata*, (ver Figuras 4 y 5) respectivamente. No se observan blastosporas como en *Trichosporum*.

Se aísla *Saprochaete capitata* en todos los tejidos y se realiza identificación con el sistema Vitek®2-systm, bionúmero 7510104400225511 con un 96 % de probabilidad y nivel de confianza: identificación excelente.

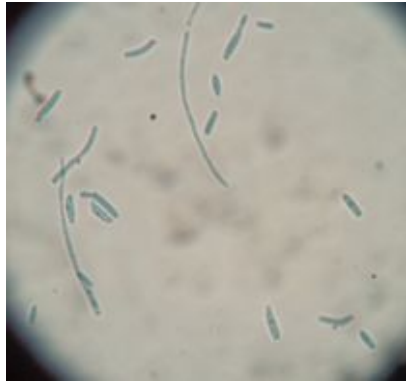Se solicitó interconsulta al servicio de Infectología, los cuales inician tratamiento con anfotericina B y Voriconazol.



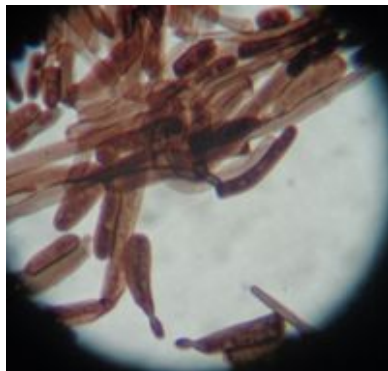**Figura No 2:** crecimiento de *Saprochaete capitata* al 4to día. Cultivo puro sobre cada tejido inoculado en Sabouraud cloranfenicol a 35 °C.



**Figura No. 3:** subcultivo en agar papa, nótese los bordes irregulares de las colonias.



**Figura N° 4:** Preparación en azul de lactofenol a partir del cultivo de 7 días de incubación, donde se observan hifas curvadas y conidias típicas de *Saprochaete capitata*. 40X



**Figura No. 5:** coloración de Grocott: hifas, annelloconidias y atroconidios con bordes curvados, de *Saprochaete capitata*. 100X.

Luego de 1 año de seguimiento y a pesar de tratamientos con lavados nasales, antibióticos y antifúngicos, reanuda secreciones purulentas, dolor facial, odinofagia, cefalea, otalgia y fiebre, por lo que se decide realizar biopsia amplia de varias regiones de la nasofaringe y orofaringe y se tomó biopsia de ambas fosas amigdalinas, pared posterior de orofaringe y nasofaringe el cual reporta proceso necrotizante de mucosa orofaríngea asociado a vasculitis necrotizante y descartar enfermedad de Wegeners versus proceso infeccioso por hongos. Se sugiere estudios de Inmuno-histoquímica para diagnóstico definitivo que reporta linfoma de células T tipo Natural Killer (NK).

La paciente fue tratada con quimioterapias sistémicas, se encuentra en condiciones estables y con mejoría clínica.

## Discusión

La mayoría de estas infecciones por hongos son causadas por *Candida spp.*, *Aspergillus spp.* y *Mucor spp.* *Geotrichum capitatum*, también conocido como *Trichosporon capitatum*, ha sido ocasionalmente reportado sobre todo en pacientes con leucemia aguda. <sup>(3)</sup>

En Julio de 2002, Gurgui et al. <sup>(4)</sup>, aislaron *Blastoschizomyces capitatus* a partir de cuatro pacientes neutropénicos en una unidad de hematología. Dos pacientes murieron debido a la infección diseminada, mientras que los otros dos solo tenían colonización orofaríngea. Los autores relataron que la colonización o infección con *Blastoschizomyces capitatus* fue por transmisión nosocomial del organismo a través de termos utilizados para mantener la leche caliente.

En el artículo de Villa et al <sup>(5)</sup>, la paciente no presentaba enfermedad hematológica, pero sí tenía neutropenia inducida por el tratamiento con corticoides, presentando este caso infección diseminada por *S. capitata* en una paciente intensamente inmunodeprimida, que fallece como consecuencia de un fallo multiorgánico a pesar de las medidas de soporte vital tomadas y del

inicio de antibioterapia de amplio espectro.

Es bien sabido que *S. capitata* coloniza los tractos respiratorio y digestivo de los seres humanos y parece tener patogénesis similar a otras especies de levaduras que colonizan las superficies mucosas <sup>(6)</sup>, así mismo lo afirman Girmenia et al.<sup>(7)</sup>, que confirman la aparición de *G. capitatum* y *Trichosporon spp*, causando infecciones que son clínicamente similares a la candidiasis invasiva y que en pacientes con malignidades hematológicas la frecuencia de mortalidad atribuida a *G. capitatum* en esta población parece ser más alta (57.1%), que la asociada con infección invasiva por levaduras como son las *Cándidas*.

Por otro lado Chittick et al <sup>(8)</sup>, en un caso de infección por *Blastoschizomyces capitatus*, reportaron que los médicos deben considerar la infección por *B. capitatus* en aquellos pacientes con neutropenia febril que permanecen a pesar del tratamiento con equinocandina o que desarrollan infecciones del torrente sanguíneo por levaduras durante la recepción de esta terapia. <sup>(9)</sup>

En la mayoría de casos publicados hasta el momento, gran parte de los pacientes con infección por *B. capitatus* tenían enfermedad hematológica, quimioterapia reciente, neutropenia, catéteres venosos centrales, y el uso de antibióticos de amplio espectro <sup>(8)</sup>, esto no ocurría en nuestra paciente la cual no tenía ninguna de estas condiciones y el detonante para investigar su inmunidad fue el aislamiento de *S. capitata* en biopsias y secreciones de sus senos nasales, cuyos hemocultivos estaban negativos, considerándose una infección localizada y tratada a tiempo, previniendo la mortalidad como en otros casos. <sup>(8,9)</sup>

En general, *G. capitatum* tiene baja virulencia, y es un patógeno oportunista. En pacientes con inmunidad normal, por lo general no es patógeno. <sup>(3, 10,11)</sup>, sin embargo, todavía se puede encontrar en pacientes con no-neutropenia e infección local. <sup>(10)</sup>

La infección por *G. capitatum* presenta manifestaciones clínicas similares a las de otros hongos. La mayoría de los pacientes desarrollan agranulocitosis y fiebre y no responden a los antibióticos de amplio espectro, y en pacientes que no desarrollan agranulocitosis es comúnmente una infección focal, tales como endocarditis, meningitis, osteomielitis, o infección del disco intervertebral. <sup>(11)</sup>

*S. capitata* debe ser reconocido como un hongo patógeno involucrado en infecciones superficiales de personas envejecientes, como ocurre con las *Cándidas*, aun en ausencia de malignidades hematológicas. <sup>(12,13)</sup>

Sharma et al. <sup>(14)</sup> aseguran que la naturaleza de esta infección fúngica es de rápida progresión con un mal pronóstico y recomiendan que “un diagnóstico precoz y el tratamiento agresivo sólo se pueden lograr con una mayor conciencia y una mejor cooperación entre los clínicos, microbiólogos y patólogos.”

Presentamos un caso extraño, ya que aun cuando la paciente resultó ser inmunodeprimida por su diagnóstico de linfoma, su edad era de 17 años cuando iniciaron los signos y síntomas, coincidiendo con lo afirmado por otros autores de que la infección por *S. capitata* también se puede presentar en individuos jóvenes <sup>(2,3, 7,15)</sup>, pero esta es muy infrecuente.

Muchos autores, afirman que los antifúngicos como Fluconazol o equinocandina no son eficaces en estos pacientes con infección por *S. capitata*, por el contrario, se han reportado pocos resultados al Fluconazol y un factor de riesgo cuando se usa las equinocandinas resultando estos últimos inefectivos <sup>(8,9,13, 15)</sup>, otros autores <sup>(1, 15)</sup>, recomiendan la combinación de anfotericina B liposomal con voriconazol.

**Conclusion:** Este reporte indica que un hallazgo a tiempo de estos hongos, identificación correcta y tratamiento adecuado son los factores que llevan al éxito y remisión de esta patología. \_En este caso se utilizó anfotericina B y Voriconazol como tratamientos definitivos dando muy buenos resultados. \_Este es el primer caso, a saber, bien documentado de infección por *S. capitata* de nasofaringe y asociado a linfoma T natural killer en República Dominicana.

**Agradecimiento:**

A la Dra. Sharina Fung, por su colaboración con los datos clínicos y sugerencias en este trabajo, que fueron de gran importancia.

A la Dra. Marlene Cosme, por su gran contribución en el tratamiento en conjunto desde el departamento de infectología.

Este trabajo se ha realizado con el apoyo de la infraestructura, equipos y materiales del Hospital Salvador Gautier (Departamento de cirugía de Cabeza y Cuello) y del laboratorio Clínico (Sección de Micología) del Hospital de la Plaza de la salud.

Conflicto de intereses: Los autores declaran no tener ningún conflicto de intereses, ni económicos ni competitivos. Este artículo ha sido leído y aprobado por todos los autores considerándolo como un trabajo honesto y de interés científico.

Financiamiento: Los autores no recibieron patrocinio para llevar a cabo este artículo.

## Referencias

1. García-Ruiz JC, López-Soria L, Olazábal I, Amutio E, et al. Invasive infections caused by *Saprochaete capitata* in patients with haematological malignancies: Report of five cases and review of the antifungal therapy. *Rev IberoamMicol.* 2013; 30:248-255.
2. Purohit P, Inam Al-Obaid, Ebtesam Al-Oneizi, Osama Al-Hindi, Leena Joseph, Suhail Ahmad et al. Breakthrough disseminated *Saprochaete capitata* infection in a child with acute myeloid leukaemia receiving caspofungin therapy Case Reports. *JMM.* 2014; Published online 2014. doi:10.1099/jmmcr.0.001750.
3. Ozkaya-Parlakay A, Cengiz AB, Karadag-Oncel E, Kuşkonmaz B, Sarıbaş Z, Kara A, et al. *Geotrichum capitatum* septicemia in a hematological malignancy patient with positive galactomannan antigen: case report and review of the literature. *Turk J Pediatr.* 2012; 54:674–678.
4. Gurgui, M., Sanchez, F., March, F., Lopez-Contreras, J., Martino, R., Cotura, A., et al. Nosocomial outbreak of *Blastoschizomyces capitatus* associated with contaminated milk in a haematological unit. *J Hosp Infect.* 2011; 78, 274–278.
5. Villa I, Doblas Claros A, Saavedra JM, Herrera-Carranza M. Fallo multiorgánico en paciente con fungemia por *Saprochaete capitata*. *Rev IberoamMicol.* 2013; 30: 261-263.
6. Birrenbach T, Bertschy S, Aebersold F, Mueller N J, Achermann Y, Muehlethaler K, et al. Emergence of *Blastoschizomyces capitatus* yeast infections, Central Europe. *Emerg Infect Dis.* 2012; 18, 98–101.
7. Girmenia C, Pagano L, Martino B, D'Antonio D, Fanci R, Specchia G, & other authors Invasive infections caused by *Trichosporon* species and *Geotrichum capitatum* in patients with hematological malignancies: a retrospective multicenter study from Italy and review of the literature. *J Clin Microbiol.* 2005; 43, 1818–1828.
8. Chittick P, Palavecino E, Delashmitt B, Evans J. & Peacock, J. E. Case of fatal *Blastoschizomyces capitatus* infection occurring in a patient receiving empiric micafungin therapy. *Antimicrob Agents Chemother.* 2009; 53, 5306–5307
9. Schuermans C, Van -Bergen M, Coorevits L, Verhaegen J, Lagrou K., Surmont I. et al. Breakthrough *Saprochaete capitata* infections in patients receiving echinocandins: case report and review of the literature. *Med Mycol.* 2011; 49, 414–418
10. Fouassier M, Joly D, Cambon M, Peigue-Lafeuille H & Condat, P. *Geotrichum capitatum* infection in a neutropenic patient. Case report and literature review. *Rev Med Interne.* 1998; 19, 431–433.
11. Gao Guang-Xun, Tang Hai-Long, Zhang X, Xin Xiao-Li, Feng J, and Chen Xie-Qun. Invasive fungal infection caused by *Geotrichum capitatum* in patients with acute lymphoblastic leukemia: a case study and literature review. *Int J Clin Exp Med.* 2015; 8(8): 14228–14235.
12. Hattori H, Inoue C, Tomita Y, Kanbe T. A case of oral Geotrichosis caused by *Geotrichum capitatum* in an old patient. *J Infect Dis* 2007; 60: 300-301.
13. Bonifaz A, Armas-Vázquez A, Ponce-Olivera RM. Infección por *Saprochaete capitata* en paciente inmunosuprimido. *Dermatol Rev Mex.* 2014; 58:380-384.
14. Sharma P, Aggarwal A, Kaur M. Fatal *Blastoschizomyces capitatus* sepsis in a diabetic patient with sinusitis. *J Microbiol Infect Dis.* 2012; 2(4): 165-167
15. Parahym AM, Rolim Neto PJ, da Silva CM, Domingos I, Santos Gonçalves S, Pereira Leite E. et

al. Invasive infection due to *Saprochaete capitata* in a young patient with hematological malignancies. Braz. J. Microbiol. 2015;vol.46no.2.

**NOTA:** Toda la información que se brinda en este artículo es de carácter investigativo y con fines académicos y de actualización para estudiantes y profesionales de la salud. En ningún caso es de carácter general ni sustituye el asesoramiento de un médico. Ante cualquier duda que pueda tener sobre su estado de salud, consulte con su médico o especialista.