

Fractura Triplanar de tibia distal: Reporte de un caso y revisión de la literatura Triplanar fracture of proximal tibia: A case report and literature review

Dres. R. Aguilera¹ , C. Cardona² , C. Lafée³ .

Fecha de recepción: 01/02/2023. Fecha de aceptación: 01/06/2023.

Resumen

Las fracturas triplanares de tibia distal, son fracturas complejas caracterizadas por afectación multiplanar, clasificándose como Salter Harris tipo IV, en el periodo de cierre fisiario. Son poco frecuentes, representando el 5-15% de las fracturas pediátricas. El mecanismo de lesión que ocurre con mayor frecuencia, consiste en supinación y rotación externa. La tomografía computarizada es actualmente el Gold Standard para el diagnóstico de este tipo de fractura, nos permite evaluar todos los planos, siendo la radiografía simple insuficiente para el diagnóstico ya que puede pasar desapercibida. Paciente de 14 años de edad con fractura triplanar en 2 partes de tibia distal, con resolución quirúrgica. Nuestro caso es un ejemplo de una fractura triplanar de tibia distal, la cual es de baja frecuencia, difícil diagnóstico e interpretación. Presentamos imágenes preoperatorias, intraoperatorias y postoperatorias del manejo de esta lesión, obteniendo resultados satisfactorios clínicos, funcionales y en estudios de imágenes. Es indispensable lograr una reducción anatómica de la superficie articular para lograr una evolución satisfactoria. Se recomienda una tomografía computarizada para diagnosticar y manejar esta lesión de manera adecuada. El seguimiento postoperatorio es crucial para el manejo de este paciente, ya que se espera una discrepancia en la longitud de las extremidades y/o deformidad. **Rev Venez Cir Ortop Traumatol, 2023, Vol 55 (1): 74-80.**

Palabras Clave: Traumatismos del Tobillo, Fijación Interna de Fracturas, Fracturas Múltiples, Fracturas Intraarticulares, Fracturas de Tobillo.

Nivel de Evidencia: 4

Abstract

Triplane fractures of the distal tibia are complex fractures characterized by multiplane effects. They are classified in the Salter-Harris system as type IV in the period of physeal closure. These fractures are rare and represent 5-15% of pediatric fractures. The most common mechanism of injury is supination and external rotation. Computed tomography is currently the Gold Standard for the diagnosis of this type of fracture since it allows us to evaluate all planes, while plain radiography is insufficient because the fracture can go unnoticed. The objective is to report the clinical case of a 14-year-old patient with triplanar fracture in 2 parts of the distal tibia with surgical resolution. This case is an example of a triplanar fracture of the distal tibia, which is of low frequency, and difficult to diagnose and interpret. Preoperative, intraoperative and postoperative images of the management of this lesion are presented, obtaining satisfactory clinical, functional and imaging study results. It is essential to achieve an anatomical reduction of the joint surface to achieve a satisfactory evolution. A CT scan is recommended to properly diagnose and manage this injury. Postoperative follow-up is crucial for the management of this patient, as a limb length discrepancy and/or deformity is expected. **Rev Venez Cir Ortop Traumatol, 2023, Vol 55 (1): 74-80.**

Key Words: Ankle Injuries, Internal Fracture Fixation, Multiple Fractures, Intra-Articular Fractures, Ankle Fractures.

Level of evidence: 4

Introducción

Las fracturas triplanares de tibia distal representan el 5-15% de las fracturas en la población pediátrica y el 9 – 18% del total de las lesiones fisiarias (1,2). Se caracterizan por trazos de fracturas que afectan la fisis en el plano axial, la epífisis en el plano sagital y la metáfisis en el plano coronal (1,2), siendo un patrón de fractura complejo tipo Salter

¹Residente de tercer año de Post Grado de Traumatología y Ortopedia – Universidad Central de Venezuela. Hospital Universitario de Caracas, Venezuela. ² Residente de primer año de Post Grado de Traumatología y Ortopedia – Universidad Central de Venezuela. Hospital Universitario de Caracas, Venezuela. ³ Especialista en Traumatología y Ortopedia. Especialista en Cirugía de Pie y Tobillo. Profesora de la Universidad Central de Venezuela. Jefa del Servicio de Traumatología y Ortopedia del Hospital Universitario de Caracas. Past Chair-Person AOTrauma Venezuela. Caracas, Venezuela.
Autor de correspondencia: Rashel Aguilera, email: rashelagui@gmail.com
Conflictos de interés: Los autores declaran que no existen conflictos de interés.
Este trabajo fue realizado con recursos propios sin subvenciones.

Harris (SH) IV (3). El mecanismo de lesión más frecuente es rotación externa y supinación, ocurriendo en el periodo del cierre asimétrico de la fisis (10-17 años) (1,2,3,4,8). Las fracturas triplanares pueden pasar desapercibidas con las radiografías simples, siendo la tomografía computarizada (TC) el Gold Standard en estas fracturas (3-4).

El objetivo de este reporte es describir el caso de un paciente con fractura triplanar de tibia distal tratada quirúrgicamente mediante reducción abierta y fijación interna y presentar sus resultados clínicos, funcionales y radiológicos a largo plazo.

Reporte de caso

Paciente masculino de 14 años de edad, natural y procedente de Caracas, Venezuela. Quien refiere inicio de enfermedad el 10 de marzo del 2022 cuando, siguiente a una caída de plano de sustentación en práctica de béisbol posterior a barrida, con mecanismo de supinación y rotación externa del tobillo izquierdo, presenta aumento de volumen en región perimaleolar, dolor e incapacidad funcional y para la deambulaci3n. Motivo por el cual acude al centro donde es evaluado, encontrando al examen f3sico pertinentes positivos: aumento de volumen en regi3n perimaleolar, dolor a la palpaci3n y al realizar rangos articulares pasivos y activos del tobillo izquierdo, neurovascular indemne.

Se procede a realizar radiograf3a simple en plano frontal y sagital, donde se evidencia, en el plano sagital una fractura tipo Salter Harris II, en el plano frontal una fractura tipo Salter Harris III y una fractura de trazo

espiroideo transindesmal en el peron3 (Figura 1).

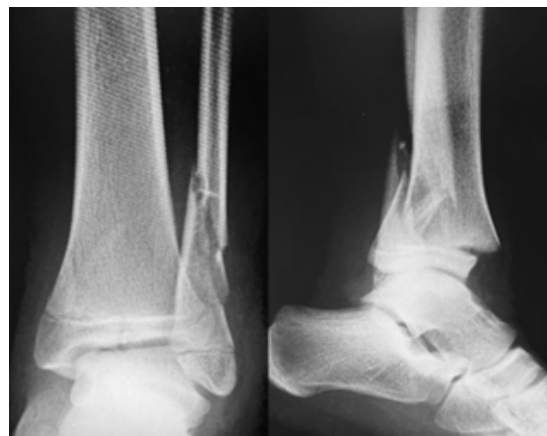

Figura 1. Radiografía simple AP y lateral de tobillo izquierdo

Debido a los hallazgos encontrados en estos estudios, se decide solicitar tomografía computarizada por la alta sospecha de presentar una fractura triplanar, evidenciándose una fractura triplanar Salter Harris IV, en el plano axial, en el corte más cercano de la superficie articular se evidencia un trazo de fractura en 2 partes, en el plano frontal se evidencia un trazo a nivel de la epífisis y en el sagital un desplazamiento de la fisis y un trazo a nivel metafisiario (Figura 2). Clasificándose como una fractura en 2 partes y según el patr3n en una fractura triplanar lateral.

Resoluci3n quirúrgica

Se procede a realizar fijaci3n percutánea de la superficie articular con 1 tornillo canulado 4,0mm rosca parcial, perpendicular al trazo de fractura. Posterior a esto, se realiza un abordaje posterolateral del tobillo izquierdo,

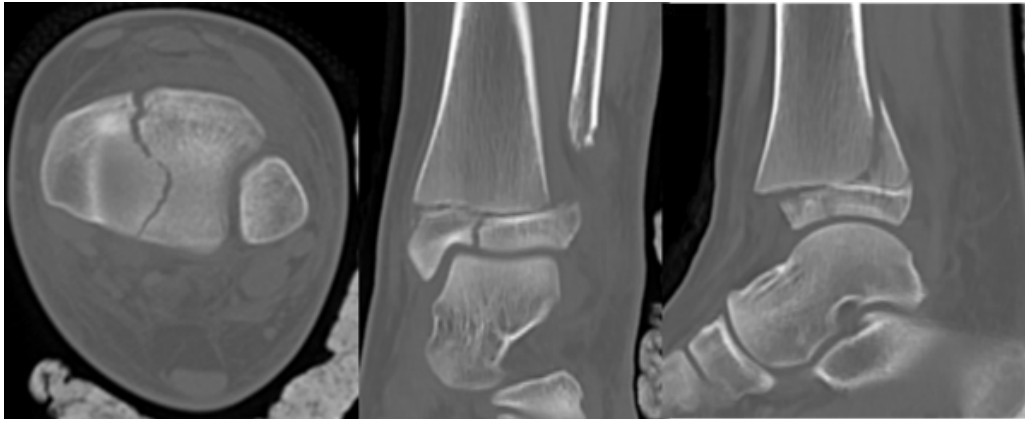


Figura 2. Tomografía computarizada de tobillo izquierdo preoperatoria en sus cortes axial, coronal y sagital.

obteniendo una reducción satisfactoria con ayuda de la pinza Joel Mata y se procede a realizar la fijación con 2 tornillos 4.0mm canulados rosca parcial, una vez terminada la resolución quirúrgica de la tibia, se realizó un abordaje lateral del peroné, reducción

abierta y fijación interna con tornillo de compresión interfragmentaria 2,7mm mas colocación de placa recta 2.7mm, respetando la fisis, se comprueba reducción y fijación por fluoroscopia y se inmoviliza con férula suopédica (figura 3). Se realiza Radiografías

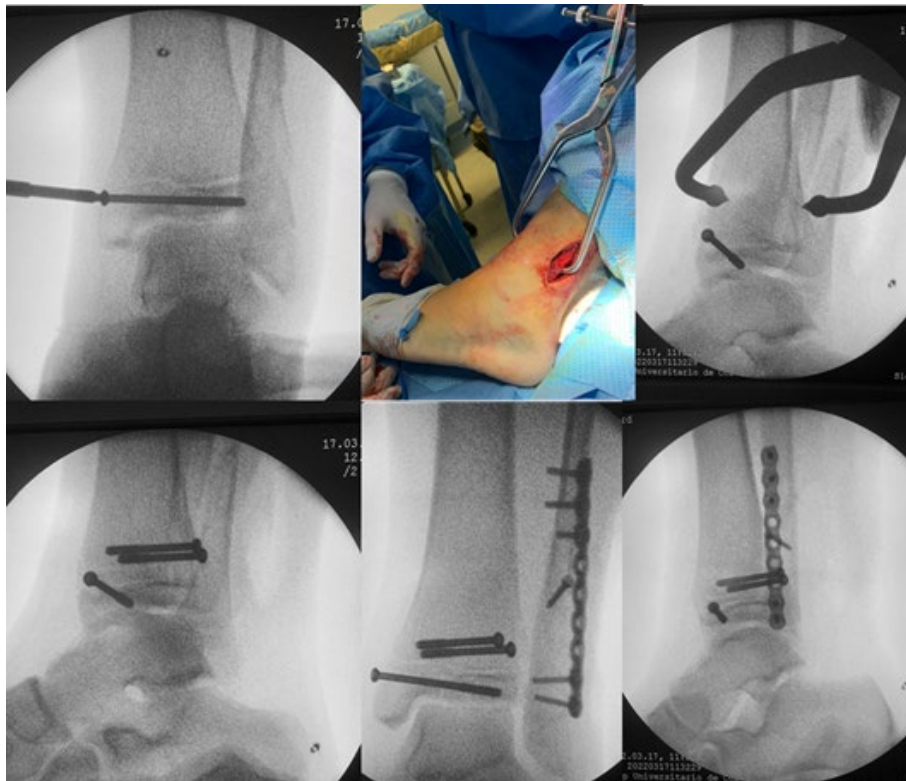


Figura 3. Imágenes del intraoperatorio.

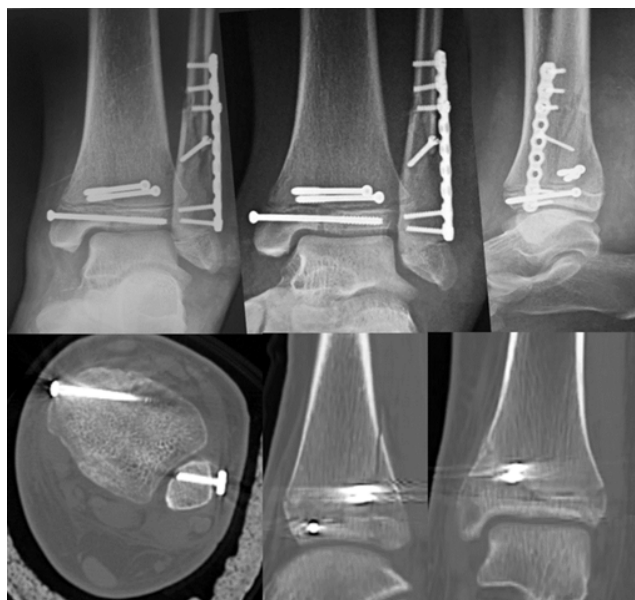

Figura 4. Radiografía simple y Tomografía computarizada del Postoperatorio inmediato

simples y TC postoperatorio obteniendo resultados satisfactorios (figura 4) y controles postoperatorios satisfactorios clínicos y funcionales (figura 5), con un proceso de consolidación exitoso, sin disimetría de miembros inferiores a los 6 meses (figura 6).

Postoperatorio

La primera semana se mantiene inmovilización con férula suropédica para manejo de edema y dolor, a partir de la primera semana se inicia rehabilitación con movimientos activos y pasivos, se autoriza el apoyo progresivo a partir de la tercera semana y el deporte a partir de los 3 meses.

Discusión

Neeraj Mishra *et al.* (2021), realizó un estudio que tuvo como objetivo comparar

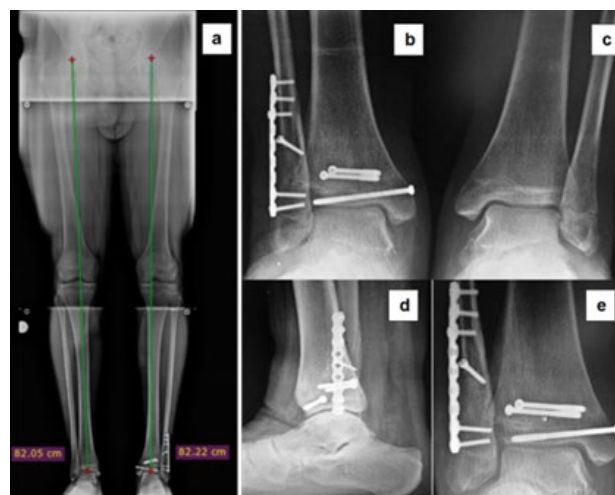


Figura 5. Postoperatorio tardío (6 meses de evolución). a: Panorámica de miembros inferiores. a y b: Radiografías simples en apoyo anteroposterior tobillo derecho e izquierdo. d y e: Radiografías simple de tobillo izquierdo lateral y mortaja

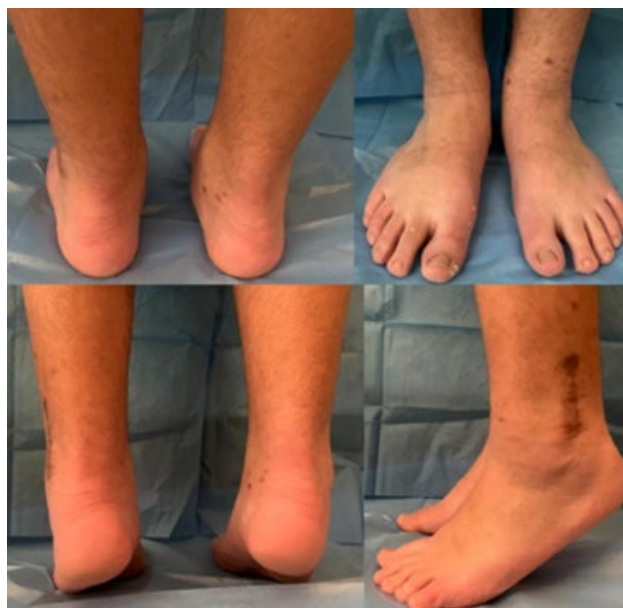

Figura 6. Fotos clínicas de la evolución funcional a los 6 meses del Post-Operatorio.

los resultados clínicos y radiográficos de las fracturas transicionales de tibia distal tratadas con fijación con alambre Kirschner versus

fijación con tornillos canulados después de la reducción abierta. En una población de 49 pacientes concluyeron, que el tratamiento quirúrgico de las fracturas transicionales de tibia distal demostró resultados igualmente excelentes cuando se trató mediante reducción abierta con alambre de Kirschner o fijación con tornillos canulados. Benjamin Lorie et al. (2020), realizaron un estudio en 57 pacientes con fracturas de Tillaux y triplanares de tibia distal, con desplazamiento de 2 a 5 mm, concluyeron que los pacientes manejados de manera conservadora con un desplazamiento mayor a 2,5mm, fueron predictores negativos del resultado funcional en un seguimiento medio de 4,5 años. Recomiendan tratamiento quirúrgico en un desplazamiento mayor a 2,5mm, ya que conlleva a mayor beneficio funcional. Seung Min Ryu et al. (2018), compararon los resultados de los tratamientos quirúrgicos y no quirúrgicos de las fracturas triplanares, concluyendo que el tratamiento no quirúrgico de la fractura triplanar puede tener resultados clínicos y radiográficos comparables al tratamiento quirúrgico.

Las fracturas triplanares, son un complejo de lesiones traumáticas ocurridas en el tercio distal de la tibia, caracterizadas por un trazo de fractura tipo Salter Harris IV en múltiples planos. En el plano axial el trazo de fractura se encuentra a través de la fisis, en el plano sagital a través de la epífisis y en el plano frontal se puede observar el trazo a nivel de la metáfisis (1,2,8).

Las fracturas triplanares representan el 5-15% de las fracturas del tobillo en pacientes pediátricos (1,2). Es más frecuente en el sexo masculino (8). Se observan en niños de 10-17 años de edad donde ya se encuentran en el periodo de cierre fisiario (1,2,8).

La fisis de la tibia distal representa el 35-40% del crecimiento de la tibia y 15-20% de los miembros inferiores (8). El cierre fisiario, es conducido por el estrógeno que suele ser producido a edades más tempranas en las niñas, este proceso dura 18 meses y comienza en la zona central, seguido de las zonas anteromedial, posteromedial, posterolateral y anterolateral. El cierre de la fisis suele ser en un periodo que varía según el género, en las niñas de 12-16 años y en los niños de 14-19 años. El mecanismo de lesión más común es la rotación externa y supinación del pie durante las actividades deportivas y al cerrarse tardíamente hacia la zona lateral hace más común la incidencia de patrones de fracturas laterales que mediales (1,2,3,4). Con menor frecuencia están descritos los patrones mediales, ocasionados por mecanismo de lesión de aducción y en un 50% de los casos se asocia fractura de peroné de trazo espiroideo (8).

Clínicamente el paciente acude con dolor en la región del tobillo e incapacidad para el apoyo del mismo, suele observarse edema y/o equimosis en la región, en presentaciones severas se evidencia deformidad de la articulación. El paciente se encuentra sensible a la palpación directa sobre la fisis circunferencialmente (3,4).

Las fracturas triplanares pueden pasar desapercibidas con las radiografías simples, en cada proyección solo se observa un trazo de fractura: En la proyección AP se evidencia el trazo sagital en la epífisis (SHIII), en la proyección lateral se evidencia el trazo de fractura coronal en la metáfisis posterior (SHII). La tomografía computarizada es el Gold Standard de estas fracturas, ayuda para el diagnóstico y la clasificación de estas

Tabla 1. Clasificación según número de fragmentos.

2 fragmentos (Cooperman <i>et al</i> 1978)	Parte 1: la epífisis anterolateral y posterior está conectada al fragmento metafisario posterior
	Parte 2: la epífisis anteromedial se conecta al resto de la tibia distal
3 fragmentos (Marmor 1970)	Parte 1: epífisis anterolateral
	Parte 2: la epífisis posterior está conectada al fragmento metafisario posterior
	Parte 3: la epífisis anteromedial se conecta al resto de la tibia distal
4 fragmentos (Kärrholm <i>et al</i> 1981)	Variante triturada
	Solo se puede distinguir de las fracturas en 3 partes mediante TC

lesiones (3,4,5). Su clasificación, se basa según el número de fragmentos tal y como lo mostramos en la Tabla 1 (8).

También se puede clasificar según el patrón de fractura, siendo en este orden más común el lateral, medial e intramaleolar (4,5,6,7).

Este tipo de fracturas se suele tratar dependiendo del grado de desplazamiento articular, cuando este es menor a 2mm son tratados con una inmovilización de tipo yeso circular, posterior a reducción cerrada. La reducción abierta más fijación interna, se deja para aquellas con un desplazamiento mayor a 2mm, posterior al intento de reducción cerrada (6,7-10).

La principal complicación de este tipo de lesiones es la presencia de un cierre prematuro de la placa de crecimiento (7-21%), seguido de persistencia de deformidades y artritis postraumática (6,7,8, 9).

En conclusión, el caso tratado es un ejemplo de una fractura triplanar de tibia distal, la cual es de baja frecuencia, difícil

diagnostico e interpretación. Se presentaron imágenes preoperatorias, intraoperatorias y postoperatorias del manejo de esta lesión, obteniendo resultados satisfactorios clínicos, funcionales y en estudios de imágenes. Es indispensable lograr una reducción anatómica de la superficie articular para lograr una evolución satisfactoria. Se recomienda una tomografía computarizada para diagnosticar y manejar esta lesión de manera adecuada. El seguimiento posoperatorio es crucial para el manejo de este paciente, ya que se espera una discrepancia en la longitud de las extremidades y/o deformidad. En el presente caso, al ser respetada la fisis tanto de la tibia como del peroné, se decide no realizar retiro del material de osteosíntesis.

Referencias

1. Hadad M, Sullivan B, Sponseller P. Surgically Relevant Patterns in Triplane Fractures: A Mapping Study. *J Bone Joint Surg Am.* 2018; 100(12):1039-46. DOI: 10.2106/JBJS.17.01279.
2. Tan A, Chong R, Mahadev A. Triplane fractures of the distal tibia in children. *J Orthop Surg (Hong Kong)* 2013;21(1):55-9. DOI: 10.1177/230949901302100115.

3. Choudhry IK, Wall EJ, Eismann EA, Crawford AH, Wilson L. Functional outcome analysis of triplane and tillaux fractures after closed reduction and percutaneous fixation. *J Pediatr Orthop.* 2014; 34(2):139-43. DOI: 10.1097/BPO.000000000000085.
4. Gigante C, Corradin M, Gorgogliani G, Maglione P, Ippolito E. La prognosi dei distacchi epifisari dell'arto inferiore. *Lo Scalpello* 2018; 32(3):213-21.
5. Kim J, Song K, Song K, Lee H. Treatment outcomes of triplane and Tillaux fractures of the ankle in adolescence. *Clin Orthop Surg.* 2010 Mar; 2(1):34-8.
6. Samaila E, Paroni C, Vacchiano A, Magnan B. Le fracture della caviglia e del piede in età evolutiva. *Lo Scalpello* 2018; 32(3):334-340.
7. Shamrock A, Varacallo M. Triplane Ankle Fracture. 2023 Mar 6. In: *StatPearls* [Internet]. Treasure Island (FL): StatPearls Publishing; 2023.
8. Ahn L, Williams B. Triplane Fractures [Monografía en Internet]: *OrthoBullets*;2023. Disponible en: orthobullets.com/pediatrics/4029/triplane-fractures?section=evidence
9. Lurie B, Van Rysselberghe N, Pennock A, Upasani V. Functional Outcomes of Tillaux and Triplane Fractures with 2 to 5 Millimeters of Intra-Articular Gap. *J Bone Joint Surg Am.* 2020; 102(8):679-686.
10. Ryu S, Park J, Kim S, Park C. Is an operation always needed for pediatric triplane fractures? Preliminary results. *J Pediatr Orthop B.* 2018; 27(5):412-418.