

Evaluar los resultados funcionales, radiológicos y las complicaciones en el tratamiento quirúrgico de las Fracturas Acetabulares bilaterales

Functional, radiological results and complications evaluation in the surgical treatment of bilateral acetabular fractures

Dres. Adrien Roa Z¹ , Mariangela Mata² , Ingrid Sepúlveda³ .

Fecha de recepción: 23/01/2023. Fecha de aceptación: 01/02/2023.

Resumen

Las Fracturas Acetabulares bilaterales tienen una incidencia extremadamente baja. El objetivo es evaluar los resultados funcionales, radiológicos y las complicaciones en el tratamiento quirúrgico de las fracturas acetabulares bilaterales. Este estudio se basa en datos de 722 Fracturas de Acetábulo tratadas por el autor principal durante 15 años desde enero de 2005 a septiembre de 2020. Se realizó un estudio descriptivo y retrospectivo. Se incluyeron 13 casos correspondientes al 1,8% del universo. El 72,7% de las fracturas se presentaron por accidentes de tránsito, el 69,3% corresponden a fracturas de patrón asociado en relación con el 30,7% de fracturas de patrón simple. En el 56,5% se realizó abordaje de Kocher Langenbeck. La reducción anatómica se logró en el 92,30%, en el 7,69% la reducción no fue satisfactoria. Para la evaluación funcional se utilizó el HHS, 88,46% reportaron buenos resultados y 11,53% insatisfactorios. Respecto a las complicaciones, 7,69% presentaron osteoartritis Tönnis II y 7,69% neuroapraxia del nervio ciático izquierdo. Se encontró supervivencia del 100%. El tiempo ideal para la resolución quirúrgica es antes de las 3 semanas. Los resultados radiológicos y funcionales están directamente relacionados al tiempo de fijación, es importante tomar en cuenta que debido a la magnitud de la energía del impacto que se transmite por ambos acetábulos los patrones de fractura que coexisten entre ambas superficies articulares son diferentes, por lo que optimizar la planificación preoperatoria es fundamental. **Rev Venez Cir Ortop Traumatol, 2022, Vol 54 (2): 62-70.**

Palabras Clave: Acetábulo, Fijación Interna de Fracturas, Artroplastia de Reemplazo de Cadera, Luxaciones Articulares, Reducción Abierta, Fracturas.

Nivel de Evidencia: 3b

Abstract

Bilateral Acetabular Fractures have an extremely low incidence. The objective is to evaluate the functional and radiological results and the complications in the surgical treatment of bilateral Acetabular Fractures. This study is based on a data of 722 acetabulum fractures cases treated by the lead author for over 15 years from January 2005 to September 2020. A descriptive, retrospective study was made. 13 cases corresponding to 1,8% of the universe were included. 72,7% of the fractures occurred due to traffic accidents, 69,3% correspond to associated pattern fractures in relation to 30,7% of simple pattern fractures. In 56,5% the Kocher Langenbeck approach was performed. The anatomical reduction was achieved in 92,30%, in 7,69% the reduction was not satisfactory. The functional result was evaluated according to the HHS, obtaining good results in 88,46% of the cases and unsatisfactory results in 11,53%. Regarding complications, we found 7,69% with Tönnis II osteoarthritis, 7,69% with neuropraxia of the left sciatic nerve. Successful results with 100% survival were found. The ideal time for surgical resolution is before 3 weeks. The radiological and functional results are directly related to the fixation time. It is important to take into account that due to the magnitude of the impact energy that is transmitted by both acetabulums, the fracture patterns that coexist between both articular surfaces are different, so optimizing preoperative planning is essential. **Rev Venez Cir Ortop Traumatol, 2022, Vol 54 (2): 62-70.**

Key Words: Acetabulum, Internal Fracture Fixation, Hip Replacement Arthroplasty, Joint Dislocations, Open Fracture Reduction, Fractures.

Level of evidence: 3b

¹Traumatólogo Ortopedista, Cirujano de Pelvis y Acetábulo. Jefe de la Unidad de Cirugía Reconstructiva de Cadera, Pelvis y Acetábulo de la Clínica Metropolitana de Caracas. Jefe de la Unidad de Pelvis y Acetábulo del Servicio de Traumatología y Ortopedia del Hospital Militar Universitario Dr. Carlos Arvelo. Miembro del Board AOTrauma Venezuela. ²Traumatólogo Ortopedista, Cirujano de Pelvis y Acetábulo. Coordinadora Docente de la Unidad de Cirugía Reconstructiva de Cadera, Pelvis y Acetábulo de la Clínica Metropolitana de Caracas. Faculty AOTrauma Venezuela. ³Traumatólogo Ortopedista, Fellow de la unidad de cirugía reconstructiva de Cadera, Pelvis y Acetábulo de la Clínica Metropolitana de Caracas. Autor de correspondencia: Dra. Mariángela Mata, email: mariangelmata@gmail.com Conflictos de interés: Este trabajo fue realizado con recursos propios sin subvenciones. Los autores declaran que no existen conflictos de interés.

Introducción

Las Fracturas Acetabulares representan lesiones complejas, con una incidencia de 3 por cada 100.000 habitantes/año. Las causas más comunes incluyen accidentes de tránsito, volcamiento, arrollamiento

y caídas de altura. Debido al mecanismo de lesión de alta energía las lesiones asociadas son comunes y, por lo tanto, están relacionadas con mayor morbilidad y mortalidad (1-4).

Las Fracturas Acetabulares bilaterales son lesiones complejas que interrumpen las actividades diarias al verse comprometida la funcionalidad de ambos miembros inferiores, por lo que se debe de considerar la intervención quirúrgica temprana con el objetivo de restaurar la congruencia articular, priorizando la restauración del acetábulo y la viabilidad de la cabeza femoral, con la finalidad de evitar complicaciones tardías como consolidación viciosa y pseudoartrosis, lo que aparece no solo cuando se decide un manejo conservador sino también en aquellos pacientes en espera de cirugía por las deficiencias del sistema de salud, así como aquellos pacientes producto de politraumatismos que ameritan cuidados intensivos prolongados (1,2).

El objetivo de este estudio es evaluar los resultados funcionales, radiológicos y complicaciones del tratamiento quirúrgico de las fracturas acetabulares bilaterales en la Unidad de Cirugía Reconstructiva de Cadera, Pelvis y Acetábulo de la Clínica Metropolitana de Caracas, Venezuela, y así poder establecer criterios para el manejo de esta difícil patología.

Material y métodos

Se realizó un estudio descriptivo, retrospectivo y transversal. Mediante la revisión documental del archivo de

casos clínicos de la Unidad de Cirugía Reconstructiva de Cadera, Pelvis y Acetábulo de la Clínica Metropolitana de Caracas, Venezuela desde el 01 de enero de 2005 hasta el 31 de diciembre de 2020. Se incluyeron todos los pacientes de ambos sexos, con edad igual o mayor a 16 años, que ingresaron con diagnóstico de fractura bilateral de acetábulo, tratados quirúrgicamente con reducción abierta y fijación interna, que cumplieran el tiempo de seguimiento.

Se excluyeron pacientes con edad inferior a 16 años y aquellos que no cumplieran con el tiempo de seguimiento.

Se registraron las variables sexo, edad, etiología, clasificación de la fractura según Judet y Letournel, patrón de lesión, características de la fractura (número de fragmentos, desplazamiento, impactación articular, luxación de cadera), lesiones asociadas, injury severity score, lesiones neurológicas, complicaciones como la necrosis avascular (NAV), osteoartrosis (AO). Osificaciones heterotópicas, tiempo entre la lesión y la intervención quirúrgica, abordajes quirúrgicos, calidad de reducción, conversión a artroplastia, Harris hip scores y tiempo de seguimiento.

Evaluación radiológica

Todos los pacientes fueron evaluados usando las cinco radiografías estándar para fracturas de pelvis y acetábulo: proyección anteroposterior de pelvis, intel y outlet de pelvis, oblicua alar y obturatriz.

A todos los pacientes se les realizó tomografía computarizada (TC) con reconstrucción 3D. El desplazamiento fue medido sin

ajustes de magnificación, tomando como desplazamiento significativo >20 mm según lo recomendado por Tannast y Matta. Cada fractura derecha e izquierda se clasificó por separado en base al patrón de evaluación de las 5 proyecciones radiológicas, así como la TC, según la clasificación de Judet y Letournel. En la TC se determinaron características de la fractura como: número de fragmentos, impactación articular, fragmentos articulares y asociación con luxación de cadera.

Técnica quirúrgica

Todos los pacientes fueron operados por el autor principal. Se utilizaron tres abordajes estándar: Kocher-Langenbeck (KL), ilioinguinal (IL), doble abordaje (DA) y técnica mínimamente invasiva anterior. El abordaje se eligió de acuerdo con el patrón de fractura. La posición de Judet en decúbito prono con extensión de cadera y flexión de rodilla se utilizó para el abordaje KL en fracturas que involucraban la pared y la columna posterior. La posición supina en mesa ortopédica se utilizó para el abordaje IL utilizado en fracturas que involucran columna anterior y ambas columnas.

En caso de conminución e impactación, se corrigió el defecto óseo con injerto esponjoso autólogo.

Porcentaje de Reducción

El resultado en la reducción se basó en la medición del desplazamiento residual en cualquiera de las 6 líneas anatómicas de referencia. Se determina reducción anatómica cuando el desplazamiento residual es inferior a 1 mm, imperfecto de 2 a 3mm o pobre > 3mm.

Seguimiento.

En todos los casos, las proyecciones radiológicas se evaluaron a las 3 semanas, 6 semanas, 12 semanas, 6 meses y luego anualmente. El seguimiento mínimo establecido fue de 2 años. El Harris Hip Score se determinó en el último control.

Procesamiento de datos y análisis de la información

La información de las variables que fueron obtenidas de las historias clínicas fue recogida en una tabla de recolección de datos diseñada para este estudio y posteriormente se vertieron en una base de datos que fue procesada con el programa EXCEL 2016 (Microsoft Corporation, Redmon, Washington, EUA). Los datos se presentaron en forma de tablas y gráficos. Las variables cualitativas en frecuencias y porcentajes y las variables cuantitativas se les aplicaron medidas de tendencia central y de dispersión (media, mediana y moda).

Requisitos éticos

Al momento de su ingreso, todos los pacientes firman un formato de consentimiento informado en el que se especifica acerca del uso de la información registrada en sus historias con fines académicos y científicos. Se garantizó la confidencialidad y el debido secreto de la información personal e identidad en cada uno de los casos. Se solicitó el permiso al Comité de Ética de la institución para realizar este estudio. Se siguieron todas las normativas vigentes, nacionales e internacionales, para realización de este tipo de estudio.

Resultados

Se incluyeron 13(1,8%) pacientes de un total 709 con 722 fracturas de acetábulo, para un total de 26 fracturas. 12(92,30%) de sexo masculino y 1(7,70%) femenino. Con una edad promedio de $36 \pm 15,62$ (22-56) años.

De acuerdo al mecanismo de lesión, el 72,7% de las fracturas se presentaron por accidentes de tránsito, seguido por el 18,1% por precipitaciones de altura, 9% por aplastamiento.

En relación a las lesiones asociadas, el 69,3% presentó alguna otra lesión asociada diferente a la fractura de acetábulo y en 4(30,7%) pacientes se asociaron lesiones del anillo pélvico.

Con respecto a la morfología de las fracturas según Judet y Letournel, de las 26 fracturas, 61,53% correspondieron a fracturas de patrón combinado o asociado y 38,47% fracturas de patrón simple (Gráfico 1).

Con respecto al abordaje, en 56,5% de las fracturas se realizó abordaje de KL. En el

Gráfico 1. Patrones de fractura

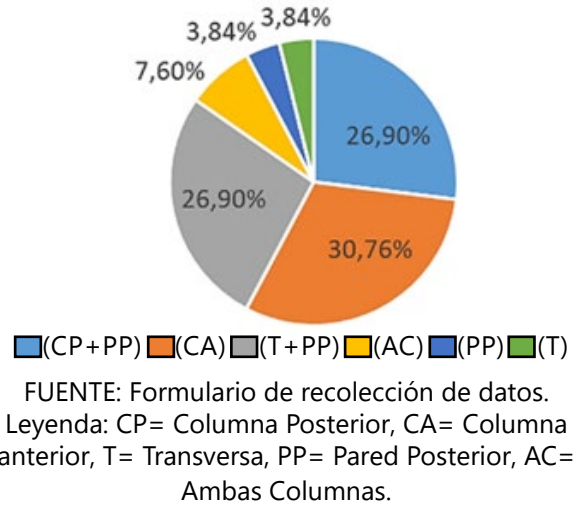
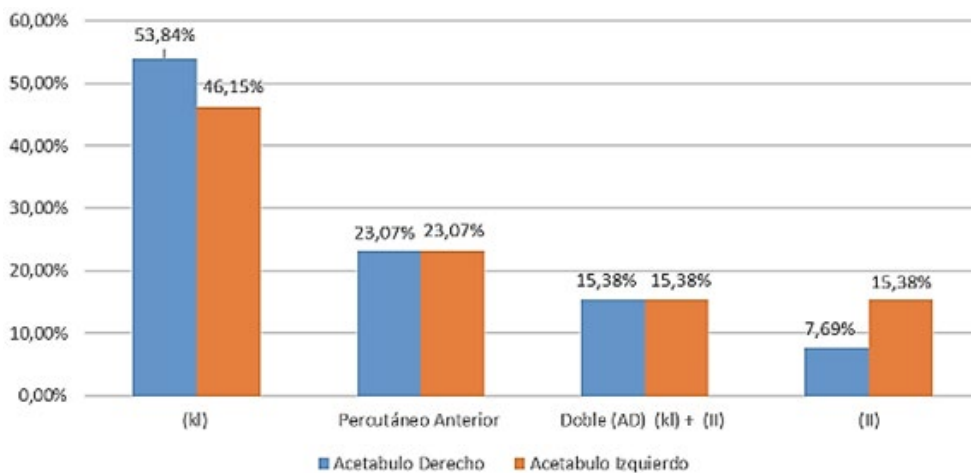


gráfico 2 se muestra la distribución según tipo de abordaje y lado afectado. En el acetábulo derecho el más utilizado fue el KL en 53,8% de los casos, al igual que en el izquierdo con 46,15%.

En relación a las características de las fracturas, 77,27% presentaron desplazamiento, 45,45% conminución, 18,18% fragmentos intraarticulares, 13,63% luxaciones y 36,36% impactación del cartílago articular.

Gráfico 2. Tipo de abordaje utilizado



El tiempo promedio de la intervención quirúrgica fue de 207 (45-180) minutos.

El tiempo desde el traumatismo hasta la reducción y fijación se dividió en 3 grupos: Grupo I, entre 7-14 días 61,50%, Grupo II, entre el día 15-21 30,76%, Grupo III >21 días 7,69 % el cual corresponde a un caso envejecido de fractura de acetábulo bilateral con patrón transverso más pared posterior derecho y columna anterior izquierda.

Con respecto al resultado de la reducción, se obtuvo reducción anatómica en

24/26(92,30%) casos y solo 2/26(7,69%) reducciones imperfectas, que corresponden a 1/26(3,84%) paciente con patrón de fractura transversa + pared posterior izquierda y 1/26(3,84%) paciente con fractura de columna anterior derecha.

Se evaluó el resultado funcional para el último control de cada caso según la *Harris Hip Score* (HHS) donde encontramos: 21/26(88,46%) fracturas con buenos resultados y 3/26(11,53%) fracturas con resultado fallidos. Se evaluó el tipo de patrón de fractura relacionado al resultado funcional postoperatorio en

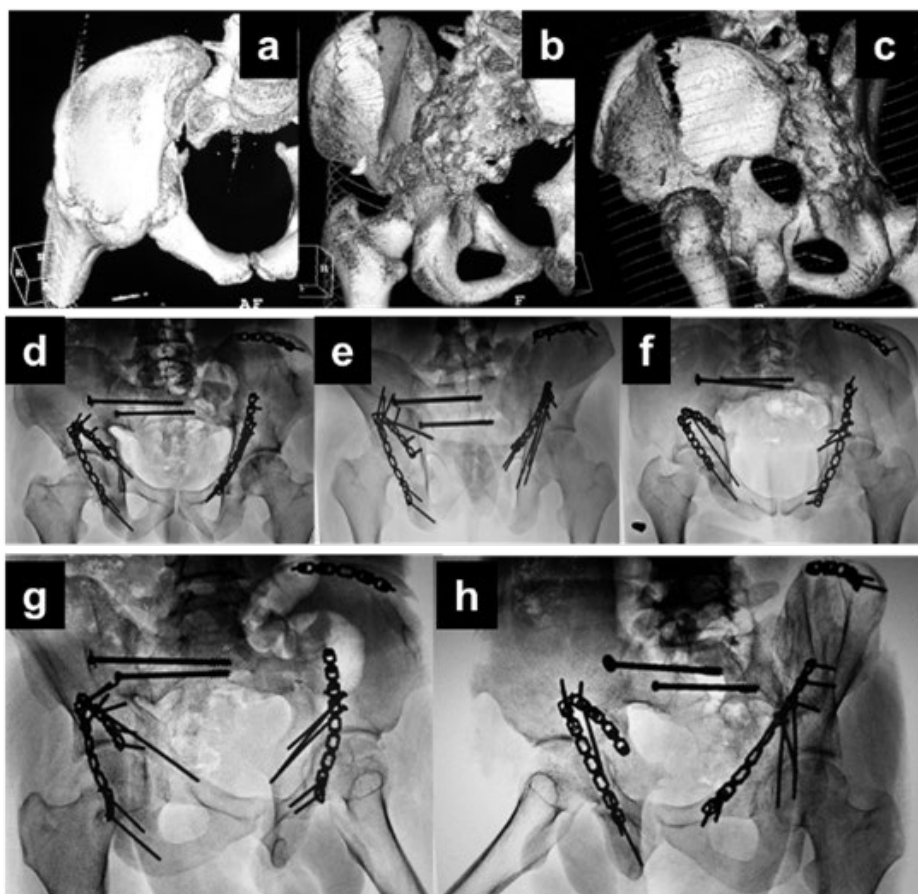


Figura 1. Paciente masculino de 23 años, posterior a arrollamiento. a, b y c: Fractura transversa de acetábulo derecho y fractura de ambas columnas de acetábulo izquierdo. Asociada a fractura de pelvis tile B con disrupción Sacro-iliaca derecha. d, e y f: Postoperatorio de 10 años. Radiografía anteroposterior, inlet y outlet de pelvis. g y h: Postoperatorio de 10 años. Radiografía Oblicua alar y Obturatriz de ambos acetábulos. Se observa, reducción anatómica, consolidación ósea, no hay desplazamiento residual de las líneas anatómicas de Judet.

el último control, encontrando que en las fracturas simples, el promedio de la HHS fue bueno con 83,6 puntos, y en las fracturas asociadas o combinadas fue de 78.

Al relacionar el resultado funcional con el tiempo de fijación, se evidencia que en el Grupo I (7-14 días) los resultados fueron buenos en todos los pacientes, en el Grupo II (15-21 días) y Grupo III (>21 días) 2 pacientes presentaron resultados deficientes.

Según el tipo de fractura, columna con pared posterior, columna anterior, pared posterior y

transversa, se presentaron buenos resultados con un promedio de 80,5 puntos, 81,7 puntos, 82,3 puntos y 80,7 puntos respectivamente. El resto tuvo resultados medios, siendo las fracturas transversas más pared posterior y de ambas columnas una de las puntuaciones más bajas con una media de 76,46 puntos.

Con respecto a las complicaciones encontramos que 1(7,69%) paciente presentó osteoartritis de la cadera derecha y 1(7,69%) neuroapraxia del nervio ciático izquierdo, la cual recuperó espontáneamente. No se evidenciaron osificaciones heterópicas,

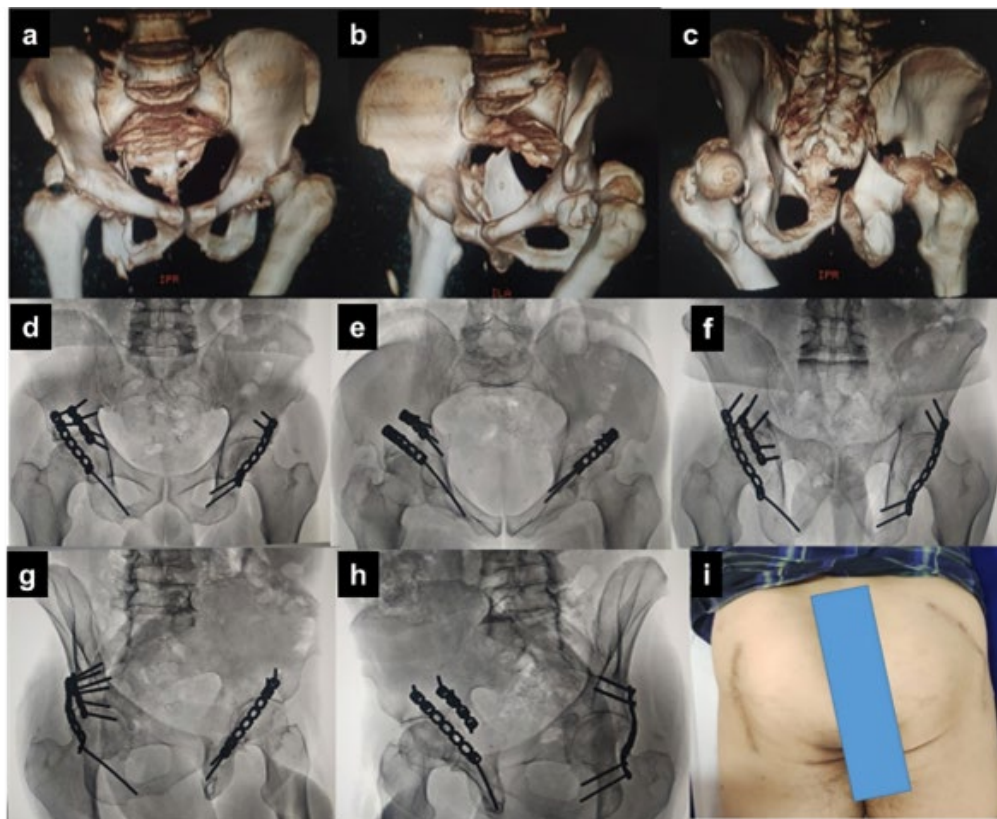


Figura 2. Paciente masculino de 56 años, posterior mecanismo de aplastamiento. Imágenes a, b y c: Fractura pared posterior de acetábulo derecho y fractura de columna y pared posterior de acetábulo izquierdo. Imágenes d, e y f: Postoperatorio de 3 años. Radiografías anteroposterior, inlet y outlet de pelvis. Imágenes g, h e i: Postoperatorio de 10 años. Radiografía oblicua alar y obturatriz de ambos acetábulos. Se observa, reducción anatómica, consolidación ósea, no hay desplazamiento residual de las líneas anatómicas de Judet. Se observa cicatriz operatoria bilateral de acetábulo. Paciente con evolución satisfactoria, HHS 89 puntos.

no hubo complicaciones relacionadas con tromboembolismo pulmonar. Se evidencian resultados exitosos con una supervivencia del 100%.

Discusión

Las Fracturas de Acetábulo bilateral son lesiones poco frecuentes y la documentación detallada actualmente se limita a un pequeño número de informes de casos en la literatura (2, 6, 7). Por su complejidad, la cirugía reconstructiva de las fracturas acetabulares precisa de una larga curva de aprendizaje y deben ser realizadas por un cirujano senior para disminuir el riesgo de morbilidad y complicaciones (2,6).

En el presente estudio, las fracturas acetabulares bilaterales ocurrieron en el 1,8% del total de pacientes tratados por el autor principal, hallazgo compatible Stevens y cols (1). Todos los pacientes eran jóvenes con predominio del sexo masculino, siendo los accidentes de tránsito el mecanismo más frecuente en un 72,7% de los casos.

Las fracturas acetabulares bilaterales, se relacionan con traumatismos de muy alta energía. Encontramos un elevado número de lesiones asociadas, incluidas fracturas pélvicas, fracturas abiertas y complejas de huesos largos, traumatismo pulmonar y lesión neurológica. Estas lesiones se trataron de acuerdo a los protocolos secuenciales reportados en la literatura (2, 4, 6, 7)

Encontramos 5 patrones de fractura de los descritos por Judet y Letournel (9) y la mayor incidencia estuvo representada por las fracturas de columna anterior en 30,76% de

los casos. En el 56,5% de las fracturas se realizó abordaje de Kocher Langenbeck, debido a que el 63,63% de las Fracturas presentaban compromiso de la Pared Posterior.

Los factores que se consideran que aumenta la dificultad de la cirugía y afecta los resultados finales son: La conminución, impactación del cartílago, presencia de fragmentos articulares y luxación. En este estudio, 77,27% de las fracturas presentan desplazamiento y 45,45% conminución.

La reducción anatómica se obtuvo en el 92,30% y sólo 2/26(7,69%) reducciones fueron calificadas como imperfectas: que corresponden a 1/13(7,69%) paciente con patrón de fractura transversa + pared posterior derecha, el cual fue intervenido en un lapso >21 días y 1/13(7,69%) paciente con fractura de columna anterior derecha, el cual fue intervenidos en un lapso entre 15-21 días, lo que indica que la reducción anatómica es inversamente proporcional al tiempo de evolución mientras que la reducción imperfecta fue directamente proporcional al tiempo de evolución de la fractura, debido a la fibrosis en los bordes de fractura, que dificulta la reducción.

Al relacionar el tiempo transcurrido para la reducción y fijación con los resultados funcionales, se evidencia que en el grupo 1 (7-14 días) los resultados fueron buenos en todos los pacientes, en los grupos 2 (15-21 días) y grupo 3 (>21 días) 2/13(15,38%) pacientes presentaron resultados deficientes, lo cual significa que los resultados funcionales están relacionados con el tiempo de la fijación, y que el mismo no debe ser superior a 21 días.

Se evaluó el tipo de patrón de fractura relacionado al estado funcional postoperatorio

en el último control. En las fracturas simples, el promedio de la HHS fue bueno con 83,6 puntos y para las fracturas asociadas fue de 78. Según el tipo de fractura, columna y pared posterior, columna anterior, pared posterior y transversa presentaron buenos resultados con un promedio de (80,5), (81,7), (82,3) y (80,7) puntos respectivamente, el resto tuvo resultados medios, siendo las fracturas transversas más pared posterior y de ambas columnas una de las puntuaciones más bajas con un promedio de 76,45 puntos.

La supervivencia de la cadera está directamente relacionada con el tiempo de fijación y la calidad de la reducción, encontramos resultados exitosos con una supervivencia del 100% comparable a la serie publicada por Tannast (2) donde la supervivencia media fue del 80% en 20 años de seguimiento. Tal supervivencia disminuye significativamente a medida que aumenta el tiempo de resolución quirúrgica de las fracturas, 64%, 45% y 18% según cada grupo. (9, 10, 11).

El objetivo del tratamiento es identificar a partir de las 5 proyecciones radiológicas y la TAC el patrón de fractura en cada lado del acetábulo comprometido, así como los factores que pueden afectar la supervivencia de la articulación; desplazamiento, conminución, impactación articular y luxación. Es importante tomar en cuenta que, dependiendo de la cinemática del trauma y la energía al momento del impacto, que se transmite por ambos acetábulos a veces de forma distinta, los patrones de fractura que coexisten entre ambas superficies articulares pueden ser diferentes, por lo que la adecuada planificación preoperatoria es fundamental para alcanzar los mejores resultados.

El objetivo principal es la reducción anatómica y la preservación de la cabeza femoral para alargar el índice de supervivencia articular.

El tiempo ideal para la resolución de una Fractura Acetabular es sin duda antes de los 21 días, sin embargo, incluso después de este período en manos de un cirujano experimentado, se pueden obtener resultados satisfactorios. Los resultados radiológicos y funcionales están directamente relacionados al tiempo de fijación. (7, 8, 9,10)

La finalidad es evitar complicaciones tardías como consolidación viciosa, pseudoatrosis y necrosis avascular, lo que aparece no solo cuando se decide un manejo conservador sino también en aquellos pacientes en espera de cirugía por las deficiencias del sistema de salud.

Referencias

1. Stevens J, Shiels S, Whitehouse M, Ward A, Chesser T, Acharya M. Bilateral acetabular fractures: Mechanism, fracture patterns and associated injuries. *J Orthop*. 2019;18:28-31. doi: 10.1016/j.jor.2019.10.012.
2. Tannast M, Najibi S, Matta J. Two to twenty-year survivorship of the hip in 810 patients with operatively treated acetabular fractures. *J Bone Joint Surg Am*. 2012;94(17):1559-67. doi: 10.2106/JBJS.K.00444.
3. Letournel E. Surgical repair of acetabular fractures more than three weeks after injury, apart from total hip replacement. *Int Orthop* 1979;2(4):305-13.
4. Matta J. Fractures of the acetabulum: accuracy of reduction and clinical results in patients managed operatively within three weeks after the injury. *JBJS Am*. 1996;78(11):1632-45.
5. Oransky M, Paladino A. The treatment of malunited acetabular fractures. *Osteos Int*. 1999;7:101-6.
6. Oransky M, Sanguinetti C. Surgical treatment of displaced acetabular fractures: results of 50 consecutive cases. *JOT* 1993;7(1): 28-32.

7. Letournel E, Judet R: Fractures of the Acetabulum in Elson RA (ed). New York. Springer Verlag 1981.
8. Sermon A, Broos P, Vanderschot P. Total hip replacement for acetabular fractures. Results in 121 patients operated between 1983 and 2003. *Injury*. 2008;39:914–21.
9. Judet R, Judet J, Letournel E. Fractures of the acetabulum: classification and surgical approaches for open reduction. Preliminary report. *JBJS Am* 1964;46:1615-46.
10. Letournel E, Judet R. Fractures of the acetabulum. New York, NY: Springer; 1993.
11. Johnson E, Matta J, Mast J, Letournel E. Delayed reconstruction of acetabular fractures 21-120 days following injury. *Clin Orthop Relat Res* 1994;(305):20-30.