

Presentación de dos Pacientes con Enfermedad COVID-19

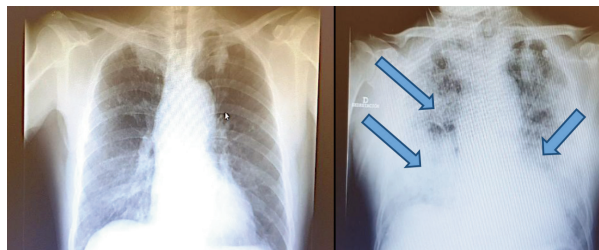
Carlos Fernández Rodríguez, María Evelyn Monsalve*

Recibido: 02/04/2020

Aceptado: 19/04/2020

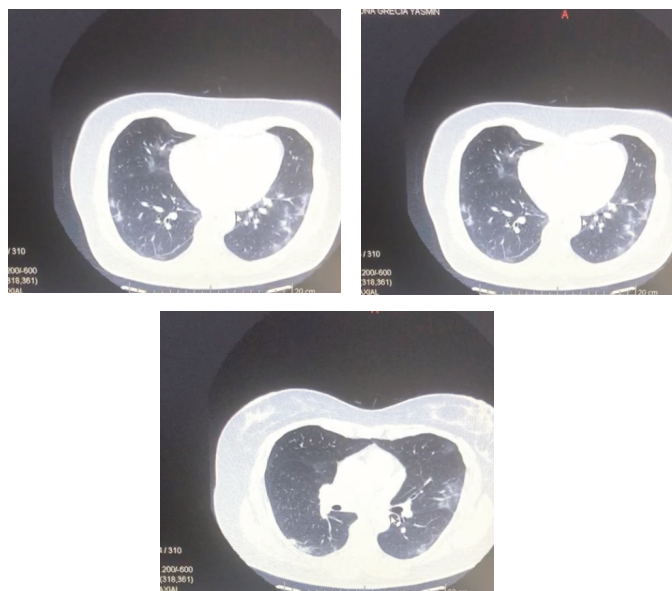
Paciente N° 1. Enfermedad COVID-19 con insuficiencia respiratoria en paciente de 53 años

Paciente masculino de 53 años, natural de China y residente en Barcelona España; niega viajes recientes, TBCP 5 años antes, tratada. Consultó por fiebre de 7 días de evolución, tos seca y disnea progresiva. Al ingreso a emergencia estaba en malas condiciones, disneico, en insuficiencia respiratoria e hipotensión sostenida; Dímero 10.0000 ng/ml, Ferritina 11.290 ng/ml, LDH 700 UI/l; Procalcitonina 6,62 ng/dl. Las imágenes muestran las Rx de tórax del paciente (Figuras 1 y 2); la primera de ellas 48 horas antes de su ingreso, realizada en el ambulatorio cercano a su residencia y la segunda en urgencias del hospital. Ingresó a la unidad de cuidados intensivos con diagnóstico SARS e insuficiencia respiratoria aguda; la PCR-TR en frotis nasal y faríngeo fueron positivos para COVID-19; falleció 48 horas después del ingreso.



Paciente N° 2. Enfermedad COVID-19 con compromiso pulmonar, en médico de 58 años.

Paciente de 58 años, venezolana, médico internista, vive y trabaja en Murcia, España, sin patologías previas. Desde el 10 a 11/3, disgeusia, anosmia, astenia, rinorrea y tos seca. Consultó y fue hospitalizada el 16/3 durante 24 horas por persistencia de síntomas; PCR positiva para COVID-19, PsatO₂ >95% sin deterioro de la misma, durante la hospitalización por lo cual es egresada con tratamiento a base de Hidroxicloroquina y Lopinavir/Ritonavir (Kaletra). Tres pruebas PCR-TR positivas para COVID-19; actualmente IGg positivas en desarrollo.



* Médico Internista, MSVMI, Adjunto Medicina Interna, Urgencias, Hospital Espirit Sant, Barcelona España. E mail:

** Médico Internista, MSVMI. Email: evelynmonsalve@gmail.com. Datos aportados por la paciente a la autora.