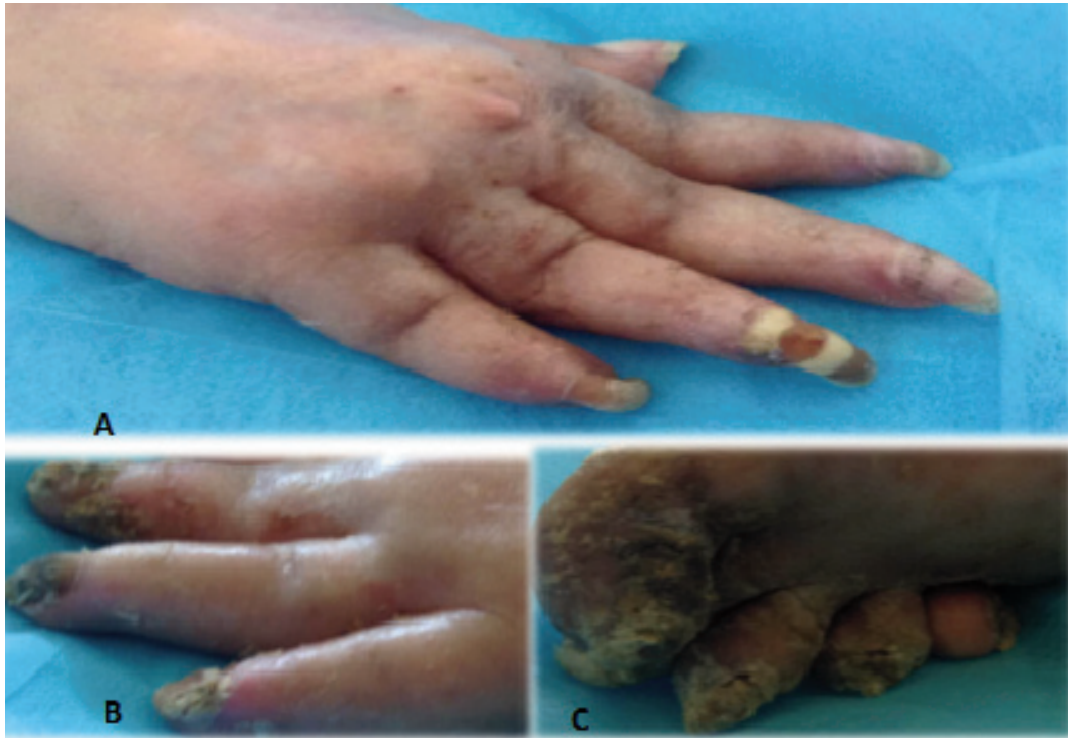

# Artritis psoriática deformante en mujer de 62 años

*Diurbis Velasco*

Paciente femenino de 62 años con diagnóstico de artritis psoriática deformante.

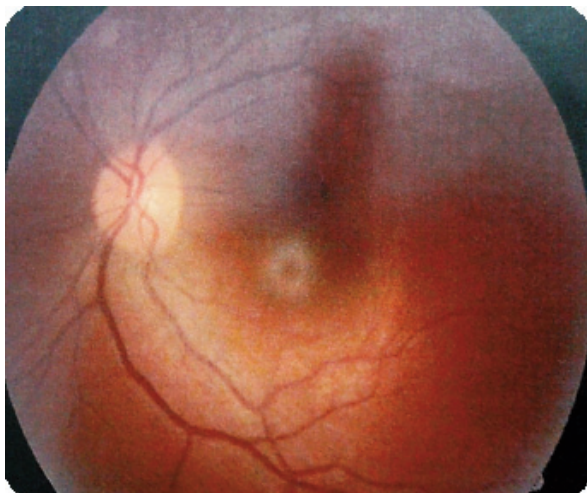
- A. Deformidad en cuello de cisne.
- B. Pitting Ungueal.
- C. Compromiso en dedos de miembros inferiores.



Imágenes obtenidas bajo consentimiento informado de paciente hospitalizado en Módulo A. Mayo - Junio 2015

# Toxicidad oftalmológica por hidroxiquina en paciente con LES

*Angélica Santoni*



Paciente femenino de 44 años con diagnóstico de LES en tratamiento con HIDROXICLOROQUINA desde hace 2 años y medio. Tomografía de coherencia óptica “Maculopatía en ojo de buey” secundario a toxicidad por hidroxiquina.

Tomada en el Centro Oftalmológico Chuao. Facilitadas por paciente de la Consulta de Enfermedad Reumática. HDL. 2015