

## Caso inusual de Difteria Cutánea con Compromiso Mucoso y Síndrome del Vértex Orbitario

*María Fabiola Chirinos\**, *Andrés Puerta\**, *Jenny Padrino\*\**, *Mariangel Rocha\**,  
*María Gabriela Sánchez\*\*\**, *María Francia Silveira\*\*\**, *Jeydel Salazar~*,  
*María Alejandra Abreu~*, *Hans Cordsen\*\*\**, *Trina Navas Blanco\**

### Resumen

*La difteria es una enfermedad prevenible por vacunas. En la actualidad existe un brote en nuestro país que se inició en abril de 2016. Desde entonces se han descrito casos en diferentes sitios del país predominantemente de la forma faríngea. La difteria cutánea no ha sido reportada en este brote. A nivel mundial el compromiso simultáneo en piel y mucosas, no ha sido descrito. La paciente cuya enfermedad describimos aquí es un caso de difteria de presentación atípica que se inicia con expresión cutánea y evoluciona a compromiso nasal, ocular y faríngeo con complicaciones severas en la órbita ocular expresadas como un síndrome del vértex orbitario, en una paciente con diabetes mellitus tipo 2 no controlada, que tuvo una evolución tórpida que la llevó a la muerte. Se revisa la literatura.*

**Palabras clave:** *difteria cutánea; ocular; nasal; faríngea; síndrome del vértex orbitario.*

### Unusual clinical presentation of Cutaneous Diphtheria with Mucosal Involvement and Orbital Vertex Syndrome.

*María Fabiola Chirinos, Andrés Puerta, Jenny Padrino, Mariangel Rocha, María Gabriela Sánchez, María Francia Silveira, Jeydel Salazar, María Alejandra Abreu, Hans Cordsen, Trina Navas Blanco*

### Abstract

Hospital General del Oeste "Dr. José Gregorio Hernández", Caracas, Venezuela.

Servicios de:

\* Medicina Interna

\*\* Epidemiología

\*\*\* Cirugía Buco Maxilofacial

~ Cirugía General

*Diphtheria is a vaccine-preventable disease. Actually, there is an outbreak in Venezuela since April 2016. Cases in different parts of the country have been described, predominantly pharyngeal. Cutaneous diphtheria has not been reported in this outbreak. The simultaneous presentation of the cutaneous form with mucosal involvement has not been described in the revised literature. We present a case of diphtheria with atypical presentation that begins with cutaneous expression and evolves to nasal, ocular and pharyngeal compromise with severe complications of the orbit, expressed in an orbital vertex syndrome in a patient with type 2 diabetes mellitus, who had a torpid evolution that led her to death. The literature is reviewed.*

**Key words:** *Cutaneous; ocular; nasal; pharyngeal diphtheria; orbital vertex syndrome.*

### Introducción

La difteria es una de las enfermedades infecciosas que diezmó a la humanidad en el pasado. Los avances de la ciencia y la organización de las sociedades, lograron una franca disminución de su frecuencia en el mundo. Las razones principales de este éxito han sido la inmunización y el tratamiento etiológico eficiente a través de los antibióticos y las medidas inmunológicas (antitoxina)<sup>(1)</sup>.

Es causada por el bacilo *Corynebacterium diphtheriae* y la expresión clínica se debe tanto al efecto inflamatorio local, como a las alteraciones a distancia

mediadas por la toxina diftérica. Desde el punto de vista microbiológico, es un bacilo gram positivo aeróbico, solamente toxigénico en las cepas portadoras del bacteriófago que le introduce el gen “tox” por lo que produce la endotoxina, y estas suelen ser las responsables de la enfermedad grave<sup>(1)</sup>.

Es una enfermedad aguda que compromete las vías respiratorias. La forma cutánea suele tener un comportamiento crónico y más benigno<sup>(2,3)</sup>. Además, suele suceder como consecuencia de visitas a zonas de riesgo por tener sistemas inadecuados de atención en salud. Por estas razones actualmente es analizada de dos formas: como una enfermedad del viajero<sup>(1,4-8)</sup>; y como una enfermedad reemergente<sup>(1,9-10)</sup>.

Se describe poco compromiso sistémico, y se ha planteado que la exposición crónica de la bacteria en la piel y la absorción progresiva de la toxina, producen inmunidad natural con altos niveles de anticuerpos, lo cual facilita la neutralización de la toxina. Es de particular importancia, que esta forma clínica, ha sido descrita como parte de la cadena epidemiológica para producir difteria respiratoria, por lo que su identificación temprana, sobre todo en situaciones de emergencia epidemiológica, por brotes de la enfermedad, es particularmente importante. A pesar de su benignidad, recientemente se ha descrito la forma toxigénica como etiología de lesiones cutáneas, lo que puede expresarse en terceras personas como una forma faríngea toxigénica<sup>(12)</sup>. No existen descripciones en la literatura sobre la asociación de la forma cutánea y mucosa de la enfermedad expresándose al unísono.

Se analiza la combinación del compromiso cutáneo y de las vías aéreas superiores más las complicaciones asociadas.

#### Presentación del caso

Paciente femenina de 62 años de edad, natural y procedente de la localidad, conocida con Diabetes Mellitus 2 desde hace 5 años e Hipertensión Arterial desde hace 3 años, sin tratamiento ni seguimiento médico alguno. La anamnesis reveló el antecedente un viaje un mes previo a la población de San Casimiro en el Estado Aragua. Sus antecedentes personales fueron: menopausia a los 52

años, última mamografía y citología hace 2 años, oficios del hogar y 2 cesáreas segmentarias. Negó alergias.

Consultó por aumento de volumen en la hemifaceta derecha. Refiere inicio de su enfermedad actual 6 días previo a su ingreso caracterizado por dolor en región maxilar superior derecha de tiempo no precisado, sin otros concomitantes. Niega historia de sinupatía, síndromes gripales, faringitis u odinofagia previa. El aumento de volumen de la zona dolorosa progresa a signos de flogosis. Tres días más tarde consulta a otro centro y le indican tratamiento con amoxicilina / ácido clavulánico de 875 mg VO TID, el cual no cumple por falta de disponibilidad. Es referida al Hospital General del Oeste “Dr. José Gregorio Hernández” de Caracas, donde ingresa el 13/6/2017.

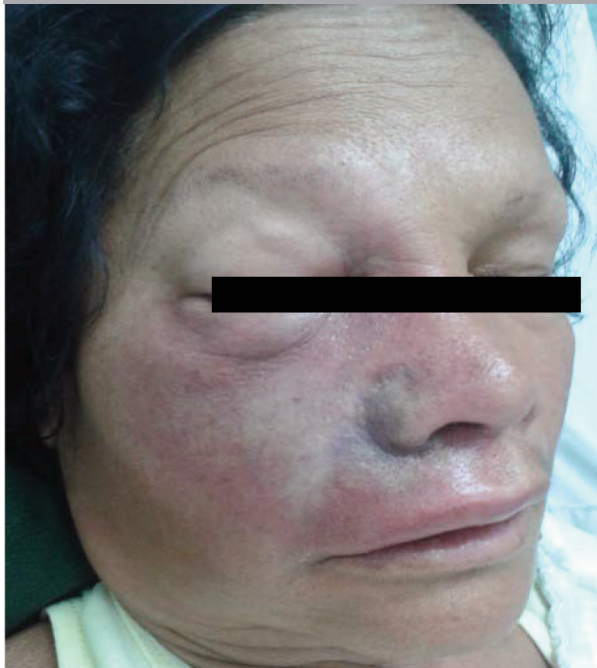La evaluación clínica de ingreso reveló una paciente en regulares condiciones generales, de piel morena, deshidratada, eupneica, afebril; signos vitales: TA: 140/90 mm Hg FC: 81 lpm FR: 18: rpm, temperatura: 37.3°C.

**Examen físico:** en el área facial se observa aumento de volumen en región maxilar derecha con signos de flogosis de 8 x 9 cm de diámetro, que abarcaba desde el párpado inferior hasta el hemilabio derecho y comprendía la región malar, nasogeniana ipsilateral, pirámide nasal en su parte externa de ala nasal derecha. Los bordes estaban mal definidos, había dolor a la palpación y no tenía colección. Tenía coloración amarillenta central, dura, sin fluctuación, secreción purulenta o hemorragias. El edema tenía aspecto de “piel de naranja”, sin brillo. Además, en el ojo derecho había limitación leve de la apertura ocular secundaria al edema, epífora sin secreción purulenta ni membranas. Existía disminución de la agudeza visual (80/20 de ojo derecho, ojo izq. 30/20) y madarosis bilateral (**Figura 1**).

En los oídos no se observaron lesiones. La mucosa oral estaba seca, con edéntula parcial y restos radiculares en 1, 5, 24, 27, sin evidencia de compromiso infeccioso agudo de tipo odontogénico. Tampoco se evidenciaron trayectos fistulosos.

## CASO INUSUAL DE DIFTERIA CUTÁNEA CON COMPROMISO MUCOSO Y SÍNDROME DEL VÉRTEX ORBITARIO

Figura 1. Lesión dermatológica facial, sin secreción nasal pero con edema periorbitario (ingreso).



La lengua y úvula eran centrales sin aftas, *Muguet* ni otro tipo de alteraciones. La faringe y el paladar estaban congestivos, las amígdalas eutróficas y clasificación de Mallampati de II a III. No había membranas ni secreción alguna. El cuello era simétrico con movimientos conservados, la tráquea central y la tiroides no era ni visible ni palpable. No se palparon ganglios en las áreas usuales de exploración.

El tórax era simétrico, sin aumento del trabajo respiratorio, normoexpansible, ruidos respiratorios, sin agregados y con imagen radiológica normal. Mamas sin alteraciones. La evaluación cardíaca fue normal. El abdomen era globoso con ruidos hidroaéreos presentes, blando, deprimible y sin dolor ni organomegalias. Los genitales eran de aspecto y configuración normal. Los pulsos periféricos estaban conservados en forma y amplitud. Desde el punto de vista neurológico se encontraba consciente, orientada, eufémica, lenguaje fluido y coherente, Reflejos osteotendinosos II/IV, la fuerza muscular 5/5, sin focalización neurológica, incluyendo pares craneales. Babinski y sucedáneos negativos. No signos meníngeos.

Electrocardiograma: RS /FC:79/ PR: 0.12/ QRS: 0,08/ QT: 0.36 /eje +30°, Sokolow +

Tabla 1. Exámenes Paraclínicos de ingreso: 13.6.17 9pm

Parámetro	Valor	Parámetro	Valor
Hb (gr/dL)	16.1	Urea (mg/dl)	49
HTO (%)	49	Creatinina (mg/dl)	0.6
VCM (fL)	81	Glicemia (mg/dl)	547
HCM (pg)	26	Bilirrubina total (mg/dl)	0.55
CHCM (g/dL)	32	Bilirrubina Directa (mg/dl)	0.31
Leucocitos (cel/ml)	18.900	Bilirrubina Indirecta (mg/dl)	0.24
Neutrófilos (%)	83	TGO (UI/L)	13
Linfocitos (%)	6	TGP (UI/L)	16
Monocitos (%)	5	Proteínas total (g/dL)	7.2
Basofilos (%)	0.2	Albumina (g/dL)	4.2
Eosinofilos (%)	5.2	Globulina (g/dL)	3.04
Plaquetas (cel/ ml)	237000	CK (UI/L)	95/105
TFG (ml/min)	97.4	CK-MB (UI/L)	20

Los diagnósticos de ingreso fueron: 1) Celulitis facial derecha de probable punto de partida odontogénico, 2) DM tipo 2 descompensada y 3) HTA no controlada.

Se inició hidratación, cefoperazona / sulbactam 1.5gr VEV cada 8 horas, metronidazol (clindamicina no disponible) a dosis de 500 mg VEV cada 8 horas, se mantuvo control estricto de la glicemia capilar o venosa con administración de insulina cristalina según requerimientos y losartan potásico 50 OD mg OD.

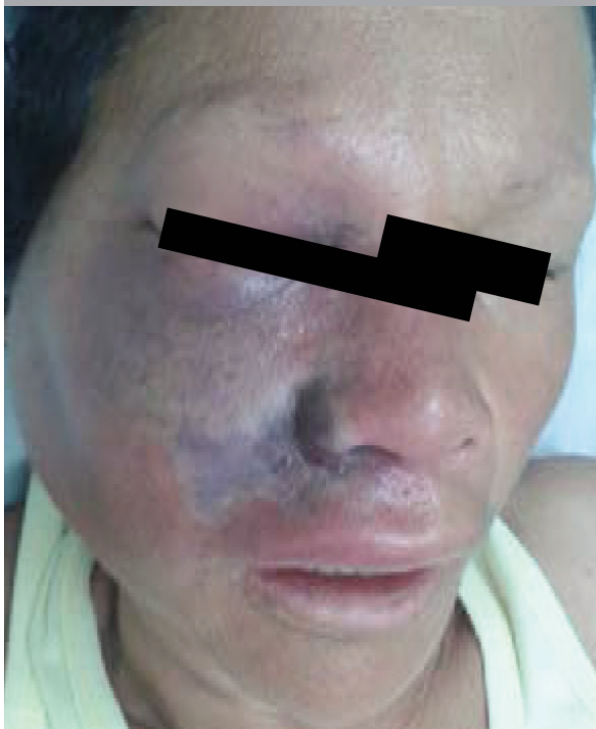Se solicitó TC de cráneo - senos paranasales y evaluación por los servicios Servicios de Cirugía y Cirugía Máxilofacial.

En las primeras 12 horas de evolución, presentó extensión progresiva de la lesión dérmica, a región nasogeniana y malar, hemilabio derecho,

arco cigomático y región parótidomasetarina. Además refirió disminución súbita y de progresión rápida de la agudeza visual del ojo derecho que culminó en amaurosis. Se programa TC de cráneo y senos paranasales. Al día siguiente se añade disfgia. La evolución fue tórpida y estaba en malas condiciones generales, deshidratada, eupneica, febril, tolerando aire ambiente; signos vitales: TA: 148/76 mm Hg FC: 82 lpm FR: 16: rpm, temperatura: 39°C. Se mantenía consciente, orientada y ansiosa.

La piel de la cara mantenía las características previamente descritas, con aumento de la consistencia de la piel, aspecto de “piel de naranja” pero ese día, el centro era pálido, amarillento y rodeado de zonas de color violáceo, sin colección y toda la zona con una periferia eritematosa (Figura 2).

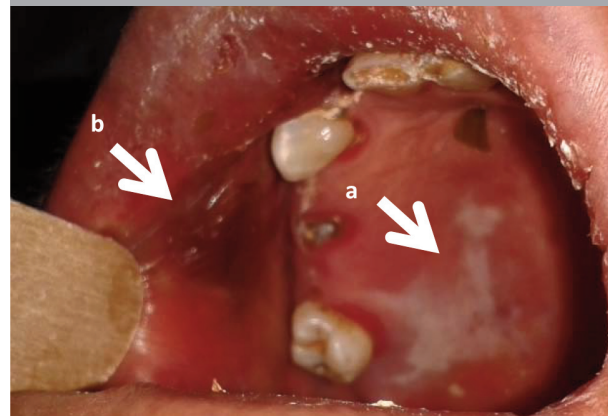
Figura 2. Progresión de la coloración de la lesión facial a grisácea y violácea con aumento del edema orbitario. También síntomas del síndrome del vértex orbitario (midriasis, reflejos foto-motor, consensuado y corneal ausentes).



En el ojo derecho aumentó el edema periorbitario, con dificultad severa para la apertura ocular, mantenía epífora, quemosis, hiperemia conjuntival.

En la esfera ORL tracción del ala nasal derecha por edema de la zona geniana, y compromiso edematoso de la piel de esa ala nasal. Sobre la mucosa del cornete había una leve membrana blanquecina con escasa secreción hialina, sin pus ni hemorragia. Se mantenía el edema del lado derecho del labio con una lesión equimótica en la parte interna correspondiente al vestíbulo en su parte anterior. Se observó eritema importante en la faringe, el paladar duro y blando, y una zona irregular pero de bordes definidos, blanquecina, de aspecto membranoso, sin secreción de aproximadamente 2 por 2 cm en el paladar duro derecho. (Figura 3).

Figura 3. Imagen blanquecina del paladar duro con aspecto de membrana (a) y equimosis e en vestíbulo (b) y eritema orofaríngeo. No se observa necrosis.



En la Tomografía Computarizada (TC) con cortes sagitales, axiales y coronales se evidencia imagen isodensa extensa que abarca paredes de seno maxilar derecho y se extiende a meato inferior, medio y superior derecho, espacio de conducto nasolagrimal derecho, celdillas etmoidales anteriores, medias y posteriores mas celdilla esfenoidal derecha que se relaciona con mucosa de características hiperplásicas sugestivo de compromiso inflamatorio en senos paranasales. No se observó osteólisis ni imágenes compatibles con necrosis en ninguna zona (Figuras 4 y 5). Se evidenció una imagen isodensa que abarca region pósteromedial de cavidad orbitaria causando desplazamiento hacia región cefálica y antero-lateral de globo ocular derecho, sugestivo de compromiso inflamatorio en cavidad orbitaria (Figura 6).



**CASO INUSUAL DE DIFTERIA CUTÁNEA CON COMPROMISO MUCOSO Y SÍNDROME DEL VÉRTEX ORBITARIO**

Figura 4 y 5. Imágenes isodensas en los senos paranasales y área nasal compatible con proceso inflamatorio.

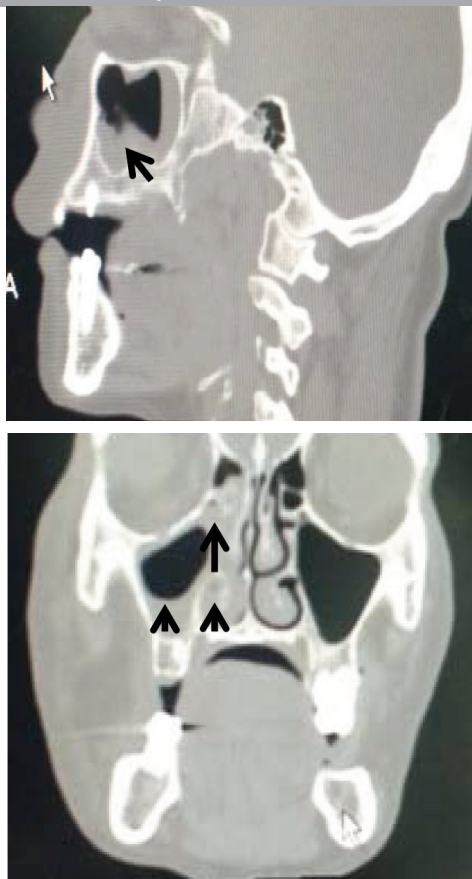
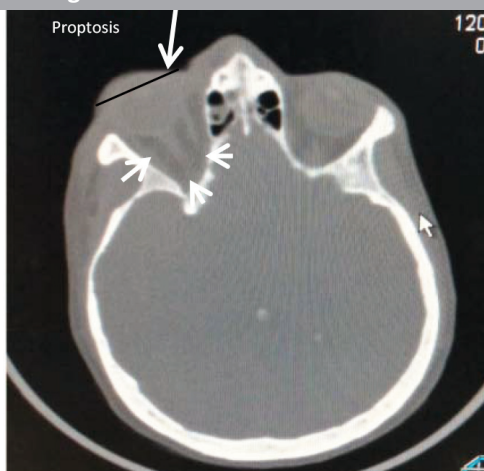


Figura 6. Imagen isodensa en parte posterior de la órbita y desplazamiento anterior del globo ocular.

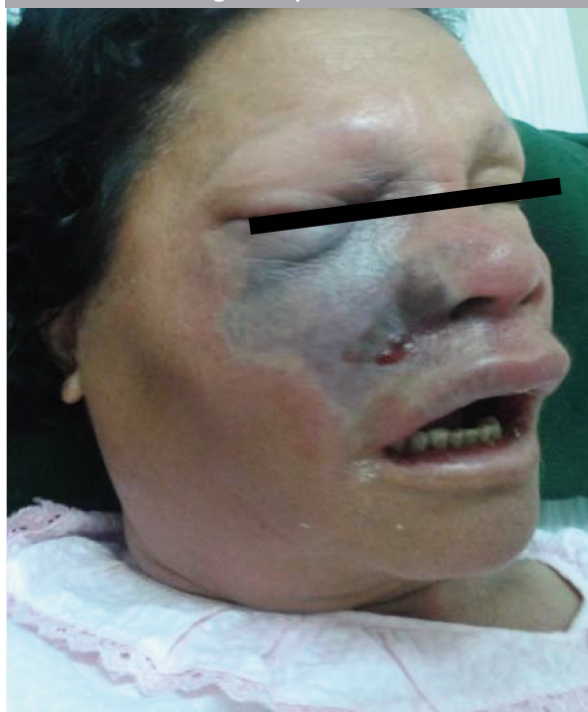

Dada la falta de respuesta al tratamiento se agrega amikacina 500 mg VEV cada 12 horas, y vancomicina 1gr VEV cada 12 horas.

En horas de la tarde la paciente empeora tanto en el área facial como en el estado general. Los signos vitales sin cambios: TA: 130/80 mm Hg FC: 75 lpm FR: 16: rpm temperatura: 37°C. Se planteó la posibilidad de una trombosis del seno cavernoso y se indicó enoxaparina SC.

En la cara se evidencia empeoramiento de la lesión con similares características, pero la coloración central se hace grisácea, sin brillo y mantiene el aspecto de “piel de naranja”. El ojo derecho tiene mayor edema y la apertura ocular espontánea es imposible, hay proptosis leve con el resto de los síntomas descritos. En la nariz, la piel de la pirámide está tomada, incluyendo la parte proximal de la región malar izquierda y se observa en la mucosa de la fosa nasal derecha la membrana blanquecina con secreción serohemática de moderada cantidad (Figura 7). La boca y la faringe se mantienen sin cambios. Al examen neurológico: somnolienta, con lenguaje escaso y confuso, se encuentra orientada en persona, pero desorientada en tiempo y espacio, mantiene afectación de los pares craneales periféricos derechos II, III, IV, V, VI y se suman signos meníngeos.

Figura 7. Cambio de coloración a gris con bordes amarillentos, mayor compromiso periorbitario y aparición de secreción serosanguínea por fosa nasal derecha.



El día 15/6/17 la paciente mantiene una evolución tórpida durante el resto del día, dada por deterioro progresivo y rápido del estado general y se observa deterioro progresivo del estado neurológico. Se asocia al tratamiento linezolid 600 mg VEV cada 12 horas.

Se plantea la posibilidad de realizar un abordaje quirúrgico para drenaje de senos paranasales y órbita ocular derecha, lo cual no se realiza, debido a las pésimas condiciones de la paciente. En horas de la noche la paciente presenta deterioro progresivo del estado neurológico hasta el estupor y se realiza intubación endotraqueal. Al realizar la laringoscopia se evidencian lesiones membranosas blanquecinas que cubren parte de las amígdalas, glotis, epiglotis y pliegues vestibulares, sin necrosis palatina, secreción purulenta o hemorrágica. Se reciben gases arteriales que reportan pH: 7.24 PO<sub>2</sub>: 130 PCO<sub>2</sub>: 14.3 HCO<sub>3</sub>: 6 EB: - 20 SPO<sub>2</sub>: 98 %, se administran los requerimientos de insulina respectivos sin lograr normoglicemia. Se replantean los problemas con los siguientes diagnósticos:

1. Sepsis de punto de partida de celulitis facial derecha de probable etiología diftérica.
2. Cetoacidosis diabética.
3. Hipertensión arterial.

El día 16/6/17 se encuentra una paciente estuporosa, en pésimas condiciones generales, deshidratada, hipotensa, eupneica, afebril, conectada a ventilación mecánica. La lesión mostró empeoramiento, caracterizado por la suma de edema del ojo izquierdo, coloración grisácea de la zona lesionada que se expande a región frontal supraciliar bilateral, toda la pirámide nasal y hemilabio derecho, con centro oscuro ubicado en la región periorbitaria y las zonas circundantes duras, opacas, pálidas y de aspecto seco. Se observa edema leve que llega hasta la región superior del cuello (**Figura 8**).

La radiología de tórax fue normal y los laboratorios como se describe en la tabla.

Persiste metabólicamente descompensada y con ausencia de mejoría en las lesiones dérmicas a nivel facial, con ulceración corneal derecha. A las

Figura 8. Paciente con intubación orotraqueal y cánula de Mayo. Lesiones faciales que llegan hasta la zona frontal, periorbitaria y malar contralateral, secreción serohemática nasal. Coloración gris opaca de toda la lesión.

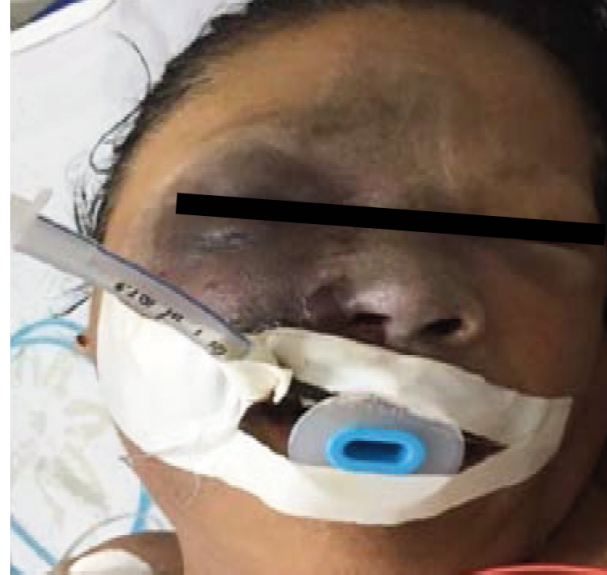

Tabla 2.

Parámetro	15/06/2017					
HB (gr/dL)	14.5					
HTC (%)	45.0					
VCM (fl)	82					
HCM (pg)	26					
CHCM (g/dL)	32					
Plaqueta (cel/ml)	208000					
	15/06/17			16/06/17		
Hora	5pm	8 pm	12 m	5 am	7 am	10 am
Glicemia (mg/dL)	342	343	290	249	473	499
Urea (mg/dL)	14			35		26
Creatinina (mg/dL)	0.6			1.2		1.6
TFG ( ml/min)	97.4			36.75		
FECHA	15/06/2017					
PT (seg)	12.3					
PTT (seg)	12					
Na+ (meq/L)	137					
K+ ( meq/L)	3.56					
CL- ( meq/L)	99					
Anion-Gap	47					
Osmolaridad (mosm/L)	298					

---

## CASO INUSUAL DE DIFTERIA CUTÁNEA CON COMPROMISO MUCOSO Y SÍNDROME DEL VÉRTEX ORBITARIO

10:00 am presenta paro cardíaco, se realizan maniobras de RCP a las cuales responde, pero una hora más tarde nuevo paro cardíaco que no respondió a resucitación y muere.

### Diagnósticos de egreso 16.6.17 11:20am.

1. Shock séptico debido a Sepsis con punto de partida celulitis facial derecha de probable etiología diftérica complicada con difteria oftálmica, nasal y faríngea mas síndrome del Vértex orbitario,
2. Cetoacidosis diabética.

En vista de la severidad de la infección y de la evolución rápida de la enfermedad infecciosa, se solicita realización de cultivo y PCR para difteria en el Instituto Nacional de Higiene “Rafael Rangel”. El resultado fue cultivo negativo y PCR de tiempo final positivo para difteria.

### Discusión

La celulitis facial es una condición clínica frecuente. La puerta de entrada suele relacionarse con traumatismos (picadura de insecto, trauma cerrado o abierto), lesiones cutáneas preexistentes o el compromiso odontogénico<sup>(11,12)</sup>. Esta paciente no precisó puerta de entrada o lesión cutánea facial previa, portaba edentulismo parcial maxilomandibular sin evidencia clínica ni por imágenes de infección odontogena aguda, por lo que esta etiología no era planteable. Su único factor de riesgo para cualquier infección fue el diagnóstico de Diabetes Mellitus tipo 2 la cual estaba mal controlada.

Fue particularmente llamativa la evolución semiológica de las lesiones cutáneas. Estas nunca presentaron secreción purulenta. Si bien había eritema y edema cutáneo, este tenía aspecto linfático “piel de naranja”, la coloración de la lesión y su evolución no se correspondieron con una celulitis bacteriana. La coloración recuerda el tono correspondiente a la descripción clásica de las membranas de la difteria. Probablemente, los elementos inflamatorios de esta enfermedad, generaron en la piel, una lesión similar a la que sucede en las áreas mucosas. La secuencia fotográfica y la descripción semiológica de los cambios cutáneos pueden servir de referencia clínica, sobre todo ante el brote que

vive nuestro país en este momento.

Las descripciones de la difteria cutánea en la literatura corresponden fundamentalmente a úlceras crónicas, en franca diferencia con este caso<sup>(3,5-9)</sup>.

Una descripción encontrada en la literatura, señala el color violáceo de las lesiones y la presencia de exudado serosanguinolento en una ubicación genital, sin otras descripciones. Otra publicación describe la presencia de una úlcera post traumática seguida de un Síndrome de Respuesta Inflamatoria Severa con la identificación de un *Corinebacterium ulcerans*, el cual también se ha relacionado con enfermedad diftérica de comportamiento usual. Esa paciente tuvo una respuesta tórpida al tratamiento y su resolución se asoció al uso de linezolid<sup>(13)</sup>.

El debut y la secuencia de síntomas de la enfermedad, señalan que en nuestro caso el compromiso inicial fue exclusivamente cutáneo. En las diversas descripciones de la literatura no existe ninguna que estuviera proximal a tejidos mucosos. Esta cercanía a la mucosa conjuntival y nasal, pudo facilitar la diseminación por contigüidad de la piel a la mucosa oftálmica y nasal, evolucionando por la misma vía a la faringe al final de la enfermedad, lo cual llevó a una presentación clínica inusual, para la que no se encontró descripción en la literatura internacional.

El dolor ocular, la abolición del reflejo corneal y la midriasis fueron síntomas neurológicos, que en conjunto con la quemosis, inyección conjuntival, edema periorbitario, proptosis, compromiso corneal progresivo con leucocoria, a pesar de la ausencia de secreción purulenta y/o membranas, señalan un claro compromiso inflamatorio de las estructuras oculares. La evaluación imagenológica confirmó el compromiso de la órbita y senos paranasales.

La inflamación de la mucosa de los senos paranasales a predominio derecho, sin osteólisis, al igual que el compromiso de las estructuras propias de la órbita en su región posteromedial con desplazamiento anterior del globo ocular, clasifican la lesión como una celulitis orbitaria clase IV según la clasificación de Chandler et al<sup>(14-16)</sup>.

Esta expresión clínica se podría resumir como



el síndrome del vértice ocular, el cual incluye toda la clínica oftalmológica de la paciente desde el punto de vista neurológico<sup>(17)</sup>. Por otro lado la trombo-sis séptica del seno cavernoso excluye los trastornos visuales por lo cual no se plantea al principio de la evolución; sin embargo, dada la severidad de la inflamación y la cercanía de las estructuras, es prácticamente imposible descartarla como una complicación tardía, motivo por el cual se le prescribió enoxaparina<sup>(18-21)</sup>.

La clasificación clínica de la difteria describe clásicamente la forma faríngea, amigdalofaríngea, nasal, laríngea y cutánea<sup>(1)</sup>. También se ha descrito la oftálmica y la genital<sup>(22,23)</sup>. Sin embargo no se encontró descripción alguna donde se conjugaran todas las formas clínicas como en esta paciente. Es llamativo que en todas las formas cutáneas descritas en la literatura, existe un predominio de áreas sin mucosa como lo son los miembros superiores e inferiores y el cuero cabelludo. Además, el curso descrito es crónico y las lesiones documentadas suelen estar en fase de úlcera al momento del diagnóstico, a diferencia de esta presentación. Se plantea que la evolución de 6 días previos al ingreso en nuestro servicio, a partir de una lesión cutánea pura, y debido a la proximidad con las estructuras mucosas, sumado al tropismo de la bacteria por las mucosas, favoreció esta forma inusual de presentación y evolución, facilitado por la falta de control adecuado de la Diabetes Mellitus.

Si bien clínicamente la mucormicosis rinencefálica podría ser planteable, la ausencia de necrosis tisular, incluyendo osteólisis desde el punto de vista clínico e imagenológico alejan la posibilidad<sup>(24-26)</sup>.

En los eventos finales el compromiso neurológico de la paciente quedó signado por la diseminación por contigüidad de sus estructuras.

La difteria cutánea no se relaciona generalmente con las manifestaciones secundarias a la toxina diftérica. Es llamativo que a pesar de la combinación de los dos componentes (cutáneo y mucoso) más la severidad de la infección, la paciente no presentó en momento alguno signos de compromiso cardíaco.

Cuando hay compromiso de nervios periféri-

cos, se observa luego de las dos semanas, y los encontrados en esta paciente estaban claramente relacionados con el compromiso inflamatorio local de la órbita ocular por lo que no se puede relacionar con efecto de la toxina<sup>(1,27)</sup>.

No se describe mortalidad en la difteria cutánea de la literatura revisada. En las otras formas de difteria se observa hasta el 20% en personas menores de 5 años o mayores de 40. En esta paciente el compromiso neurológico por contigüidad, tan severo fue el elemento principal del desenlace.

En esta paciente se desconoce el status de vacunación antidiftérica; sin embargo, señala la literatura que no es muy importante para la aparición de difteria cutánea. No obstante, a la luz de la evolución y presentación clínica de esta paciente, es particularmente importante plantear la necesidad de optimizar el nivel de cobertura de la vacunación en general, y especialmente en lo referente a difteria. De igual forma, las instituciones de salud deben estar adecuadas para la dotación de antitoxina diftérica. En la actualidad no existen cifras claras de la cobertura de vacunación en el país.

En cuanto al personal que atendió a esta paciente, se siguieron las pautas internacionales de prevención ante contactos sospechosos. Tanto la familia de la paciente como todo el personal médico, paramédico y obrero del hospital que estuvo en contacto recibieron la prevención respectiva, con lo que se evitarán los portadores asintomáticos y/o los nuevos casos. No debe olvidarse por otro lado, la necesidad de un tratamiento acertado y temprano para evitar la resistencia bacteriana, dato que ya se ha señalado<sup>(28)</sup>.

Es importante señalar que la paciente había recibido múltiples antibióticos y eso puede explicar la ausencia de crecimiento en cultivo (Medio Agar Sangre Cistina Telurito [ASCT]). La serología no está disponible en el país y no es el método ideal. No obstante, la PCR en tiempo final, es el método implementado por el Instituto Nacional de Higiene para el diagnóstico de Difteria similar al método utilizado por el CDC (*Centers of Disease Control and Prevention*) y los lineamientos internacionales.



## CASO INUSUAL DE DIFTERIA CUTÁNEA CON COMPROMISO MUCOSO Y SÍNDROME DEL VÉRTEX ORBITARIO

Este detecta material genético del gen *dtxR* que codifica la toxina. A pesar de que define su condición toxigénica, no necesariamente significa que la exprese in vivo por lo que su interpretación debe ser cautelosa, porque posee la condición de toxigénica<sup>(29,30)</sup>. Es importante, además, tener en cuenta que la PCR en tiempo final no se encuentra a la disponibilidad de todos los laboratorios y sería importante que los medios de cultivo lo estuvieran.

La difteria es un problema en aumento, se ha relacionado con los movimientos migratorios y la vacunación inadecuada, incluyendo la suma de ambos, que se observa en los inmigrantes que llegan a Europa de países con sistemas de salud ineficientes<sup>(31)</sup>. En la India la mortalidad se ha documentado hasta un 20% y es debida a las formas toxigénicas. Lo lamentable de esta situación es la baja cobertura de vacunación que facilita la reaparición de la enfermedad. Los datos contenidos en el último Boletín Epidemiológico publicado en mayo 2017, pero que reflejan los datos 2016, confirman la reaparición de la difteria con un total de 324 casos en 2016. Debe recordarse que se consideraba una enfermedad erradicada en Venezuela desde hace 24 años<sup>(32)</sup>.

En Brasil ha sido documentado un descenso de la cobertura en algunos estados que se encuentran por debajo de las metas gubernamentales para las enfermedades prevenibles por vacunas. Esto hace una vía ideal para que las fronteras faciliten la propagación de estas enfermedades como lo documenta un caso importado de Venezuela a ese país en el brote reciente<sup>(33,34)</sup>. En el estado Bolívar se ha documentado el brote reciente venezolano, y el primer caso en Caracas se documentó en noviembre del año pasado<sup>(35)</sup>.

El comportamiento atípico de la enfermedad, la severidad, y la presencia de un brote en la actualidad, hacen muy importante este análisis, pues la difteria cutánea pura puede ser parte de la cadena epidemiológica y podría ser un multiplicador de los casos durante el brote con una presentación clínica diferente en el brote en curso. De igual forma debe instarse a los servicios de salud y la comunidad médica general a evaluar sistemáticamente las

áreas de potencial difteria mucosa ante la presencia de datos deficientes que nos ayuden a interpretar la realidad nacional.

### Referencias

- Centers for Disease Control and Prevention. Epidemiology and Prevention of Vaccine-Preventable Diseases. Hamborsky J, Kroger A, Wolfe S, eds. 13th ed. Washington D.C. Public Health Foundation, 2015. consultado en junio de 2017 en <https://www.cdc.gov/vaccines/pubs/pinkbook/index.html>
- Benoist A, White J, Efstratiou A, Kelly C, Mann G, Nazareth B, et al. Imported Cutaneous Diphtheria, United Kingdom. *Emerging Infectious Diseases*. 2004. 10(3): 511-513
- Koliosa A, Cozzioc A, Zinkernageld A, Frencha L, Kündig T. Cutaneous Corynebacterium Infection Presenting with Disseminated Skin Nodules and Ulceration Case Rep *Dermatol* 2017;9:8-12
- Abdul Rahim N, Koehler A, Shaw D, Graha C. Toxigenic cutaneous diphtheria in a returned traveler. 2014. *Commun Dis Intel* 38;4: E298 -300. Consultada el 19 de julio de 2017 en [https://www.health.gov.au/internet/main/publishing.nsf/content/cda-cdi3804-pdf-cnt.htm/\\$FILE/cdi3804e.pdf](https://www.health.gov.au/internet/main/publishing.nsf/content/cda-cdi3804-pdf-cnt.htm/$FILE/cdi3804e.pdf)
- Billard-Pomares T, Rouyer C, Walewski V, Badell-Ocando E, Dumas M, Zumelzu C, et al. Diagnosis in France of a NonToxigenic tox Gene-Bearing Strain of *Corynebacterium diphtheriae* in a Young Male Back From Senegal *Open Forum Infect Dis*. 2017 Jan 9;4(1):ofw271 consultada el 20 de julio d 2017 en <https://www.ncbi.nlm.nih.gov/pmc/articles/PMC5413993/>
- Belchior E, Henry s, Badell E, Collet L, Benoit-Cattin T, de Montera A, et al. Diphtheria in Mayotte, 2007-2015 *Emer Infec Dis*. 2017. 23;7: 1218 - 20
- Lindhusen-Lindhé E, Dotevall L, Berglund M. Imported laryngeal and cutaneous diphtheria in tourists returning from western Africa to Sweden, March 2012. *Euro Surveill*. 2012;17(23):pii=20189. Available online: <http://www.eurosurveillance.org/ViewArticle.aspx?ArticleId=20189>
- Huhulescu S, Hirk S, Zeinzinger V, Hasenberger P, Skvara H, Müllegger R, Allerberger F, Indra A. Letter to the Editor: Cutaneous diphtheria in a migrant from an endemic country in east Africa, Austria May 2014. *Euro Surveill*. 2014;19(26):pii=20845. Available online: <http://www.eurosurveillance.org/ViewArticle.aspx?ArticleId=20845>
- Jakovljevic A, Steinbakk M, Mengshoel AT, Sagvik E, Brügger-Synnes P, Sakshaug T, Rønning K, Blystad H, Bergh K. Imported toxigenic cutaneous diphtheria in a young male returning from Mozambique to Norway, March 2014. *Euro Surveill*. 2014;19(24):pii=20835. Available online: <http://www.eurosurveillance.org/ViewArticle.aspx?ArticleId=20835>
- Sing A., Heesemann J. Imported Cutaneous Diphtheria, Germany, 1997-2003. *Emer Infec Dis*. 2005. 11;2: 343
- Raff AB, Kroshinsky D. Cellulitis: A Review. *JAMA* 2016; 316:325.
- Rodríguez Calzadilla O. Diagnóstico y Tratamiento de la Celulitis Facial Odontogena. *Acta Odontol. Venez* [Internet]. 2001 Dic [citado 2017 Jul 18]; 39(3): 25-31. Disponible en: [http://www.scielo.org.ve/scielo.php?script=sci\\_arttext&pid=S0001-63652001000300005&lng=es](http://www.scielo.org.ve/scielo.php?script=sci_arttext&pid=S0001-63652001000300005&lng=es)
- Nicolas L, Zarqa L, Schaller M. Unwanted baggage. *BMJ Case Rep* 2013. bcr2013009260 consultada el 16 de julio de 2017 en <https://www.ncbi.nlm.nih.gov/pmc/articles/PMC3669971/pdf/bcr-2013-009260.pdf>
- Gómez Campdera J, Navarro Gómez M, García-Mon Marañes F, Aranguez Moreno G, Casanova Morcillo A. Celulitis orbitarias y periorbitarias en la infancia. Revisión de 116 casos *Ann Esp*

- Pediatr. 1996;44(1):29-34
15. Bali RK, Sharma P, Gaba S, Kaur A, Ghanghas P. A review of complications of odontogenic infections. *Natl J Maxillofac Surg.* 2015 Jul-Dec;6(2):136-43
  16. Le TD, Liu ES, Adatia FA, Buncic JR, Blaser S. The effect of adding orbital computed tomography findings to the Chandler criteria for classifying pediatric orbital cellulitis in predicting which patients will require surgical intervention. 2014. *J AAPOS.* 18;3:271-7.
  17. Marín-Méndez H, Monroy-Aguirre D, Rodríguez-Perales M, Caretta Barradas S. Síndrome de ápex orbitario causado por mucormicosis orbitocerebral crónica e indolente: reporte de dos casos. *AN ORL MEX* 2005. 50; 1: 64-8
  18. Gupta R, Kha J. Traumatic orbital apex síndrome. *Can J Ophthalmol.* 2015. 50; :E8 – 10. Consultada el 20 de julio de 2017 en [http://www.canadianjournalofophthalmology.ca/article/S0008-4182\(14\)00369-X/pdf](http://www.canadianjournalofophthalmology.ca/article/S0008-4182(14)00369-X/pdf)
  19. Pannu AK, Saroch A, Sharma N. Danger Triangle of Face and Septic Cavernous Sinus Thrombosis. *J Emerg Med.* 2017: S0736-4679(17)30228-7.
  20. Press C, Lindsay A, Stence N, Fenton L, Bernard T, Mirsky D. Cavernous Sinus Thrombosis in Children Imaging Characteristics and Clinical Outcomes. *Stroke.* 2015;46:2657-2660
  21. Chater Cure G, García Roldán N, Vallejo Puerta S, Fonnegra Caballero A. Severe cerebral venous sinus thrombosis. *Acta Neurol Colomb* 2009 ;25:267-279
  22. Chaya K, Hanumant Ratageri V, Holeyannavar M, Fattepur S, Wari P. Ocular Manifestation of Diphtheria in a Fully Immunised Infant. *Indian J Pediatr* 2016 Mar;83(3):272-3
  23. Carvajal A. Difteria: una enfermedad reemergente en venezuela 2016. 3; 4:269 -71
  24. Lemos J, Eggenberger E., Neuro-Ophthalmological Emergencies. *Neurohospitalist.* 2015 Oct; 5(4): 223-233
  25. Rahal M, Moreno M, Villa J. Mucormicosis rino-orbito-cerebral: Experiencia en doce años. *Rev. Otorrinolaringol. Cir. Cabeza Cuello [Internet].* 2008 Abr [citado 2017 Jul 23]; 68( 1): 27-34.
  26. Plowes O, Prado H. Manejo de la mucormicosis rino-orbito-cerebral. Estrategias para evitar o limitar afección intracraneal y mejorar la supervivencia. *Acta Otorrinolaring Española* 2015. 66;6: 348 – 52
  27. Mateen F, Bahl S, Khera A, Sutte R. Detection of Diphtheritic Polyneuropathy by Acute Flaccid Paralysis Surveillance, India . 2013. *Emerg Inf Dis.* 19;9: 1368 – 73
  28. FitzGerald R, Rosser A, Perera D. Non Toxigenic Penicillin – resistant cutaneous C. diphtheriae infection: a case report and review of the literature. *Journal of Infection and Public Health* 2014.81: 98 - 100
  29. Torres Castillo L, Cuaical Ramos N, Macero C, Luque J, Bacalhau J. Difteria: Aspectos microbiológicos *Med Interna (Caracas)* 2016;32(4):300-305
  30. Pimenta F, Matias G, Pereira G, Camello T, Alves G, Rosa A, Hirata R, Mattos-Guaraldi A. A PCR for dtxR gene: Application to diagnosis of non-toxigenic and toxigenic *Corynebacterium diphtheriae* *Molecular and Cellular Probes* 22 (2008) 189–192
  31. Das PP, Patgiri SJ, Saikia L , Paul D Recent Outbreaks of Diphtheria in Dibrugarh District, Assam, India. *J Clin Diagn Res.* 2016 Jul;10(7):DR01-3.
  32. El Nacional – BBC Mundo. Lo que revelan las cifras de salud oficiales de Venezuela. Consultado el 23 de julio de 2017 en [http://www.el-nacional.com/noticias/bbc-mundo/que-revelan-las-cifras-salud-oficiales-venezuela\\_181628](http://www.el-nacional.com/noticias/bbc-mundo/que-revelan-las-cifras-salud-oficiales-venezuela_181628)
  33. Branco FL, Pereira TM, Delfino BM, Braña AM, Oliart-Guzmán H, Mantovani SA, et al. Socioeconomic inequalities are still a barrier to full child vaccine coverage in the Brazilian Amazon: a cross-sectional study in Assis Brasil, Acre, Brazil. *Int J Equity Health.* 2014 Nov 27;13:118.
  34. Folha Web. Criança venezuelana é internada no HCSA com Difteria. 14/07/2017 às 12:30. Consultado el 16 de julio de 2017 en <http://www.folhaby.com.br/noticia/-Crianca-venezuelana-e-internada-no-HCSA-com-Difteria/30339>
  35. Rincón F. La ruta Mortal de la Difteria. *Diario la Verdad.* Consultado el 20 de junio de 2017 en [www.laverdad.com/zulia/123590-la-ruta-mortal-de-la-difteria-ii.html](http://www.laverdad.com/zulia/123590-la-ruta-mortal-de-la-difteria-ii.html)