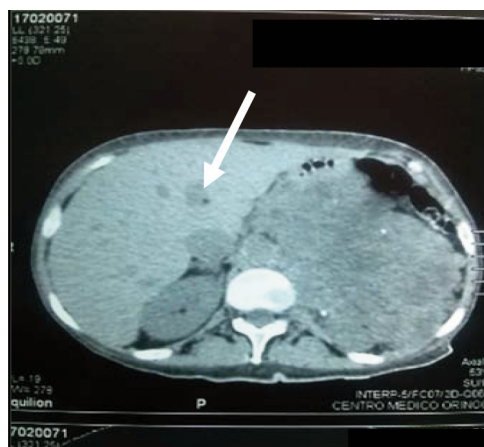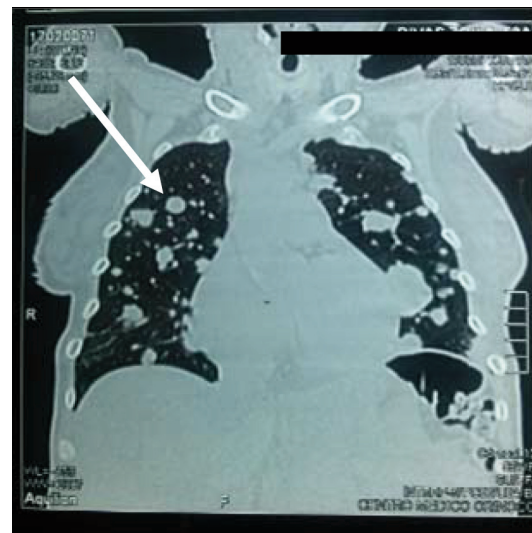
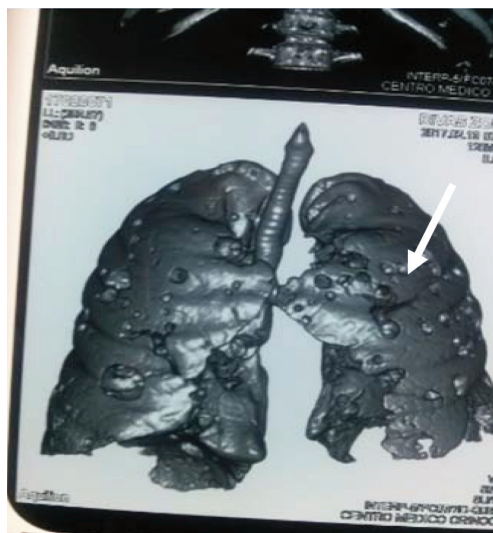


Carcinoma Renal Metastásico

Alida Navas, Ester Ruz*, Wili Fuentes**

Paciente femenina de 53 años conocida con diagnóstico de Carcinoma de células renales desde hace 3 meses, y quien se negó a recibir tratamiento. Consulta por disnea de una semana de evolu-

ción. La Tomografía computarizada de tórax y abdomen muestran múltiples imágenes radio opacas compatibles con metástasis pulmonares y hepáticas. La paciente egresó contra opinión médica.



* Hospital Ruiz y Páez, Universidad de Oriente, Ciudad Bolívar, Venezuela.