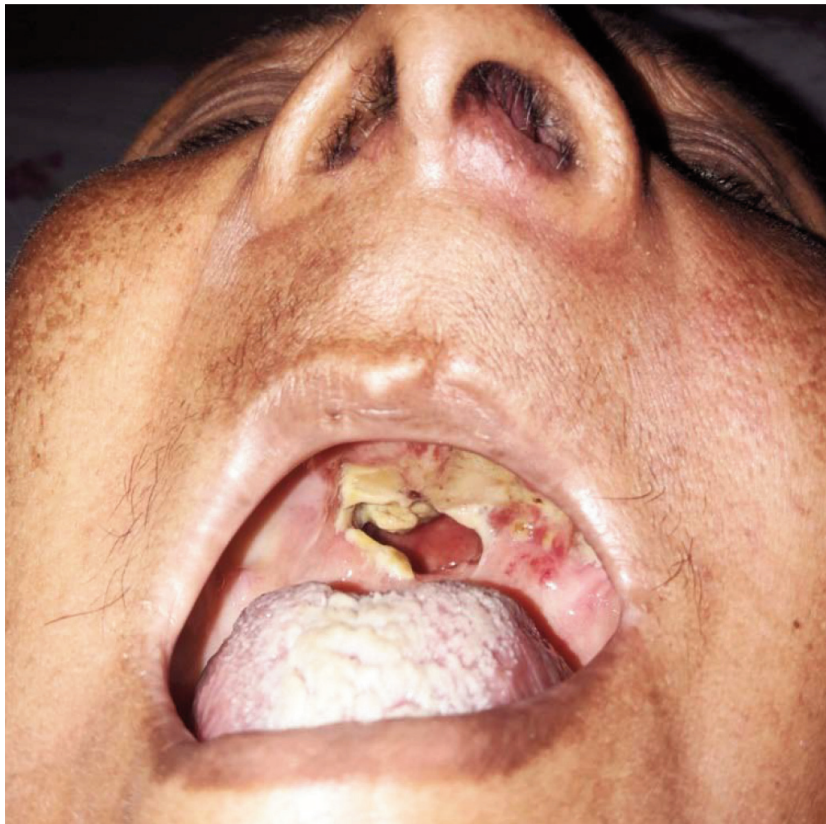


Linfoma difuso de células B grandes, de presentación facial

*José Antonio Parejo A, Ivette Montes de Oca, Andreína Réquiz, María Blanco**

Mujer de 63 años de edad, paciente del Servicio de hematología por Linfoma en tratamiento de consolidación, quien un mes posterior a tratamiento odontológico, presenta una masa en región maxilar izquierda, de 1 x 0,5 cm, dolorosa, consis-

tencia pétreo, adherida a planos profundos. Concomitante zona de eritema en mucosa de paladar duro y blando, y semana más tarde evolucionó a una fístula oroantral.



* Servicio de Medicina Interna, Hospital Domingo Luciani, El Llanito, Caracas