

Estudio comparativo

del efecto de un tratamiento sibutramina/olanzapina vs. Centella asiática/olanzapina sobre el peso corporal en ratas sprague dawley macho

Comparative study of the effect of sibutramine treatment / vs olanzapine. Centella asiatica / olanzapine on body weight in male Sprague Dawley rats

¹Juan Manuel Ferrero-Cafiero, ¹Ricardo Alfonso Viana-Palacios, ²Abelardo Morales Briceño

¹Facultad de Farmacia Universidad Santa María, ²Departamento de Patología Facultad de Ciencias Veterinarias Universidad Central de Venezuela.

Recibido: 20/01/2012

Aceptado: 23/03/2012

RESUMEN

Se comparó el efecto de un tratamiento Sibutramina/Olanzapina y un tratamiento Centella Asiática/Olanzapina sobre el Peso Corporal, Peso de Tejido Adiposo, Nivel de Colesterol y el desarrollo de Lesiones en Tejidos Varios en Ratas Sprague Dawley macho. Se estudiaron 24 ratas divididas en 4 grupos, por 30 días, de la siguiente manera: Sibutramina/Olanzapina (5 mg/Kg/5 mg/kg), Centella Asiática/Olanzapina (20 mg/Kg/5 mg/kg), Olanzapina (5 mg/Kg) y Sin Medicación tratado con Goma arábiga. Se registró el Peso Corporal, Peso de Tejido Adiposo y Niveles de Colesterol. Los tratamientos propuestos no presentaron diferencias significativas entre sí en cuanto al Peso Corporal y Peso de Tejido Adiposo. Sin embargo, la terapéutica con Centella Asiática produjo una disminución de los niveles de Colesterol Total y niveles de LDL-C + VLDL-C, y la terapéutica con Sibutramina produjo daños en tejido cardíaco y aórtico.

Palabras clave: Peso Corporal; Tejido Adiposo; Colesterol, Histología; Ratas Sprague-Dawley.

SUMMARY

We compared the effect of a Sibutramine/Olanzapine treatment and a Centella Asiatica/Olanzapine treatment on the Body Weight, Adipose Tissue Weight, Cholesterol level, and the development of Lesions in Various Tissues in Sprague Dawley male Rats. We studied 24 rats for 30 days, divided in 4 groups as follow: Sibutramine/Olanzapine: (5 mg/kg/5 mg/kg); Centella Asiatica/Olanzapine: 20 mg/kg /5 mg/kg, Olanzapine (5 mg/kg); and No Medication: treated only with Arabic Gum. The Body Weight, Adipose Tissue Weight and Cholesterol Levels were recorded. The treatments were not significantly different from each other in Body Weight and Adipose Tissue Weight. However, the Centella Asiatica treatment produced a decrease in Cholesterol Total Levels and LDL-C + VLDL-C levels, and the Sibutramine treatment produced damage in cardiac and aortic tissue.

Key Words: Body Weight; Adipose Tissue; Cholesterol; Histology; Rats, Sprague-Dawley.

INTRODUCCIÓN

El uso de Olanzapina presenta efectos secundarios indeseables uno de ellos es la ganancia de peso. Se habla incluso de pacientes que han engordado 20 Kg o más en un año¹. Esta ganancia significativa de peso repercute como factor de riesgo para otras enfermedades como diabetes tipo II². Esta condición puede inducir un deterioro de las funciones corporales, las cuales ocasionan desórdenes de salud que afectan los sistemas cardiovascular, óseo, reproductivo y digestivo” concluyendo que las consecuencias fisiológicas de la ganancia de tejido adiposo producto del aumento de peso del individuo, tiene efectos metabólicos que conducen a

la aparición de patologías asociadas tales como la HTA, dislipidemias, diabetes y artropatías³.

A su vez las dislipidemias, entre ellas la hiperlipidemia y concentraciones bajas de HDL-C y altas de LDL-C y VLDL-C, son una causa importante en el desarrollo de placas de ateroma y de los padecimientos que derivan de la formación de las mismas, como cardiopatía coronaria, vasculopatías periféricas y enfermedad cerebro vascular de origen isquémico⁴.

En virtud de esta importante área de estudio se plantea como objetivo comparar el efecto de un tratamiento Sibutramina/Olanzapina Vs. Centella Asiática/Olanzapina

sobre el Peso Corporal, Peso de Tejido Adiposo, Niveles de Colesterol y Desarrollo de Lesiones en Tejidos Varios en Ratas Sprague Dawley Macho

MÉTODOS

Se establecieron 4 grupos de tratamiento con 6 ratas Sprague Dawley cada uno, todas de sexo macho de la siguiente manera:

Grupo 1: Sibutramina/Olanzapina: 5 mg/Kg de Sibutramina y 5 mg/Kg de Olanzapina por vía oral, como vehículo goma arábiga al 10%.

Grupo 2: Centella Asiática/Olanzapina: 20 mg/Kg. de CA y 5 mg/Kg de Olanzapina por vía oral, como vehículo goma arábiga al 10%.

Grupo 3: Olanzapina: 5 mg/Kg de Olanzapina por vía oral, como vehículo goma arábiga al 10%

Grupo 4: Sin Medicación: Goma arábiga al 10% por vía oral. Al finalizar los treinta (30) días de tratamiento se obtuvo un registro de la evolución de peso de los grupos, el Peso de Tejido Adiposo, el cual se retiró quirúrgicamente, y se determinaron los Niveles de Colesterol Total y Fraccionado. A su vez se tomaron secciones de tejido hepático, renal, aorta y corazón, las cuales se fijaron en formol al 10% y se procesaron por los métodos convencionales de procesamiento histológico. Los resultados obtenidos se analizaron estadísticamente, realizando ANOVA y LSD.

RESULTADOS

Se realizó un Análisis de Varianza Simple (ANOVA) entre los 4 grupos de tratamiento para el peso corporal del día inicial y para el peso corporal del día final, y un análisis LSD (Least Significant Difference), encontrando que el grupo de tratamiento Sibutramina/Olanzapina presentó una media aritmética de Peso Corporal significativamente mayor que los grupos Control y Olanzapina ($p=0.005$ y $p=0.037$ respectivamente). Desapareciendo esa diferencia significativa luego de los 30 días de tratamiento (Gráfico 1).

Si observamos esta ganancia de peso como Ganancia Diaria de Peso encontramos que las medias de los grupos Control y Sibutramina/Olanzapina se diferenciaron significativamente entre sí ($p=0.027$, en el análisis LSD). Sin evidenciarse diferencia significativa entre el resto de los grupos de tratamiento (Gráfico 2).

Si la observamos como Ganancia Total de Peso no se observó una diferencia significativa ($F=1.96$, $p=0.154$, en el ANOVA), sin embargo, al analizar el LSD se pudo observar una diferencia significativa entre los grupos Control y Sibutramina/Olanzapina ($p=0.026$). (Gráfico 3).

Se observó la Ganancia Total de Peso Corporal en Porcentaje y aunque el ANOVA no arrojó una diferencia significativa ($F=2.75$, $p=0.071$), un análisis posterior del LSD evidenció que la diferencia entre el grupo Control y el grupo Sibutramina/Olanzapina fue significativa ($p=0.01$) (Gráfico 4).

Gráfico 1. Peso Corporal en Gramos Día Inicial vs. Día Final

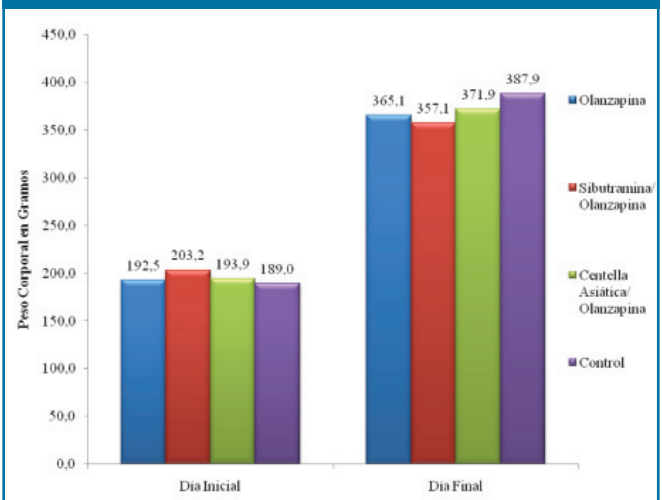


Gráfico 2. Ganancia Diaria de Peso en Gramos

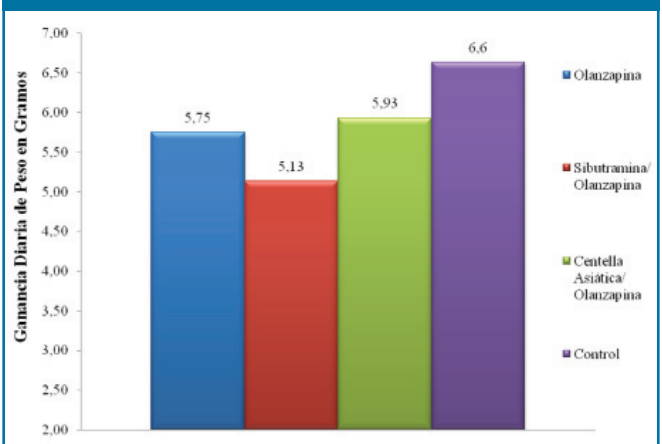


Gráfico 3. Ganancia Total de Peso en Gramos

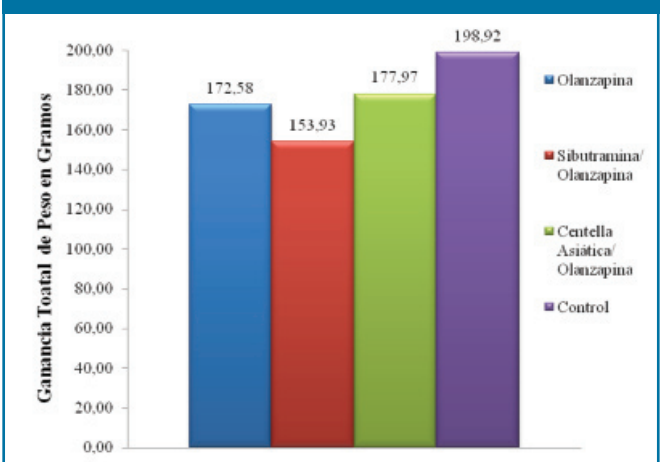
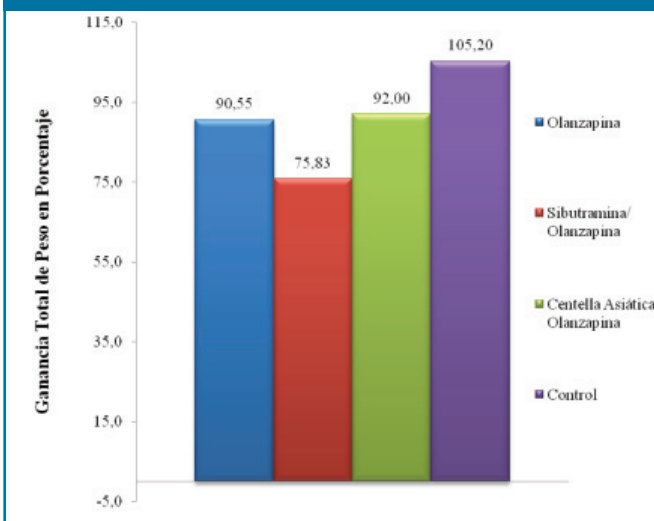


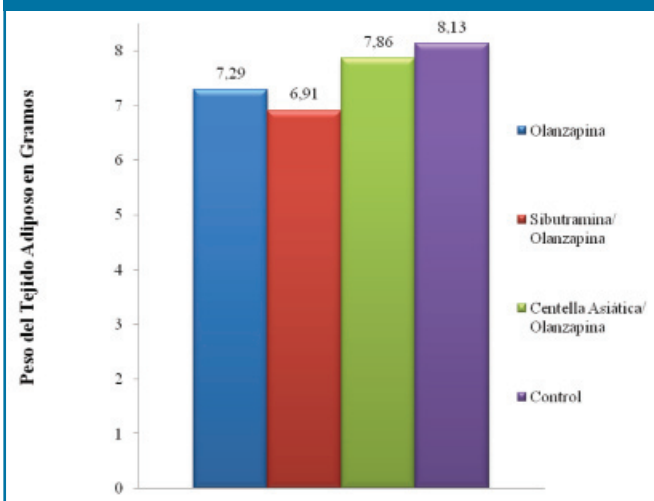
Gráfico 4. Ganancia Total de Peso en Porcentaje



En cuanto al Peso de Tejido Adiposo no se encontraron diferencias significativas entre los grupos luego de haber realizado un ANOVA ($F= 0.325$, $p= 0.808$), y un análisis a posteriori como el LSD. (Gráfico 5.)

En cuanto al Colesterol Total se encontró que las medias de los grupos de tratamiento se diferenciaron significativamente entre sí ($F= 35.30$, $p= 0.000$; en el ANOVA). Al realizar el Análisis A Posteriori con LSD observamos que, en cuanto a Colesterol Total, el grupo CA/Olanzapina obtuvo valores significativamente menores que el resto de los grupos (Olanzapina, $p= 0.000$; Sibutramina/Olanzapina, $p= 0.000$; y Control, $p= 0.001$), el grupo Control presentó valores significativamente menores que los grupos Olanzapina ($p= 0.007$) y Sibutramina ($p= 0.000$), mientras que entre los grupos Olanzapina y Sibutramina/Olanzapina no se encontró diferencia significativa ($p= 0.089$) (Gráfico 6).

Gráfico 5. Peso del Tejido Adiposo en Gramos



En cuanto a HDL-C, el ANOVA no arrojó diferencias significativas entre las medias de los grupos ($F= 1.69$, $p= 0.208$), y tampoco se encontraron diferencias en el análisis a posteriori con LSD. Los niveles de LDL-C + VLDL-C se diferenciaron significativamente ($F= 5.34$, $p= 0.010$). En el análisis LSD, se observó que el grupo CA/Olanzapina presentó valores significativamente menores que los grupos Olanzapina y Sibutramina/Olanzapina ($p= 0.011$ y $p= 0.010$, respectivamente), estos mismos grupos (Olanzapina y Sibutramina/Olanzapina) presentaron valores significativamente mayores que el Control ($p= 0.014$ y $p= 0.014$, respectivamente), mientras que entre el grupo Control y el grupo CA/Olanzapina no hubo diferencia significativa ($p= 0.900$), así como tampoco se encontraron diferencias significativas entre el grupo Olanzapina y el grupo Sibutramina/Olanzapina ($p= 0.800$) (Gráfico 7).

Gráfico 6. Colesterol Total en mg/dl

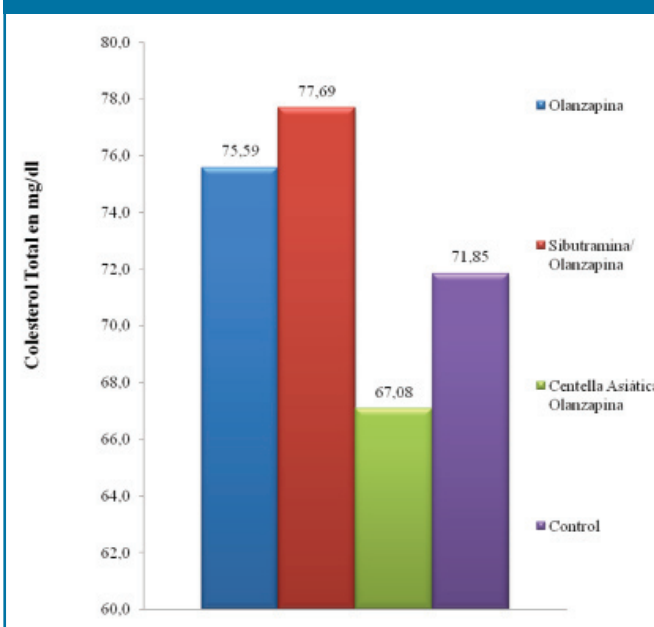
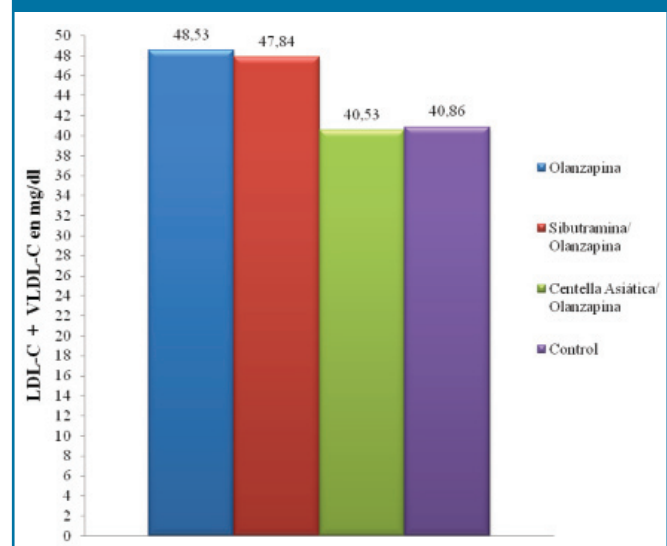


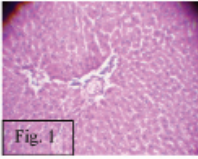
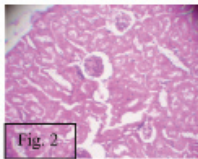
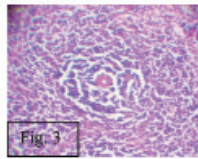
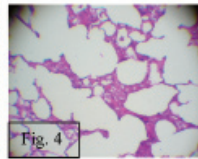
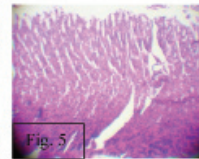
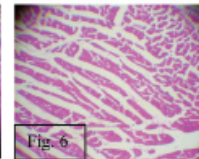
Gráfico 7. LDL-C + VLDL-C en mg/dl



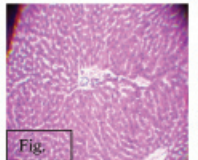
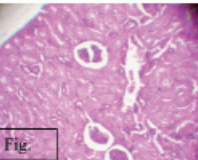
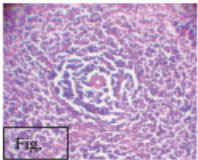
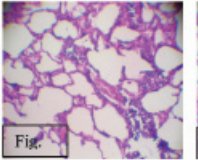
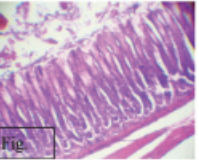
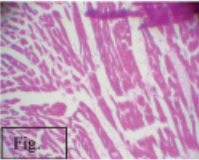
Se observó necrosis hepática con patrón zonal tipo peri-acinar y solo en los grupos Sibutramina/Olanzapina (Cuadro 1) y CA/Olanzapina (Cuadro 2) se observó necrosis peri-acinar y centro acinar moderada, lo que parece indicar que posiblemente las metabolizaciones hepáticas de los fármacos Sibutramina y Centella Asiática en un momento determinado pueden comportarse como hepatotóxicos. El estudio histológico de la arteria aorta del grupo Sibutramina/Olanzapina evidenció importantes cambios degenerativos focales en la intima, mientras que el resto de los grupos no evidenciaron este tipo de cambio. En el grupo Sibutramina/Olanzapina se evidenciaron

cambios degenerativos vacuolares a nivel cardiaco a diferencia de los otros grupos que no presentaron lesiones evidentes. Los cortes histológicos del tejido esplénico mostraron necrosis de coagulación centrofolicular en los grupos Sibutramina/Olanzapina (Cuadro 1) y CA/Olanzapina (Cuadro 2). El tejido renal mostro severos cambios degenerativos tubulares en todos los grupos (Cuadro 3, 2 y 1) a excepción del grupo Sin Medicación (Cuadro 4). Los cambios más severos histopatológicos fueron observados en el grupo Sibutramina/Olanzapina, seguido del grupo CA/Olanzapina.

Cuadro 1. Datos Histológicos grupo Sibutramina/Olanzapina

Datos Histológicos Grupo Sibutramina/Olanzapina							
Hígado	Bazo	Riñón	Corazón	Pulmón	Mucosa Gástrica	Aorta	
Degeneración grasa hepatocelular marcada. Desplazamiento excéntrico del núcleo y coalescencia de vacuolas. Necrosis con patrón zonal peri-acinar y centro acinar	Hipertrofia de células endoteliales con acumulo subendotelial de amiloide	Degeneración hidropica marcada focal, necrosis tubular aguda, glomerulonefritis membranosa segmental	Edema intermiofibrilar, vacuolizacion intracitoplasmatica focal marcada	Sin lesiones aparentes	Gastritis aguda superficial infiltrado mononuclear linfocitario	Cambios degenerativos focales leves en la intima	
							
Figura 1.- Hígado, fig 2.- Riñón, fig. 3.- Bazo, fig. 4.- Pulmón, fig. 5.- Estomago, fig. 6.- Corazón.							

Cuadro2. Datos Histológicos grupo CA/Olanzapina

Datos Histológicos Grupo CA/Olanzapina							
Hígado	Bazo	Riñón	Corazón	Pulmón	Mucosa Gástrica	Aorta	
Degeneración grasa hepatocelular marcada. Desplazamiento excéntrico del núcleo y coalescencia de vacuolas. Necrosis con patrón zonal peri-acinar y centro acinar	Hipertrofia de células endoteliales con acumulo subendotelial de amiloide	Degeneración hidropica marcada focal, necrosis tubular aguda, glomerulonefritis membranosa segmental	Sin lesiones aparentes	Sin lesiones aparentes	Gastritis aguda superficial infiltrado mononuclear linfocitario	Sin lesiones aparentes	
							
Figura 1.- Hígado, fig 2.- Riñón, fig. 3.- Bazo, fig. 4.- Pulmón, fig. 5.- Estomago, fig. 6.- Corazón.							

Cuadro 3. Datos Histológicos grupo Olanzapina

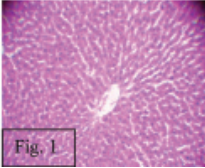
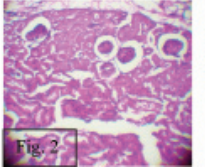
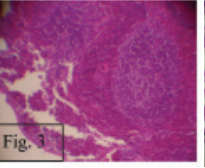
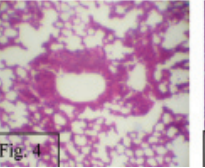
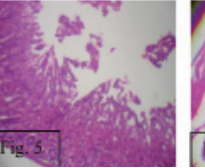
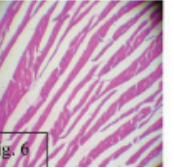
Datos Histológicos Grupo Olanzapina							
Hígado	Bazo	Riñón	Corazón	Pulmón	Mucosa Gástrica	Aorta	
Degeneración grasa hepatocelular marcada. Desplazamiento excéntrico del núcleo y coalescencia de vacuolas. Necrosis con patrón zonal periacinar	Hipertrofia de células endoteliales con acumulo subendotelial de amiloide	Degeneración hidropica marcada focal, necrosis tubular aguda, glomerulonefritis membranosa segmental	Sin lesiones aparentes	Sin lesiones aparentes	Gastritis aguda superficial infiltrado mononuclear linfocitario	Sin lesiones aparentes	
							

Figura 1.- Hígado, fig 2.- Riñón, fig. 3.- Bazo, fig. 4.- Pulmón, fig. 5.- Estomago, fig. 6.- Corazón.

Cuadro 4. Datos Histológicos grupo Sin Medicación

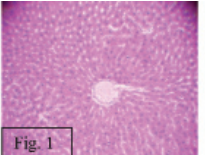
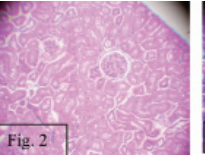
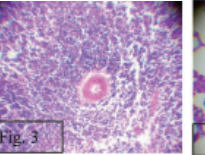
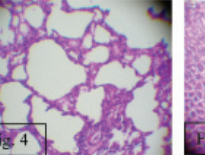
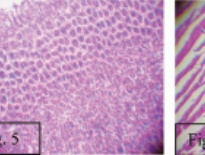
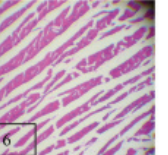
Datos Histológicos Grupo Sin Medicación							
Hígado	Bazo	Riñón	Corazón	Pulmón	Mucosa Gástrica	Aorta	
Degeneración grasa hepatocelular marcada. Desplazamiento excéntrico del núcleo y coalescencia de vacuolas. Necrosis con patrón zonal periacinar	Hipertrofia de células endoteliales con acumulo subendotelial de amiloide	Degeneración hidropica marcada severa, necrosis tubular aguda segmental severa, glomerulonefritis membranosa segmental	Sin lesiones aparentes	Sin lesiones aparentes	Gastritis aguda superficial infiltrado mononuclear linfocitario	Sin lesiones aparentes	
							

Figura 1.- Hígado, fig 2.- Riñón, fig. 3.- Bazo, fig. 4.- Pulmón, fig. 5.- Estomago, fig. 6.- Corazón.

DISCUSIÓN

En cuanto a la variable Peso Corporal el grupo Olanzapina no presentó valores significativamente mayores que el resto de los grupos, contrario a lo esperado, aunque resultados similares se han encontrado en la bibliografía⁵; mientras que los tratamientos planteados (CA/Olanzapina y Sibutramina/Olanzapina) no presentaron diferencias significativas entre sí, aunque el tratamiento Sibutramina/Olanzapina presentó diferencias significativas con respecto al grupo Control en cuanto a Ganancia Diaria de Peso y Ganancia Total de Peso, esto debido a los efectos sobre el apetito y el peso corporal atribuidos a la Sibutramina⁶.

No se observo alguna diferencia significativa entre los grupos de tratamiento planteados entre sí y con los grupos Control en cuanto a la variable Peso de Tejido Adiposo.

El nivel de Colesterol evidencio diferencias significativas.

El Colesterol Total en el grupo CA/Olanzapina presentó valores significativamente menores que el resto de los grupos, mientras que el grupo Sibutramina/Olanzapina presentó valores significativamente mayores que los grupos CA/Olanzapina y Control. Observando que el grupo Control presentó valores similares a los presentados por estos animales en otros estudios⁷.

Los valores de LDL-C + VLDL-C en el grupo CA/Olanzapina presentó valores significativamente menores que los grupos Olanzapina y Sibutramina/Olanzapina, mientras que el grupo Sibutramina/Olanzapina presentó valores significativamente mayores que los grupos CA/Olanzapina y Control. Sin evidenciarse diferencia significativas en cuanto al los niveles de HDL-C entre ninguno de los grupos.

El tratamiento CA/Olanzapina logró controlar los niveles de Colesterol Total y los niveles de LDL-C + VLDL-C, lo

que representaría un beneficio para el estado de salud de un sujeto, estos altos niveles representa un riesgo para la salud del individuo siendo una causa importante en el desarrollo de placas de ateroma y de los padecimientos que derivan de la formación de las mismas, como cardiopatía coronaria, vasculopatías periféricas y enfermedad cerebro vascular de origen isquémico⁴.

El tratamiento de Sibutramina/Olanzapina presentó un incremento del niveles de Colesterol Total y los niveles de LDL-C + VLDL-C; lo que relacionamos de igual manera con lo expuesto anteriormente.

Ambos grupos de tratamiento desarrollaron necrosis hepática con patrón zonal periacinar y centro acinar moderada lo que indica que posiblemente la metabolización hepática en esta terapéutica pueda en un momento dado comportarse como hepatotóxico, también reveló necrosis de coagulación centrofolicular en tejido esplénico; induciendo discrasias inmunológicas (proteicas) a nivel de la arteriola esplénica y el tejido renal mostró severos cambios degenerativos tubulares posiblemente asociados a nefrotoxicidad de ambas combinaciones de fármacos utilizada. Sumado a esto el tratamiento Sibutramina/Olanzapina presentó importantes cambios degenerativos focales en la íntima. Lo que puede deberse a un acumulo de lípidos en la pared arterial, correspondiéndose con los niveles significativamente mayores de Colesterol Total y los niveles de LDL-C + VLDL-C, también se evidenciaron cambios degenerativos vacuolares a nivel cardiaco; hallazgos que se corresponden con el alto riesgo cardiovascular de la Sibutramina recientemente aceptados por la EMA y FDA, y reportados en nuestro país por el CEFARVI⁸.

CONCLUSIONES

En el Peso Corporal no encontramos diferencias significativas al concluir el tratamiento mientras que a los indicadores Ganancia Diaria de Peso y Ganancia Total de Peso encontramos diferencias entre los grupos Sibutramina/Olanzapina y Control, siendo este último menor en ambos indicadores, con lo cual concluimos que ninguno de los tratamientos tuvo influencia beneficiosa sobre el Peso Corporal. En el Peso de Tejido Adiposo no encontramos diferencias significativas. El nivel de Colesterol Total fue en el grupo CA/Olanzapina significativamente menor que en el resto de los grupos, mientras que en el grupo Sibutramina/Olanzapina mayor que los grupos CA/Olanzapina y Control. El nivel de LDL-C + VLDL-C el grupo CA/Olanzapina arrojó valores menores que el grupo Olanzapina y Sibutramina/Olanzapina, mientras que este último mostró valores mayores que los grupos CA/Olanzapina y Control, por lo cual concluimos que el tratamiento CA/Olanzapina representa un beneficio sobre los Niveles de Colesterol. Aparecieron lesiones en tejido Hepático, Renal Esplénico, en ambos grupos de tratamiento, además lesiones en la Íntima de la arteria aorta y tejido Cardíaco en el grupo Sibutramina/Olanzapina, lo cual indica el potencial riesgo que deriva del uso de Sibutramina.

De ambos tratamientos propuesto solo el tratamiento con Centella Asiática arrojó resultados que pueden ser aprovechables, resultados observables en la disminución del Nivel de Colesterol Total y de LDL-C + VLDL-C.

AGRADECIMIENTOS

Al Lic. Andrés Ramírez, a la Dra. Ariadne Dhersy, al Dr. Ricardo Fonseca, a la Dra. Migdalia Morales.

REFERENCIAS

1. Schatzberg A, Cole J, De Batista C. Manual de psicofarmacología clínica. 1era ed. Barcelona, España: Ars Médica; 2005.
2. Perrone J, Chabla J, Hallas B, Horowitz J, Torres G. Weight loss dynamics during combined fluoxetine and olanzapine treatment. *BMC Pharmacology* 2004; 4:27.
3. Oviedo G, Marcano M, Morón de Salim A, Solano L. Exceso de peso y patologías asociadas en mujeres adultas. *Nutrición Hospitalaria* 2007;22(3):358-62.
4. Mahley R, Bersot T. Farmacoterapia para hipercolesterolemia y dislipidemia. En: Bruton L, Lazo J, Keith P, editores. Goodman & Gilman: Las bases farmacológicas de la terapéutica. 11ma ed. España: McGraw-Hill Interamericana; 2007. p. 933-965
5. De Brito LT, Amorim M, Da Silva Júnior V, Júnior A, Da Costa G, De Torres S, Filho L, Santos C. Efeito da utilização das diferentes doses de olanzapina sobre parâmetros corporais e reprodutivos de fetos gerados a partir de ratas wistar tratadas com olanzapina entre o 5º e 18º dias de gestação. s.f. [citado en 2010 Junio 19]. Disponible en: <http://www.eventosufrpe.com.br/jepex2009/cd/resumos/R1051-1.pdf>.
6. Henderson D, Copeland P, Daley T, Borba C, Cather C, Nguyen D, Louie PM, Evins AE, Freudenreich O, Hayden D, Goff DC. A double-blind, placebo-controlled trial of sibutramine for olanzapine-associated weight gain. *Am J Psychiatry* 2005;162:954-62.
7. Cano C, Medina M, Vargas M, Escalona D, Ciszek A, Aguirre M, Ferreira A, Cano R, Amell A, Ramírez I. Lactitol en dosis elevadas incrementa la glicemia, HDL-colesterol y disminuye el LDL-colesterol sin cambios en el colesterol total en ratas Sprague-Dawley. *AVFT* 2007;26(1):62-5.
8. CEFARVI. Sibutramina (Reductil®), medicamento utilizado para perder peso que presenta un alto riesgo cardiovascular. 2010 [citado en 2010 Agosto 10]. Disponible en: <http://www.cefarvi.org.ve/modNoticias/newsDetails.php?noticia=37>