



Encefalocele occipital: del diagnóstico prenatal al resultado posnatal

Drs. María José Hernández,¹ Onleda Brencio,² Carlos Villegas,³ Ana Milano.¹

¹Especialistas en Obstetricia y Ginecología, Perinatología y Medicina materno-fetal. Adjuntos en la unidad de perinatología Dr. Freddy Guevara Zuloaga. Hospital Universitario de Caracas (HUC). ²Especialista en Obstetricia y Ginecología, Perinatología y Medicina materno-fetal. Jefe de la unidad de perinatología Dr. Freddy Guevara Zuloaga. HUC. ³ Especialista en Obstetricia y Ginecología, Perinatología y Medicina materno-fetal. Coordinador Académico del Programa de Especialización en Perinatología. HUC.

RESUMEN

Los defectos del tubo neural son las malformaciones más comunes del sistema nervioso central, el encefalocele es el defecto menos común, el diagnóstico prenatal, seguimiento y resolución quirúrgica adecuada son posibles. Se presenta el caso de una primigesta de 25 años, sin antecedentes patológicos, con diagnóstico de encefalocele occipital; se realizó seguimiento ecográfico hasta la semana 38 de gestación, resolución obstétrica, evaluación por neurocirugía y resolución quirúrgica sin complicaciones. El diagnóstico ecográfico prenatal permite brindar un seguimiento en cuanto a gravedad del defecto; los estudios posnatales como la angiotomografía establecen el grado de compromiso de estructuras vasculares. Es ideal realizar la cirugía en los primeros días de vida evitando complicaciones infecciosas y compromiso del tejido cerebral. El desarrollo neurológico posterior a la cirugía está determinado por el tejido encefálico involucrado. El diagnóstico prenatal temprano facilita un adecuado manejo y la planificación con el equipo multidisciplinario para la resolución quirúrgica.

Palabras clave: Defectos tubo neural, Encefalocele, Malformaciones del sistema nervioso central.

Occipital encephalocele: From prenatal diagnosis to postnatal outcome

ABSTRACT:

Neural tube defects are the most common malformations of the central nervous system, encephalocele is the least common defect, prenatal diagnosis, follow-up and proper surgical resolution are possible. We present the case of a 25-year-old primigesta, with no pathological history, with a diagnosis of occipital encephalocele; ultrasound follow-up was performed until the 38th week of gestation, obstetric resolution, evaluation by neurosurgery and surgical resolution without complications. Prenatal ultrasound diagnosis allows monitoring in terms of severity of the defect; postnatal studies such as CT angiography establish the degree of compromise of vascular structures. It is ideal to perform surgery in the first days of life avoiding infectious complications and compromise of brain tissue. Post-surgery neurological development is determined by the brain tissue involved. Early prenatal diagnosis facilitates proper management and planning with the multidisciplinary team for surgical resolution.

Keywords: Neural tube defects, Encephalocele, Malformations of the central nervous system.

INTRODUCCIÓN

Las malformaciones del sistema nervioso central constituyen el 75 % de las muertes fetales y el 40 % de las que ocurren durante el primer año de vida, específicamente los defectos del tubo neural son los más comunes dentro de estas malformaciones y constituyen un importante problema de salud pública por la alta tasa de mortalidad y morbilidad (1). El encefalocele es un defecto craneal cerrado del tubo neural con protrusión del contenido intracraneal a través de un defecto óseo (2,3). Se clasifica según el hueso craneal afectado, el cual puede ser occipital, frontal y parietal, siendo el más común el occipital (2,4). Tiene una incidencia de 1/5000 nacidos vivos, observándose con mayor frecuencia en países celtas, México y el sur de Asia (2,5). En los últimos 5 años, las malformaciones del sistema nervioso central en la unidad de perinatología del Hospital Universitario de Caracas constituyeron el primer lugar en el diagnóstico de las malformaciones prenatales; para el año 2020, representaron el 53,7 %, entre de ellas, el encefalocele occipital representó el 5,5 % (6). La etiología es multifactorial, encontrándose principalmente las causas de origen genético en asociación con síndromes como el Meckel Gruber, el uso de fármacos, la deficiencia de ácido fólico y las causas ambientales (1,5). Pueden ser diagnosticados tan tempranamente como en el primer trimestre y tan solo un 3 % a 4 % siguen sin ser diagnosticados después de la semana 20 (6,7).

Este reporte se realizó con el fin de contribuir a la identificación ecográfica de hallazgos tempranos de encefalocele occipital, para realizar asesoría temprana, establecer el manejo multidisciplinario y seguimiento ecográfico y correlacionar los hallazgos prenatales y posnatales.

CASO CLÍNICO

Se trata de una paciente de 25 años, primigesta, con antecedentes personales y familiares no contributorios, sin exposición previa ni durante el embarazo a agentes tóxicos y ambientales, negó consumo de ácido fólico preconcepcional y de otros medicamentos durante el embarazo. Acudió para evaluación ecográfica del 1er trimestre y se evidenciaron los siguientes hallazgos (figura 1): en corte axial de calota fetal se observó ausencia de hueso occipital e imagen anecoica bien delimitada que correspondía a la protrusión de las meninges a través del defecto, observando la misma imagen en un corte sagital (figura 2). Se concluyó como un embarazo de 14 semanas, por ultrasonido de 1er trimestre, y patología del sistema nervioso central, meningocele. Se realizó el seguimiento ecográfico del caso y en el segundo trimestre se asoció a los hallazgos ya descritos, una imagen hipocóica en el interior de la imagen anecoica (figuras 3 y 4) que correspondía con tejido encefálico. Se replanteó el diagnóstico a encefalocele occipital. En el tercer trimestre se mantuvo el seguimiento ecográfico y diagnóstico (figura 5); en la valoración anatómica detallada y cardiovascular del feto no se evidenciaron otras malformaciones asociadas.

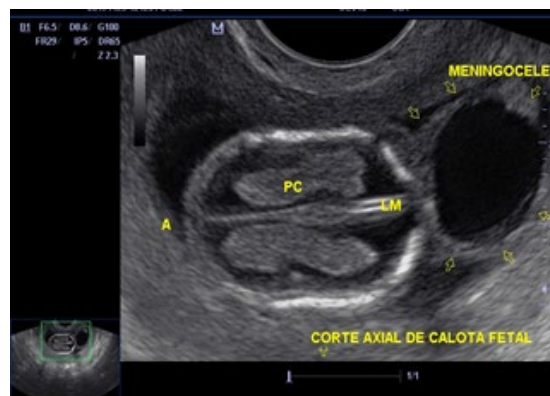


Figura 1. Corte axial de calota fetal, se observa línea media y plexos coroides con disrupción del hueso occipital donde se puede apreciar imagen anecoica bien delimitada que corresponde a la salida de las meninges.

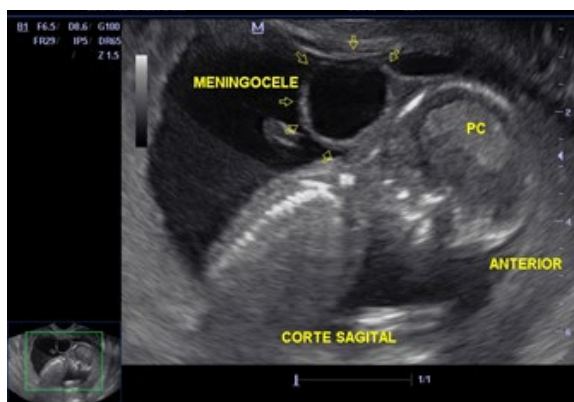


Figura 2. Corte sagital de feto se aprecia claramente la disrupción del hueso occipital con la salida de las meninges sin contenido cerebral.

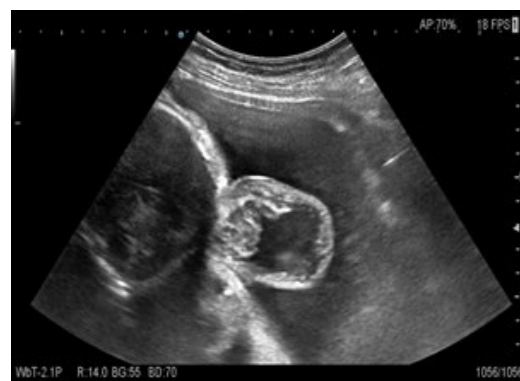

Figura 5. Corte axial de calota fetal en tercer trimestre. Se observa el saco meníngeo más refringente y la imagen en su interior hiperecoica, que corresponde a la protrusión de tejido encefálico.

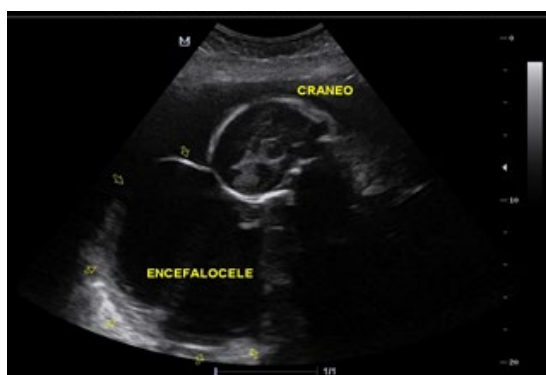

Figura 3. Corte sagital de calota fetal. Se observa disrupción de hueso occipital e imagen anecoica bien delimitada que corresponde a las meninges; en el interior de esta imagen se puede observar imagen hipocóica que corresponde a tejido encefálico. El diagnóstico es replanteado a encefalocele.

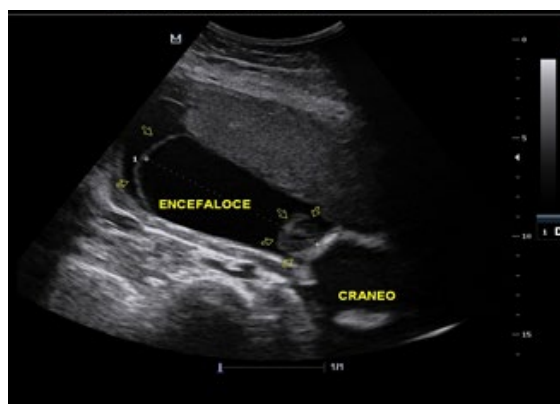

Figura 4. Corte axial que permite visualizar con mayor precisión el saco meníngeo que protruye a través del defecto óseo; en su interior se observa una imagen hipocóica, bien delimitada que corresponde a la salida del tejido encefálico.

Se planificó una cesárea segmentaria en la semana 38 y se obtuvo un recién nacido masculino, con peso al nacer de 2950 g y talla al nacer 58 cm; al examen físico se observó solución de continuidad del cráneo en región occipital con protrusión de saco meníngeo de 9 cm aproximadamente (figura 6). Posteriormente, fue evaluado por el servicio de neurocirugía donde realizaron angiogramía en la que no se evidenció compromiso de seno venoso ni prensa de herofilo (figura 7).

En el Servicio de neurocirugía decidieron realizar intervención quirúrgica de cura operatoria de

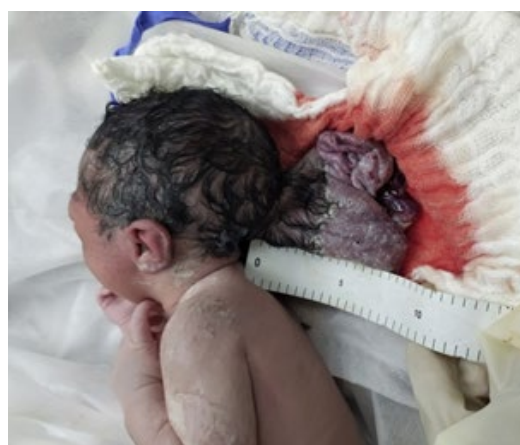

Figura 6: Recién nacido de 38 semanas, se observa exposición de saco meníngeo y tejido encefálico de 9 cm, que corresponde a encefalocele.

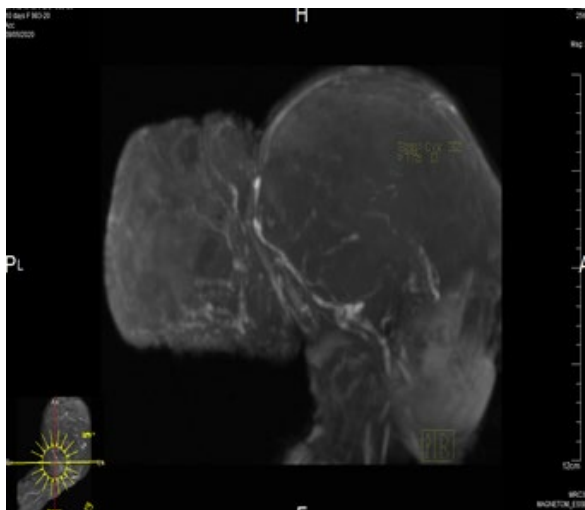
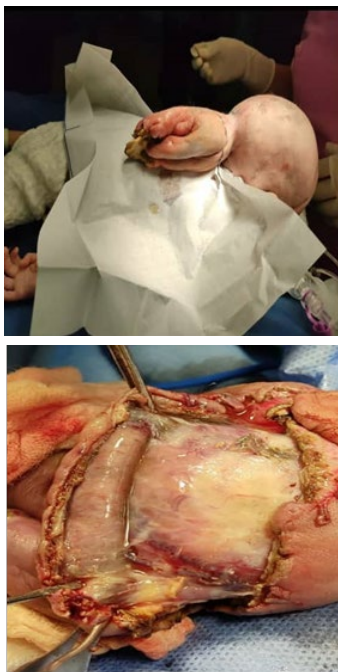


Figura 7. Angiotomografía realizada al recién nacido, sin evidencia de compromiso de estructuras vasculares de importancia.

encefalocele occipital a los 34 días de vida, sin complicaciones (figuras 8 y 9). Actualmente se encuentra en terapia ocupacional del Hospital Universitario de Caracas, con adecuado desarrollo neurológico (figura 10).



Figuras 8 y 9. Cura operatoria de encefalocele occipital por planos, sin complicaciones, a los 34 días de nacimiento, a cargo del servicio de neurocirugía.

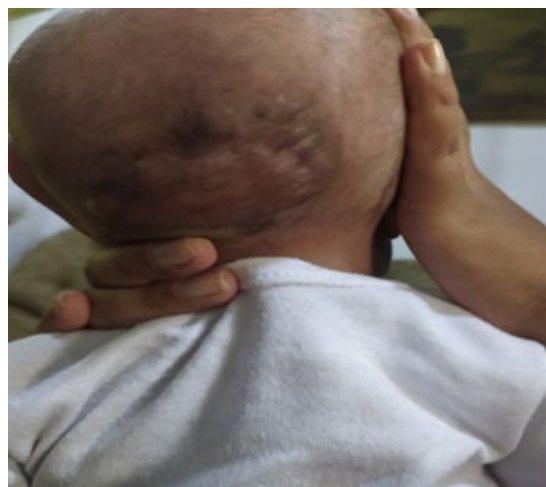

Figura 10. Posoperatorio tardío de cura de encefalocele, cierre sin complicaciones de hueso occipital. El lactante menor recibe rehabilitación y seguimiento con adecuado desarrollo neurológico.

DISCUSIÓN

El encefalocele occipital es una patología poco frecuente, de etiología multifactorial, que involucra factores genéticos cromosómicos, ambientales y el uso de medicamentos durante el embarazo como el valproato, así como la deficiencia de ácido fólico en las primeras semanas de gestación, siendo una entidad que puede ser diagnosticada prenatalmente (2, 8).

El encefalocele es una patología susceptible a diagnóstico prenatal en ecografías tan tempranas como la de las 11 a las 13 semanas + 6 días, esto permite dar a la paciente una orientación y asesoramiento que puede traducirse en un mejor desenlace posnatal en el desarrollo neurológico del neonato (7, 9).

A pesar del diagnóstico prenatal, hasta los momentos no existe terapia fetal para esta patología; solamente se puede establecer el diagnóstico, buscar la probable etiología, realizar seguimiento y planificar la resolución quirúrgica con el equipo multidisciplinario.

Las imágenes obtenidas en cada uno de los trimestres, coincidieron con los hallazgos posnatales al examen físico, lo que permite afirmar la importancia de utilizar herramientas como la ecografía para evaluar la evolución del defecto, así como también otras malformaciones estructurales que puedan evidenciarse, y planificar las opciones terapéuticas posparto (1, 8), como lo reportaron en su estudio Budorick y cols. (10), en 1995, quienes describieron que 24 de 26 casos referidos por elevación de la alfafetoproteína fueron diagnosticados ecográficamente como encefaloceles.

La gravedad va depender de las anomalías asociadas y del grado de compromiso cerebral que puedan ser identificados mediante el examen físico del recién nacido y los estudios complementarios como la resonancia magnética (RM) y la angiotomografía, como lo demuestran Papadias y cols. (11), en 2008, quienes por RM confirmaron 13 sospechas prenatales de malformaciones del sistema nervioso central (SNC).

La resolución quirúrgica debe realizarse de manera temprana con el fin de evitar complicaciones infecciosas asociadas a la exposición del defecto. Esta resolución dependerá de las estructuras vasculares que estén comprometidas y de la cantidad de tejido encefálico expuesto; en el presente caso no había estructuras vasculares de importancia comprometidas, lo que permitió la resolución sin complicaciones. Pérez (12), en 2017, presentó una serie de casos de encefalocele con resolución quirúrgica temprana, sin complicaciones, y resaltó la importancia de no tener compromiso de estructuras vasculares relevantes para un acto quirúrgico sin complicaciones.

La sobrevida depende del grado de hidrocefalia que se presente posterior al acto quirúrgico y el

desarrollo neurológico va depender de la cantidad de tejido cerebral que se encuentre en el defecto (1). En este caso, la exposición de tejido que se presentó fue moderada. Martínez Lage (9), en su estudio acerca de la sobrevida de 29 pacientes operados, reportó que 20 sobrevivieron sin secuelas neurológicas.

CONCLUSIONES

Es de suma importancia realizar el diagnóstico en etapas tempranas del embarazo, con el fin de poder brindar un asesoramiento genético y psicológico, en el que se informe la posibilidad de recurrencia, así como la participación de un equipo multidisciplinario que permita planificar la resolución quirúrgica del neonato sin mayores complicaciones. Es importante también informar a la familia afectada que el impacto en el desarrollo neurológico está asociado al grado de afectación de tejido encefálico.

REFERENCIAS

1. De Vita S, González A, De Gouveia M, Ramírez O, Parilli M. Encefalocele occipital: Reporte de un caso. RFM [Internet]. 2008 [consultado xxxxxxxx]; 31(1):70-74. Disponible en: http://ve.scielo.org/scielo.php?script=sci_arttext&pid=S0798-04692008000100011&lng=es.
2. Timor - Tritsch I, Monteagudo A, Pilu G, Malinger G. Ultrasonografía del cerebro prenatal. Tercera edición. Medellín: AMOLCA; 2013.
3. Moore K, Persaud T, Torchia M. Embriología clínica. 9na edición. Madrid: Elsevier.; 2013.
4. Pastore A. Ultrasonografía en Ginecología y Obstetricia. Tomo 1. Medellín: Amolca; 2012.
5. Cafici D, Mejides A, Sepúlveda W. Ultrasonografía en obstetricia y diagnóstico prenatal. Buenos Aires: Ediciones Journal; 2003.
6. Hernández M, Vargas M, Martínez E, Alejos J, Castro M. Estadísticas Unidad de Perinatología Hospital Universitario de Caracas 2015-2020.
7. Nicolaidis K, Falcón O. La ecografía de las 11-13+6 semanas [Internet]. Londres: Fetal Medicine Foundation; 2004 [consultado 28 de septiembre de 2020]. Disponi-

- ble en: <https://fetalmedicine.com/fmf/FMF-spanish.pdf>.
8. Muñoz Cabas D, Hernández G, Noguera O, Núñez E, Neires L, Villasmil O. Encefalocele occipital y reparación quirúrgica: presentación de un caso clínico. *Rev Mex Neurocirugía* [Internet]. 2012 [consultado 28 de septiembre de 2020]; 13(6):319-323. Disponible en: <https://www.medigraphic.com/pdfs/revmexneu/rmn-2012/rmn126f.pdf>
 9. Martínez-Lage JF, Poza M, Sola J, Soler CL, Montalvo CG, Domingo R, et al. The child with a cephalocele: etiology, neuroimaging, and outcome. *Childs Nerv Syst*. 1996; 12(9):540-50. doi: 10.1007/BF00261608.
 10. Budorick NE, Pretorius DH, McGahan JP, Grafe MR, James HE, Slivka J. Cephalocele detection in utero: sonographic and clinical features. *Ultrasound Obstet Gynecol*. 1995; 5(2):77-85. doi: 10.1046/j.1469-0705.1995.05020077.x.
 11. Papadias A, Miller C, Martin WL, Kilby MD, Sgouros S. Comparison of prenatal and postnatal MRI findings in the evaluation of intrauterine CNS anomalies requiring postnatal neurosurgical treatment. *Childs Nerv Syst*. 2008; 24(2):185-192. doi: 10.1007/s00381-007-0452-0.
 12. Perez Da Rosa SI. Tratamiento Neuroquirurgico de los defectos del cierre del tubo Neural. [Tesis Doctoral en Internet]. Málaga: Universidad de Málaga; 2017 [consultado 28 de septiembre de 2020]. Disponible en: <https://core.ac.uk/download/pdf/214840834.pdf>
 13. Cabero L, Carreras E, Toran N. Atlas de malformaciones fetales congénitas. Madrid: Ediciones Mayo; 2005.

Recibido 26 de junio de 2021

Aprobado 20 de septiembre de 2021