Revista de la Sociedad Venezolana de Ultrasonido en Medicina
Rif.: J-002278633

Artículo Original

Hallazgos más frecuentes en ultrasonido de tiroides en mujeres entre 20 y 45 años

Drs. Lizbeth Sumoza Barreto,[1] Sandra Carolina Payares.[2]

[1]Médico Especialista en Radiología y diagnóstico por imágenes Universidad Arturo Michelena; Funcamama, Radioterapia Cabriales, Grupo Gurve, Valencia; Edo. Carabobo; Venezuela. [2]Médico Especialista en Ecosonografía Diagnóstica. Universidad Nacional Experimental Rómulo Gallegos; Centro Médico ¨Dr. Rafael Guerra Méndez¨, Valencia; Edo. Carabobo; Venezuela.

RESUMEN

Objetivo: *Describir los hallazgos ecográficos en la glándula tiroidea en mujeres entre 20 y 45 años que acuden por primera vez a la consulta de endocrinología.*
Materiales y métodos: *Se desarrolló un estudio descriptivo, observacional de corte transversal, tomándose una muestra de tipo no probabilística intencional de 42 pacientes femeninos, para determinar las patologías más frecuentes en la glándula tiroides.*
Resultados: *La mayor incidencia de patología se observó en pacientes mayores de 40 años y cercanas a los 20 años. La patología más frecuente fueron los nódulos sólidos únicos, no vascularizados y la patología multinodular con incremento de volumen glandular.*
Conclusión: *La incidencia de la patología es similar a la literatura estudiada, sugiriéndose estudio ecográfico de tiroides en todas las pacientes que acudan por primera vez a consulta de endocrinología.*

Palabras clave: *Tiroides, Ecografía, Nódulos, TIRADS, Doppler.*

Most frequent findings in thyroid ultrasound in women between 20 and 45 years old

ABSTRACT:

Objective: *To detect ultrasound findings in women between 20 and 45 years of age who attend the endocrinology clinic for the first time.*
Materials and Methods: *A descriptive, observational study was developed of cross section, taking an intentional non-probabilistic sample of 42 female patients to determine in them the most frequent pathologies present in the thyroid gland.*
Results: *La mayor incidencia de patología se observó en pacientes mayores de 40 años y cercanas a los 20 años. La patología más frecuente fueron los nódulos sólidos únicos, no vascularizados y la patología multinodular con incremento de volumen glandular.*
Conclusion: *The incidence of the pathology is similar to the literature studied, suggesting an echographic study of the thyroid in all patients who come for endocrinology consultation for the first time.*

Keywords: *Thyroid, Ultrasound, Nodules, TIRADS, Doppler.*

Forma de citar este artículo: Sumoza Barreto L, Payares S. Hallazgos más frecuentes en ultrasonido de tiroides en mujeres entre 20 y 45 años. Rev Venez Ultrason Med [Internet]. 2022 [fecha de consulta: xxxxxx]; NS2(2):75-81. Disponible en: https://avum.org/2022_2_2/5AO_2022_2(2).pdf

Dirección para correspondencia: Lizbeth Sumoza Barreto: lisb510@hotmail.com

INTRODUCCIÓN

La glándula tiroidea es el primer órgano en desarrollarse en el embrión humano, a los 22 días (1), se ubica en la región anterior del cuello con diámetros en el adulto de 4-6 cm x 2 cm x 2 cm y menos de 0,3 cm en el istmo (2), y con un volumen aproximado de 18 ml en la mujer y 25 ml en el hombre (3).

Las mujeres tienen más predisposición a padecer alteraciones tiroideas debido a sus características fisiológicas; entre sus principales patologías están: patología nodular, hipertiroidismo, bocio, hipotiroidismo, tiroiditis y cáncer de tiroides (4). Existen cuatro tipos principales de cáncer de tiroides, a saber, papilar, folicular, anaplásico y medular (5).

La aparición de nódulos es una de las patologías más comunes, se estima que 1/3 de mujeres adultas tienen nódulos detectables por ultrasonido y el riesgo aumenta a partir de los 50 años; la mayoría son de naturaleza benigna. Un nódulo sospechoso de cáncer en la ecografía suele tener bordes irregulares, hipoecoico, calcificaciones y vascularización, sin embargo, estos hallazgos no son suficientes para confirmar un cáncer, siendo siempre necesaria la biopsia (6).

Los nódulos son, en su mayoría, sólidos, homogéneos y bien definidos (7), hiper-, iso- o hipoecogénicos, con focos hiperecogénicos brillantes, con la característica imagen de "cola de cometa", que indica componente de coloide cristalizado en su interior. Solo un 5 % - 10 % serán lesiones malignas, la mayoría de tipo papilar, con buen pronóstico debido a su lento crecimiento y baja mortalidad (8); estos presentan microcalcificaciones, vascularización intranodular central, y presencia de adenopatías. Al *doppler* color, la distribución de los vasos alrededor y dentro del nódulo proporciona orientación diagnóstica a fin de diferenciar la probable naturaleza benigna o maligna (9, 10).

Los índices de resistencia fueron muy utilizados para intentar determinar tipos de cáncer, estos han caído en desuso siendo sustituidos por la punción aspiración aguja fina (PAAF) (11).

TI-RADS (*Thyroid imaging reporting and data system*) (12) es una clasificación que permite mejorar la selección de nódulos para procedimientos de PAAF y evitar procedimientos innecesarios, además, estandarizar el lenguaje entre especialistas y mejorar el tratamiento del paciente (13). La escala de puntuación se aplica de la siguiente manera: TI-RADS 1, es un estudio negativo, considerado como normal; TI-RADS 2, nódulos sólidos o quísticos sin signos de malignidad. Si el nódulo mide 3 cm o más, se incluye en la siguiente categoría; TI-RADS 3, hallazgos probablemente benignos (menos del 5 % de malignidad) (14). Las lesiones con signos de malignidad, TI-RADS 4, se subdividen, a su vez, en TI-RADS 4a, menor probabilidad de malignidad (5 % - 10 %); TI-RADS 4b, mayor probabilidad de malignidad (10 % - 80 %). Las TI-RADS 5 son lesiones con probabilidad mayor del 80 % de corresponder a un cáncer y las TI-RADS 6, son nódulos malignos, confirmados por punción (malignidad del 100 %) (15).

El análisis precedente determina a la ecografía como el método de elección en la evaluación tiroidea (16) por la gran sensibilidad de lesiones de pequeño tamaño de hasta 2 mm, siendo superior a cualquier otro método de estudio por imágenes, por lo que se establece como el "estándar de oro" para la evaluación del volumen, presencia de nódulos, patologías hiperfuncionantes o procesos inflamatorios glandulares; es un método rápido, seguro, confiable, de bajo costo, no invasivo y sin radiaciones, no amerita preparación, es inofensiva

y segura para el paciente y el personal de trabajo (17).

La presente investigación tuvo como objetivo, describir la patología tiroidea más frecuente en mujeres que acudieron por primera vez a una consulta de endocrinología, entre marzo y septiembre de 2017, en el área del Centro Profesional San Diego, en el municipio San Diego del estado Carabobo.

MÉTODOS

Se realizó un estudio descriptivo, observacional de corte transversal que tuvo como población las mujeres que acudieron, por primera vez, a consulta de endocrinología, entre marzo y septiembre de 2017, en el área del Centro Profesional San Diego, del municipio San Diego, del estado Carabobo. La muestra, seleccionada de manera intencional, fue de 42 pacientes femeninos, según los siguientes criterios. Inclusión: mujeres con edades entre 20 y 45 años quienes acudieron por diversos motivos a la consulta de endocrinología, aceptaron ser incluidas y firmaron el consentimiento informado. Fueron excluidas aquellas con antecedente de patología tiroidea.

Fueron evaluadas para describir en ellas las patologías más frecuentes presentes en la glándula tiroides. Las variables estudiadas fueron sexo y edad, motivo de consulta o hallazgos imagenológicos en ecografía.

Técnica de recolección de datos: se utilizó la observación y el análisis, el instrumento fue una ficha elaborada *ad hoc* por la autora, donde se registró los datos de la paciente y las características ecográficas de la lesión, como aumento o disminución de tamaño o volumen, presencia de nódulos únicos, múltiples vascularizados o no, ubicación (lóbulo derecho o izquierdo).

Se colocó al sujeto, sin preparación, en decúbito supino, cuello en hiperextensión sobre una almohadilla de unos 15 cm de grosor, se aplicó gel en el área para la evaluación ecográfica con un transductor lineal de 7,5-10 MHz, se realizaron cortes imagenológicos, utilizando un equipo MINDRAY DC-3 en modo B y *doppler* color. Se registraron los diámetros transversal o coronal, anteroposterior y longitudinal de cada lóbulo en milímetros, y el volumen, por la formula DT x DAP x DL x 0,523.

Se identificaron lesiones sólidas y quísticas, así como aumento de tamaño y volumen, signos de hipervascularización con la exploración *doppler* color, el cual permitió clasificar las lesiones según el sistema de TIRADS, pudiendo orientar la patología para determinar criterios para la indicación de PAAF y descartar posteriormente presencia de patología maligna. El proyecto de trabajo se estableció durante 6 meses para dar cumplimiento a los objetivos propuestos.

Los datos fueron procesados por análisis estadísticos descriptivos, porcentajes. Se usó el programa Excel 2016 para elaborar la base de datos, lo que permitió la tabulación, presentando sus valores absolutos, así como el porcentaje de los resultados y las gráficas correspondientes. Los valores obtenidos de cada variable se representaron en tablas de frecuencias absolutas y relativas, así como en gráficos de barras correspondiente a cada caso pertinente.

RESULTADOS

En la tabla 1 se distribuyeron las pacientes según la edad. Del total 42 pacientes, en edades entre 20 y 45 años, el mayor porcentaje (35,71 %) fueron pacientes entre 41 y 45 años, seguido de las pacientes de 20-25 años (23,81 %). El grupo

Tabla 1. Distribución de pacientes según la edad

Rango de edad	Frecuencia absoluta n	Frecuencia relativa %
20 a 25	10	23,81
26 a 30	6	14,29
31 a 35	2	4,76
36 a 40	9	21,43
41 a 45	15	35,71
Total	42	100

etario de menor frecuencia de patología tiroidea fue el de 31 a 35 años.

En el gráfico 1 se observa que el principal hallazgo ecográfico fue la presencia de patología nodular con lesiones de aspecto sólido (61,9 %) (Figuras 1 y 2), 23,8 % de las pacientes no tuvieron lesiones, 9,5 % presentaron lesiones quísticas (Figura 3) y 4,8 % ambos tipos de nódulos. La sumatoria de incidencia de patología nodular de aspecto sólido es de 66,7 %.

En el gráfico 2 se representaron las pacientes según el cambio en el tamaño de la glándula, 24 pacientes no tuvieron cambios (57,1 %). En 15

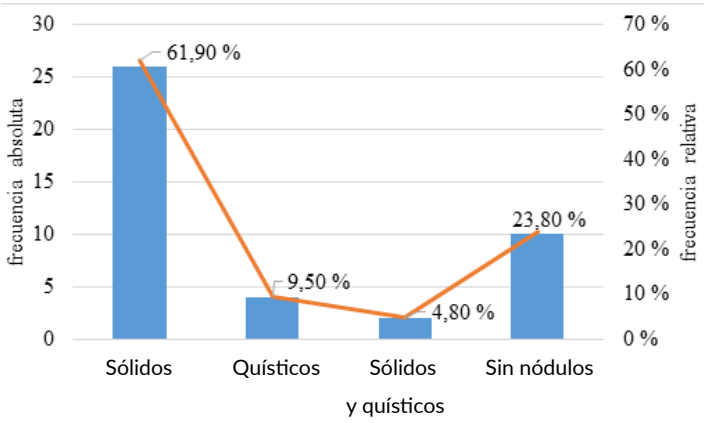

Gráfico 1. Distribución de pacientes según el tipo de lesiones nodulares

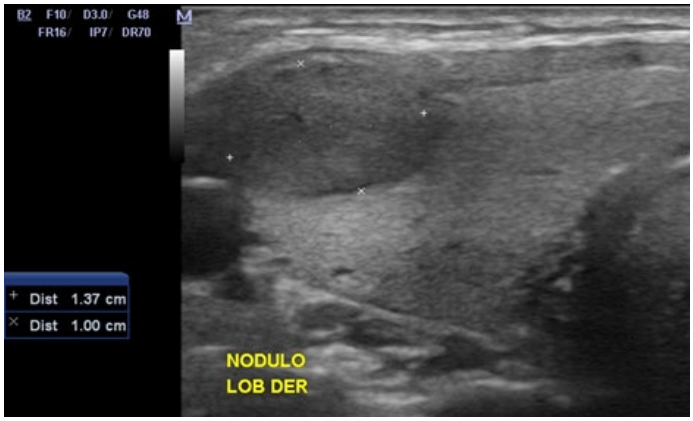

Figura 1. Nódulo sólido, homogéneo hipoecoico bien delimitado.

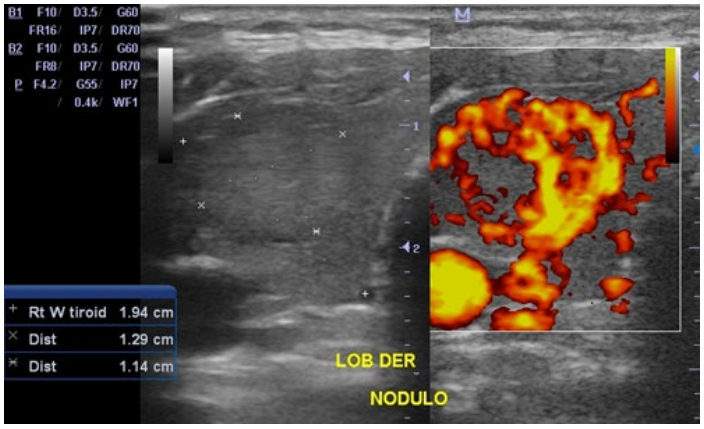

Figura 2. Nódulo solido en lóbulo derecho de la tiroides, hipervascularizado al *doppler* de potencia.

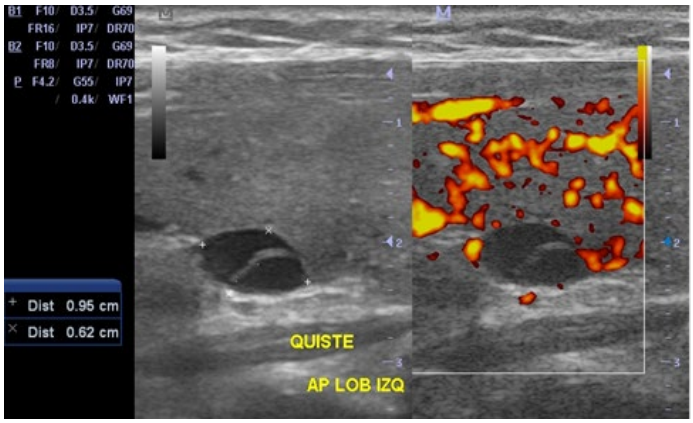

Figura 3. Nódulo quístico con banda ecogénica en su interior sin vascularización al *doppler* de potencia.

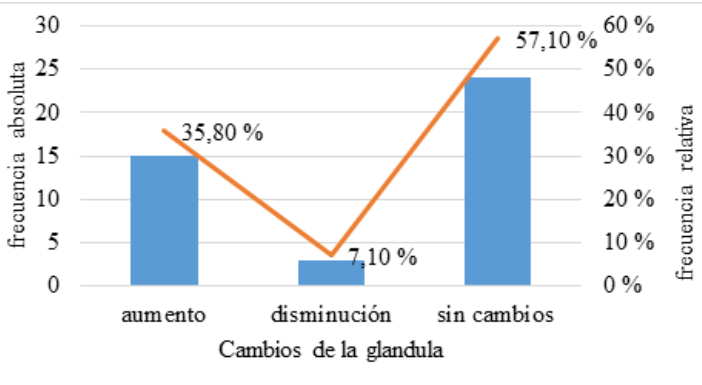

Gráfico 2. Distribución de pacientes según los cambios en el tamaño de la glándula

casos, (35,8 %) hubo aumento de tamaño (Figura 4) y por último 3 pacientes (7,1 %) presentaron disminución del tamaño glandular.

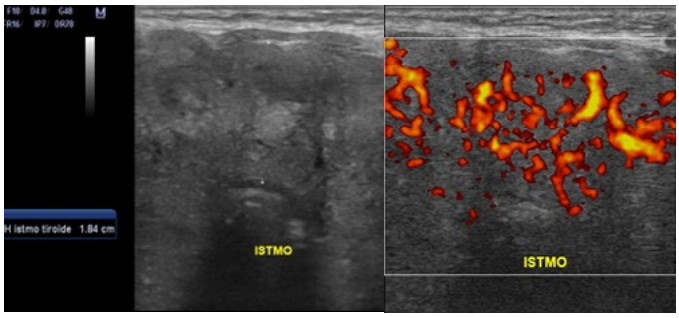

Figura 4. Muestra importante aumento glandular (Bocio) observado a nivel del ístmo, el cual luce heterogéneo con aumento del patrón vascular al *doppler* de potencia.

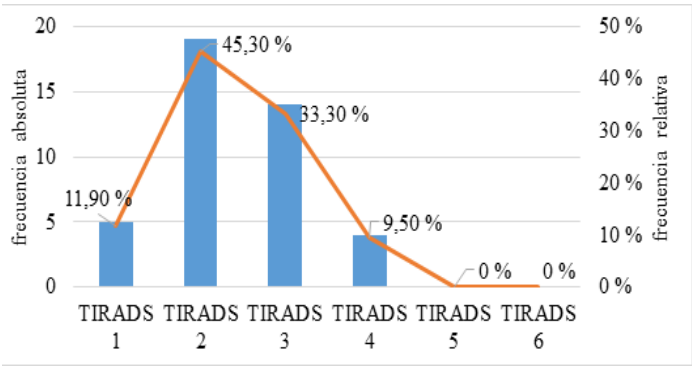

Gráfico 2. Distribución de pacientes según los cambios en el tamaño de la glándula

En el gráfico 3 se distribuyeron las pacientes según la frecuencia absoluta y relativa de las lesiones, clasificadas según el TIRADS: 45,3 % fueron TIRADS 2, no hubo ningún caso clasificado como TIRADS 5 o 6.

DISCUSIÓN

De acuerdo al objetivo planteado, se buscaron los hallazgos en ecografía tiroidea en mujeres entre 20 y 45 años que acudieron a primera consulta de endocrinología y se pudo determinar las patologías más frecuentes en la glándula tiroidea en las pacientes de la zona.

Gracias a los adelantos tecnológicos y al entrenamiento de los imagenólogos en patología tiroidea, la ecografía se ha convertido en un método de imagen de elección en los pacientes que padecen esta patología, porque, junto a otros factores complementarios, permite establecer el diagnóstico y tiene un rol preponderante en el seguimiento de los pacientes, monitorizando la respuesta al tratamiento.

Es importante destacar que, además de información con relación a la morfología de la glándula, se puede tener información con relación a la respuesta vascular al momento del estudio por lo que el aporte de la ecografía *doppler* color es muy valiosa, permitiendo estudiar la vascularización glandular en busca de determinados patrones que conlleven a un diagnóstico correcto, tras clasificar las patologías a través de los TIRADS, que son de gran ayuda para evitar procedimientos innecesarios y estandarizar el lenguaje entre los diferentes especialistas con el fin de mejorar el tratamiento del paciente.

CONCLUSIÓN

Tras la aplicación de la prueba se puede concluir que la presencia de la patología en la población estudiada se comporta de la misma manera que refiere la bibliografía, observándose que la edad en que se observó mayor presencia de patología fue cerca de los 20 años y después de los 40 años, no evidenciándose signos de malignidad en la población evaluada en relación con la clasificación tras la aplicación de TIRADS.

Debido a la alta incidencia de patología nodular tiroidea, se recomienda solicitar ecografía de tiroides a todas las mujeres que acuden a la consulta de endocrinología y de ginecología como rutina, especialmente a aquellas que manifiesten síntomas asociados a la patología y aquellas cuyas edades estén comprendidas entre los 20 años y los 45 años, e insistir sobre la importancia en la utilización del TIRADS, que ha mostrado gran utilidad en la clasificación de la patología tiroidea.

Sin conflictos de interés.

REFERENCIAS

1. Pró E. Anatomía clínica [Internet]. Buenos Aires: Panamericana; 2012 [consulta 20 de julio de 2022]. p. 400-402. Disponible en: https://medibrainsite.files.wordpress.com/2017/04/anatomicc81a-clicc81nica-procc81.pdf
2. Eurocytology [Internet]. Anatomía y fisiología de la glándula tiroides. European Federation of Citology Societies; 2014 [consulta 20 de julio de 2022]. Disponible en: https://www.eurocytology.eu/es/course/100
3. Jameson L, Mandell S, Weetman A. Trastornos de la glándula tiroides. En: Jameson J, Fauci AS, Kasper DL, Hauser SL, Longo DL, Loscalzo J. Harrison Medicina. Nueva York: McGraw Hill; 2018 [consulta 20 de julio de 2022]. Disponible en: https://accessmedicina.mhmedical.com/Content.aspx?bookid=2461&sectionid=197389888
4. Scarone S. Embriología, anatomía y fisiología de la glándula tiroides [Internet]. Montevideo: Tu endocrinólogo.com; [actualizado 26/04/2017; consulta 20/07/2022]. Disponible en: http://tuendocrinologo.com/site/endocrinologia/tiroides/embriologia-anatomia-y-fisiologia-de-la-glandula-tiroides.html
5. MedlinePlus en español [Internet]. Bethesda (MD): Biblioteca Nacional de Medicina (EE. UU.). Enfermedades de la tiroides [actualizado 22/10/2021; consulta 20/07/22]. Disponible en: https://medlineplus.gov/spanish/thyroiddiseases.html
6. Zárate A, Basurto L, Saucedo R, Hernández M. Enfermedad tiroidea: un tema de revisión constante por el ginecólogo, por su frecuencia en las mujeres. Ginecol Obstet Mex [Internet]. 2009 [consulta 20 de julio de 2022];77(2):96-102. Disponible en: https://www.medigraphic.com/pdfs/ginobsmex/gom-2009/gom092e.pdf
7. Mayo Clinic [Internet]. Rochester: Hipertiroidismo difuso enfermedad de Graves. s/f [consulta 20 de julio de 2022]. Disponible en: https://www.mayoclinic.org/es-es/diseases-conditions/graves-disease/diagnosis-treatment/drc-20356245
8. Pinheiro P. Nódulos tiroideos, síntomas, causas y riesgos de cáncer. [Internet]. MD: Saúde; 2022 [actualizado 3/05/2022; consulta 20/07/22]. Disponible en: https://www.mdsaude.com/es/2016/06/nodulos-tiroideos.html
9. Arancibia ZG, Niedmann JP, Ortega TD. Ultrasonografia de tiroides. Rev Chil Radiol 2002;8(3):101-106. DOI: 10.4067/S0717-93082002000300003.
10. Parlá Sardiñas J. Hipotiroidismo. Rev Cuba Endocrin [Internet]. 2012 [consulta 20 de julio de 2022];23(3):208-212. Disponible en: http://scielo.sld.cu/pdf/end/v23n3/end04312.pdf
11. American Cáncer Society [Internet]. Atlanta: Signos y Síntomas del Cáncer de Tiroides; 2016 [actualizado 31/03/2016; consulta 20/07/2022]. Disponible en: https://www.cancer.org/es/cancer/cancer-de-tiroides/deteccion-diagnostico-clasificacion-por-etapas/senales-sintomas.html
12. Lanfranchi ME. Ecografía de Tiroides. México: Marbán; 2001.
13. National Institute of Health. Hipertiroidismo (tiroides hiperactiva) [Internet]. Bethesda: National Institute of diabetes and digestive and kidneys diseases; 2021 [actualizado Agosto/2021; consulta 20/07/2022]. Disponible en: https://www.niddk.nih.gov/health-information/informacion-de-la-salud/enfermedades-endocrinas/hipertiroidismo
14. Lombardo G, Romero M, Azpilcueta S, López C, Córdoba E. Ecografía de la Patología tiroidea [Póster en Internet]. Granada: Congreso Nacional de la Sociedad Española

de Radiología Médica; 2012 [consulta 20/07/2022]. Disponible en: Seram patología tiroidea difusa - Medicina - UNAN - StuDocu

15. Rayón-Aledo J, Zabala I, Laganâ C, Llorente S, Parra Gordo ML, Terriza Rueda D. Manejo del Nódulo Tiroideo [Póster en Internet]. Granada: Congreso Nacional de la Sociedad Española de Radiología Médica; 2012 [consulta 20/07/2022]. Disponible en: https://epos.myesr.org/poster/esr/seram2012/S-1253
16. López-Vidaur I, Carrero J, Rozas Gómez I, Armendáriz I, Garcia TM. H. Utilidad del sistema de clasificación TI-RADS en el manejo del nódulo tiroideo [Póster en Internet]. 2014. DOI: 10.1594/seram2014/S-1170
17. Fernández J. Clasificación TI-RADS de los nódulos tiroideos en base a una escala de puntuación modificada con respecto a los criterios ecográficos de malignidad. Rev Argent Radiol [Internet]. 2014 [consulta 20/07/2022];78(3):138-148. Disponible en: https://www.webcir.org/revistavirtual/articulos/noviembre14/argentina/arg_clasificacion_tirads.pdf

Recibido: 24 de junio de 2022

Aprobado: 28 de agosto de 2022