

# Pterigión ungueal ventral idiopático. A propósito de un caso.

JOSE COLINA-FLORES<sup>1</sup>, INGRID RIVERA<sup>2</sup>, ZULAY RIVERA<sup>2</sup>

## Resumen

El pterigión ungueal ventral corresponde a una rara anomalía que afecta a la parte distal del lecho ungueal, el cual se encuentra adherido a la superficie ventral de la lámina, dando como resultado la extensión del hiponiquio y la obliteración de la hendidura distal. Puede ser congénito o adquirido. Las formas adquiridas son las más frecuentes y están asociadas generalmente a enfermedades como esclerosis sistémicas, LES y fenómeno de Raynaud, pero también puede estar relacionado a traumatismos, lepra, uso de endurecedores que contienen formaldehído libre, entre otros. Presentamos el caso de una mujer de 21 años sin antecedentes contributorios, quien consultó por falta de separación de las uñas de la piel de ambos pulgares, posteriormente comienza a presentar dolor y sangrado leve con el corte de las uñas. er de pulmón estadio 4, que presenta erupción acneiforme posterior al uso de cetuximab.

**Palabras clave:** *EGFR, cetuximab, erupción acneiforme.*

## Idiopathic Ventral Ungeal Pterygium. About a case Summary

Ventral ungueal pterygium corresponds to a rare anomaly that affects the distal area of the ungueal bed, which appears adhered to the ventral surface of the lamina, producing an extension of the hyponychium and obliteration of the distal indent. It can be congenital or acquired. The acquired forms are most frequent and are generally associated to diseases such as systemic sclerosis, LES, and Raynaud's phenomenon, but they can also be associated to trauma, leprosy, and use of free formaldehyde, among others. We present the case of a 21 year old woman with no contributing background who consulted due to lack of separation between the nails and the skin of both thumbs, which later became painful and presented slight bleeding after nail trimming.

**Key words:** *Ventral ungueal pterygium, ungueal bed, systemic sclerosis, trauma.*

## Introducción

Rugero Caputo y Giorgio Prandi (1973) describieron por primera vez una adherencia del hiponiquio a la porción distal de la superficie cóncava inferior de la lámina ungueal provocando una prolongación de algunos milímetros de esta estructura<sup>1</sup>.

El pterigión invertido puede ser congénito (con casos familiares) o adquirido. Afecta alrededor del 0,4 % de la población mundial sin distinción étnica. Las uñas de las manos son las más afectadas y en ocasiones de forma múltiple. Alrededor del 50 % de los casos presenta antecedentes de enfermedad del colágeno asociada y en algunos casos hay historia familiar de la enfermedad.

<sup>1</sup> Residente primer año  
<sup>2</sup> Dermatologos egresados del Instituto de Biomedicina

## CASO CLÍNICO

En cuanto a la etiología la mayoría de los casos adquiridos se asocian a esclerodermia sistémica, aunque también puede ser consecuencia de otras enfermedades del colágeno como la dermatomiositis o el lupus eritematoso sistémico. También se han reportado casos vinculados a Lepra, hipoglicemia, entre otros. En cuanto a los idiopáticos se ha establecido relación con el uso de fortalecedores ungueales, tetraciclinas, así como se han encontrado dos casos de onicofagia durante la infancia.<sup>2</sup>

El diagnóstico es clínico y en la mayoría de los casos asintomático, aunque, en algunas ocasiones, el paciente puede referir dolor y sangrado al cortarse las uñas.

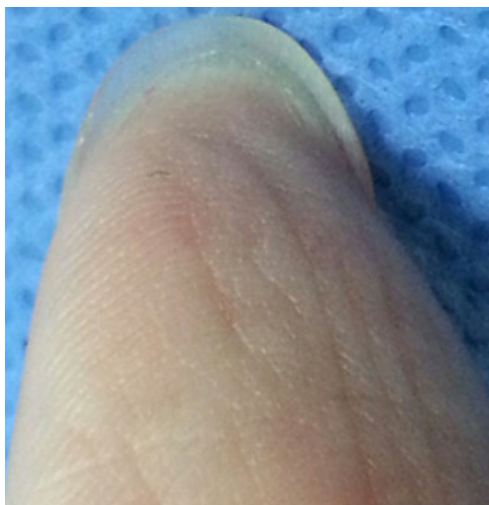
Se presenta este caso en el que no se encontró evidencia de asociación con traumatismos o enfermedades del tejido conjuntivo, es una patología infrecuente y poco descrita, por lo que pasa desapercibida muchas veces<sup>2</sup>.

### Caso clínico:

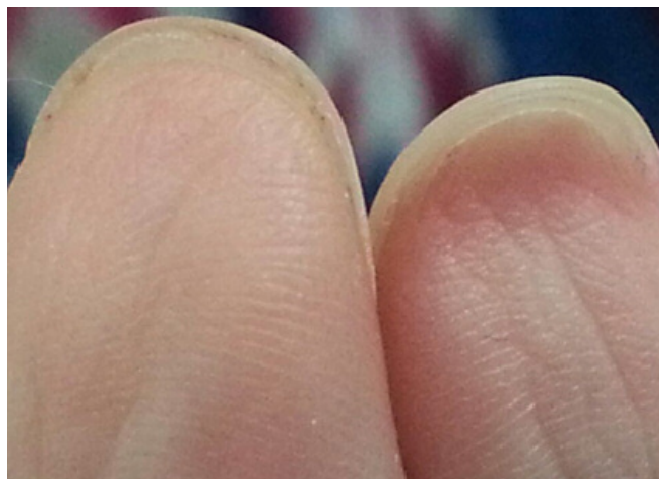Se trata de paciente femenina de 21 años de edad, natural y procedente de Caracas, de ocupación estudiante, quien niega uso de uñas postizas, traumatismos, enfermedades del colagenopatías u otros antecedentes contributorios. Refiere inicio de enfermedad actual a 4 años antes, cuando observa falta de separación de las uñas de la piel de ambos pulgares, posteriormente comienza a presentar dolor y sangrado leve con el corte de las uñas, por lo que consulta para opciones terapéuticas.

Al examen físico paciente fototipo cutáneo IV (según Fitzpatrick) en quien se evidencia en ambos pulgares extensión distal del hiponiquio hacia la cara ventral de la lámina ungueal, obliterando el surco distal de ambos pulgares (Fig. 1 y 2), no doloroso a la palpación, sin signos de flogosis ni afectación de los tejidos periungueales (Fig. 3).

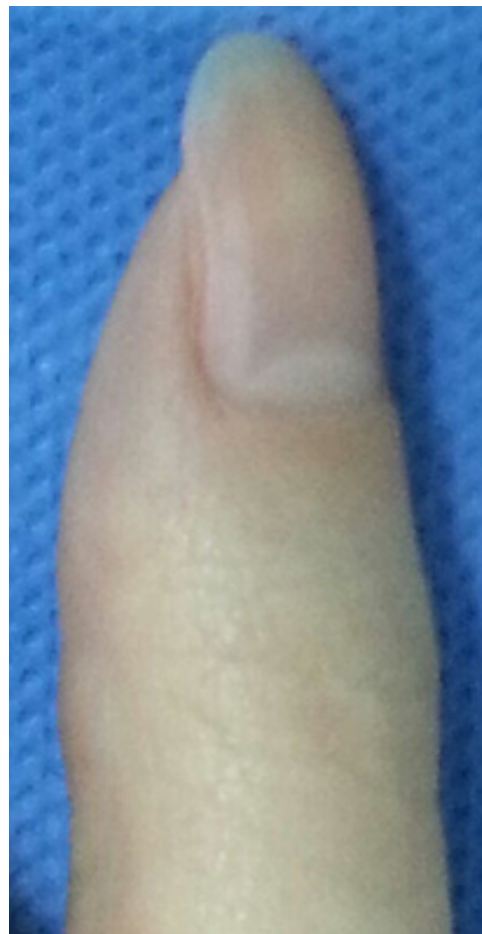Los exámenes paraclínicos no mostraron ninguna alteración.



**Figura 1.** Pterigión ungueal ventral en dedo pulgar. Nótese la extensión del hiponiquio hacia la cara ventral de la lámina ungueal.



**Figura 2.** FPterigión ungueal ventral en ambos pulgares. Nótese la extensión del hiponiquio hacia la cara ventral de la lámina ungueal.



**Figura 3.** Cara dorsal de pulgar afectado, no ha afectación de tejidos periungueales.

**Discusión.**

El pterigión ungueal se caracteriza por la pérdida del pliegue distal, mientras que el hiponiquio sigue unido a la lámina ungueal más allá de lo normal, sin desprenderse del borde libre de la uña.

Existen dos tipos de pterigión ungueal: dorsal y ventral. El pterigión ungueal dorsal es el más frecuente, consiste en la formación de tejido cicatrizal que se extiende desde el pliegue proximal hacia el lecho ungueal, provocando una disrupción en el crecimiento de la uña. Su aparición viene precedida por un trastorno inflamatorio y generalmente es secundario a traumatismos, isquemia, infecciones o procesos liquenoides (liquen plano, lupus eritematoso cutáneo crónico, entre otros)

Por otro lado, el pterigión ungueal ventral es infrecuente y consiste en una alteración ungueal en la que existe una extensión distal del hiponiquio que se encuentra unido a la superficie ventral de la placa ungueal obliterando el surco distal.<sup>3-4</sup>

Zaias *et al*, en el 2014, publicaron una nueva clasificación incluyendo el hiponiquio aberrante congénito, pterigión ungueal adquirido e hiponiquio prolongado reversible adquirido. En muchos casos suele ser asintomático, sin embargo las manifestaciones clínicas más frecuentes son dolor, sangrado y dificultad para cortarse las uñas lo que hace que la forma de la uña sea en muchos casos triangular debido al corte de la misma de forma inadecuada<sup>5</sup>.

En este caso, nuestra paciente presenta un pterigión ungueal ventral de naturaleza idiopática, al no evidenciar ninguna asociación a otros procesos tras realizar una exhaustiva anamnesis dentro de la cual negó traumatismos previos o uso de endurecedores, y exámenes paraclínicos complementarios donde no se encontró ninguna alteración. Por otra parte es importante mencionar que el diagnóstico es netamente clínico y los exámenes paraclínicos solo nos sirven para identificar posibles asociaciones relacionadas. Encontramos un caso publicado en Venezuela por Sardi B, que reporta una paciente femenina con lesiones en 8 dedos que consultó por dolor en las uñas y clínicamente se observó prolongación del hiponiquio.<sup>1</sup>

Algunos autores sugieren que el pterigión ventral secundario se produce como consecuencia de una circulación digital anómala, ya que al producirse disminución del riego sanguíneo a las áreas distales se pueden producir úlceras con cicatrización anormal del hiponiquio obliterando posteriormente el surco distal de la lámina ungueal.

Las formas congénitas podrían estar en relación con un desarrollo anormal de la uña durante el período de embriogénesis.<sup>6</sup>

La histopatología no es específica, sin embargo se puede observar hiperqueratosis marcada y extensa, firmemente unida a la superficie ventral de la lámina ungueal, acantosis mínima de la epidermis e infiltrado de tipo eosinofílico.<sup>7</sup>

El tratamiento es complejo, y va desde el uso de queratolíticos y corticoesteroides con poca respuesta, hasta cirugía que consiste en la avulsión de 5-6 mm de la placa de la uña distal, una tira de lecho de la uña e hiponiquio, 3 a 4 mm de ancho se reseca y se sustituye por un injerto de espesor dividido. Sin embargo se han publicado estudios donde sugieren el uso de Hidroxipropilquitosa (Laca) más extracto de cola de caballo (*Equisetum arvense*) y metilsulfonilmetano durante 2 meses, con mejoría de las lesiones en un 80% de los casos.<sup>8</sup>

**Referencias**

1. Sardi B JR. Pterigium unguis inverso. *Derm Venez*. 1993; 31:118-119
2. Pique E. Pterigium inversum unguis. *Actas Dermosifiliogr*. 2001;92:521-525
3. Baek JH et al. A case of acquired idiopathic pterigium inversum unguis. *Ann Dermatol*. 2014; 26:374-6
4. Patterson JW. Pterigium inversum unguis-like changes in scleroderma. Report of four cases *Arch Dermatol*. 1977 Oct; 113 (10):1429-30.
5. Zaias N et al. Hyponychium abnormalities. *J EurAcadDermatolVenereol*. 2014; 96:2-6.
6. Pastor N, Belichon I, Blanes N, Pascual C, Bergara G et al. Pterigión ungueal invertido. *Actas Dermosifiliogr*. 2003; 94 (8):569-70.
7. N, oiso et al. Pterigium inversum unguis: aberrantly regulated keratinization in the nail isthmus. *British Association of Dermatologist*. 2009; 34:514-515
8. Marinho Falcao Gondim R, Bezerra da Trindade Neto P, Baran R. pterigium inversum unguis: report of an extensive case with good therapeutic response to hydroxypropyl chitosan and review of the literature. *J Drugs Dermatol*. 2013; 12:344-6.

## Visitando en la web

Recomendamos ingresar a las siguientes páginas web:

**CDC** Center for Disease Control and Prevention [www.cdc.gov](http://www.cdc.gov)

**The Cochrane Library** [www.thecochranelibrary.com](http://www.thecochranelibrary.com)

**NCCN** National Comprehensive Cancer Network [www.nccn.org](http://www.nccn.org)

**WHO** World Health Organization <http://www.who.int/publications/guidelines/en/index.html>

