

Glándulas de Fordyce en cuerpo de pene: una variante clínica a considerar

AMALIA PANZARELLI¹, JOSÉ CARLOS GONCALVES²

Resumen:

Presentamos el caso de un paciente de 28 años de edad con glándulas de Fordyce en cuerpo de pene, también conocidas como pápulas perladas y glándulas sebáceas ectópicas. Consideramos necesario conocer esta afección y tenerla en cuenta en el diagnóstico diferencial de lesiones papulares en cuerpo de pene a fin de evitar diagnósticos erróneos y tratamientos invasivos innecesarios.

Palabras clave: glándulas de Fordyce, pápulas perladas.

Fordyce glands in penile body: a clinical variant to consider

Summary:

We present the case of a patient twenty eight years old with Fordyce glands in the penis body, also known as pearly penile papules, ectopic sebaceous glands. We consider it's necessary to know this condition and take it into account in the differential diagnosis of papular lesions on the penis body in order to avoid misdiagnosis and unnecessary invasive treatments.

Key words: Fordyce glands, pearly penile papules.

1. Dermatólogo. Ejercicio Privado
2. Cirujano Plástico, Clínica Vista Alegre, Caracas.

Autor para correspondencia:
Amalia Panzarelli,
e-mail: boreal.star@gmail.com

Introducción

Las glándulas de Fordyce son conocidas también por otras denominaciones como pápulas perladas, glándulas de Tyson, glándulas sebáceas ectópicas, hirsutis papillaris genitalis^{1,2}. Fueron descritas por Fordyce en 1896 inicialmente en mucosa oral, posteriormente han sido otros autores los que han reportado lesiones similares en otras localizaciones corporales, a saber: surco coronal del pene, cuerpo del pene, mucosa vaginal, labios mayores, clítoris y con menos frecuencia en aréola mamaria, lengua, esófago y cérvix².

Cuando su localización no se presenta en la cresta coronal del pene puede ser confundida con otras afecciones constituyendo un verdadero reto diagnóstico, como lo fue el caso que presentamos a continuación.

Caso clínico

Paciente masculino de 28 años de edad, sin antecedentes personales ni familiares de interés. Refiere aparición de lesiones en cuerpo de pene de 2 años de evolución, con sensación de dispareunia y ardor en las relaciones sexuales. Evaluado por otros especialistas no dermatólogos indicándole diferentes tratamientos como antimicóticos orales y tópicos, aciclovir oral y tópico, antibióticos orales y tópicos presentando cuadros de irritación severa que ameritaron utilización de esteroides orales y tópicos (Figura 1).

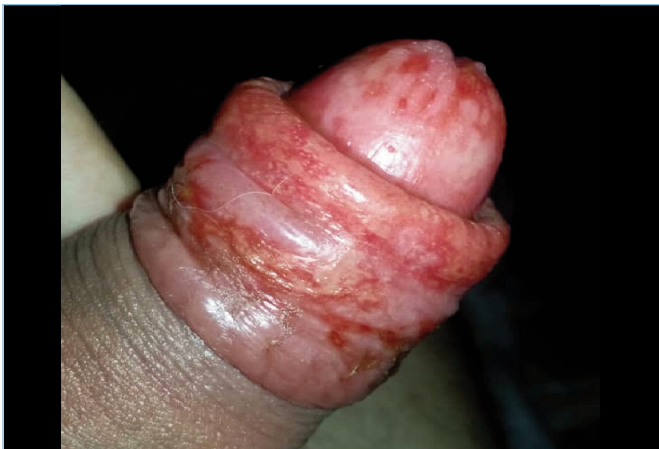

Figura 1.- Dermatitis por contacto irritativa severa sobre glándulas de Fordyce. Cuerpo de pene, prepucio y glande.

Fue evaluado posterior al cuadro agudo, se observó placa de aproximadamente 8x8 cm de diámetro en cara ventral de cuerpo de pene constituida por micropápulas confluentes amarillentas con prepucio redundante. (Figura 2) Perfil general de laboratorio que incluyó VDRL y VIH estaban normales y/o negativos.

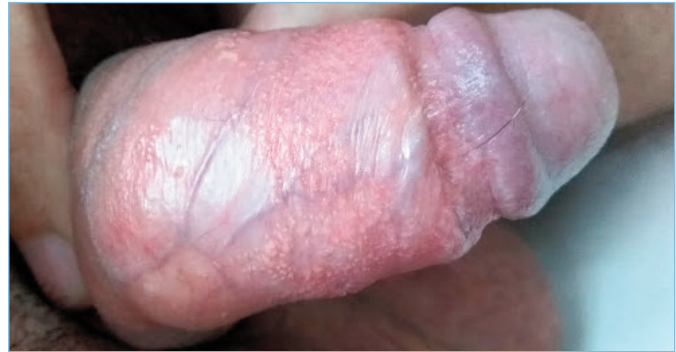

Figura 2.- Placa extensa conformada por micropápulas amarillo parduzcas de 3 mm de diámetro, superficie lisa y tendencia a confluir. Cara dorsal del cuerpo del pene.

El estudio histológico mostró: ortoqueratosis y acantosis. Presencia de glándulas sebáceas que desembocan directamente al epitelio de superficie. No se observa folículos pilosos. Infiltrado inflamatorio perivascular superficial linfocitario. (Figuras 3 y 4). Ante los hallazgos clínico-patológicos, se estableció el diagnóstico de gránulos de Fordyce.

Debido a la benignidad del cuadro se decidió abstención terapéutica, sólo fimosectomía futura por prepucio redundante.

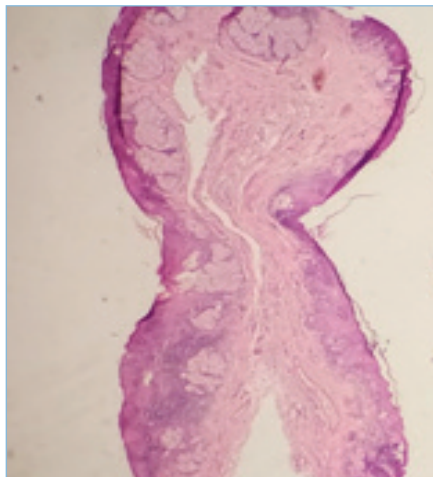


Figura 3.- Glándulas sebáceas con ausencia de folículo piloso, conectadas directamente con la epidermis. Escaso infiltrado inflamatorio. HE, 4x

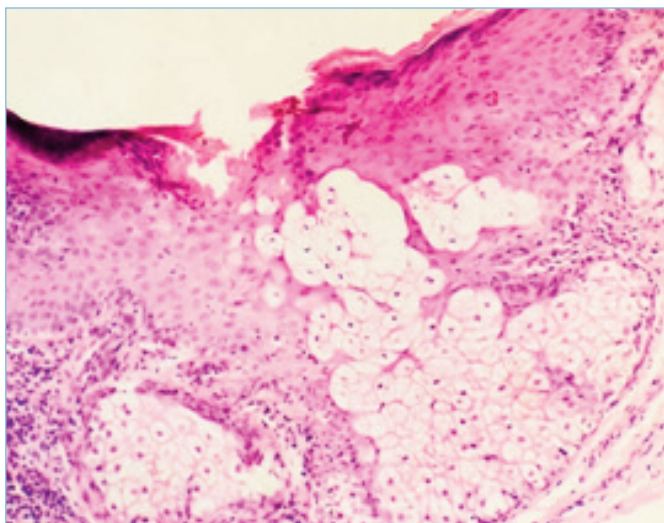


Figura 4.- Ortoqueratosis y acantosis. Detalle de glándula sebácea conectada directamente con la epidermis. HE, x40

Discusion

Las glándulas de Fordyce son glándulas sebáceas ectópicas de 2 o 3 mm de diámetro, de color marfil o amarillento y ligeramente sobreelevadas. Se desarrollan con frecuencia desde la pubertad hasta la tercera década de la vida con una prevalencia estimada entre el 14-48%, y su incidencia es mayor en varones no circuncidados^{1,3}. Su incidencia va decreciendo a medida que se avanza en edad¹.

Desde el punto de vista histopatológico se acepta que están estructuralmente relacionadas con los angiofibromas acrales¹; siendo glándulas sebáceas ectópicas que carecen de folículo piloso³. La epidermis muestra ortoqueratosis, hipergranulosis y mayor tamaño y número de melanocitos epidérmicos con red de crestas ausentes. Fibras de colágeno subepidérmicas orientadas perpendicularmente a la superficie de la piel mientras que el resto del colágeno fibrilar tiene un patrón en espiral⁴. Hallazgos cónsonos con la histología del paciente presentado.

No se ha podido identificar el virus de papiloma humano en las glándulas de Fordyce por reacción de cadena de polimerasa⁵.

En el diagnóstico diferencial debemos contemplar otras enfermedades como: liquen nítido, infecciones virales (molusco contagioso y virus papiloma humano) y enfermedad de Fox-Fordyce¹⁻³.

El liquen nítido es una dermatosis infrecuente de etiología desconocida, afecta con más frecuencia a niños y adultos jóvenes. Clínicamente se caracteriza por presentar micropápulas rosadas o como el color de la piel, de superficie brillante, localizadas principalmente en cuerpo de pene y superficie flexora de brazos, muñecas y abdomen. La histología es característica, por tanto, esta entidad fue descartada tras el estudio histológico de la lesión^{1,2}.

En relación a las infecciones virales; el molusco contagioso se presenta como pápulas umbilicadas usualmente de mayor tamaño que las glándulas de Fordyce. Ocurre fundamentalmente en niños, pero también afecta a adultos sexualmente activos, dónde es característica la localización en cuerpo de pene². Ante la duda, el curetaje de alguna lesión y extracción del cuerpo de molusco es válido.

Los condilomas acuminados son infecciones producidas por el virus papiloma humano (VPH) y representa la infección de transmisión sexual más prevalente actualmente^{2,6}. Son lesiones menos uniformes en tamaño y aspecto y pueden cambiar con el tiempo lo cual no se observa en las glándulas de Fordyce¹.

La enfermedad de Fox-Fordyce (miliaria apocrina), es una enfermedad inflamatoria que se manifiesta como pápulas foliculares pruriginosas ubicada en áreas anatómicas ricas en glándulas apocrinas como es el prepucio y el escroto. Desde el punto de vista histológico se caracteriza entre otros hallazgos, por dilatación e hiperqueratosis del infundíbulo folicular⁷. En la miliaria apocrina, las glándulas sebáceas no están conectadas directamente con la epidermis sino con el folículo piloso^{2,7}.

Por ser las glándulas de Fordyce una entidad benigna, el tratamiento debería reservarse para los pacientes con síntomas y gran preocupación emocional e incluye el uso de

crioterapia, electrodesecación y curetaje lo cual puede dejar cicatrices. Láser con dióxido de carbono parece ser efectivo en ofrecer mejores resultados cosméticos^{8,9}. En el caso del paciente presentado sólo se recomendó fimosectomía por prepucio redundante.

Conclusión

En resumen, presentamos el caso de un paciente masculino joven, con manifestaciones atípicas de glándulas de Fordyce y que representó un reto en el diagnóstico clínico por lo cual se llegó al estudio histológico.

Consideramos que es necesario conocer esta afección y tenerla en cuenta en el diagnóstico diferencial de lesiones papulares en cuerpo de pene para evitar diagnósticos errados y procedimientos terapéuticos confusos e invasivos debido a que la localización genital puede suponer estados de gran preocupación emocional para el paciente ●

Agradecimiento: A la Dra. Libia Jiménez por el procesamiento y lectura de la muestra histológica.

Conflicto de Intereses: Los autores declaran no tener ningún conflicto de interés.

Referencias

1. Agrawal SK, Bhattacharya SN, Singh N. Pearly penile papules: a review. *Int J Dermatol* 2004;43(3):199- 201.
2. Valdeolivas-Casillas N, Polo-Rodríguez I, Piteiro-Bermejo AB, et al. Glándulas de Fordyce en cuerpo del pene: un reto diagnóstico (carta clínica). *Semergen* 2015;41(5):e36-e38.
3. Sarlat Ribas MA. Pápulas perladas en pene. *FMC (Formación Médica Continuada en Atención Primaria)* 2014;21(3):185.
4. Ackerman AB, Kornberg R. Pearly penile papules: acral angiofibomas. *Arch Dermatol* 1973; 108: 673-675.
5. Ferenczy A, Richart RM, Wright TC. Pearly penile papules: absence of human papilloma virus DNA by the polymerase chain reaction. *Obstet Gynaecol* 1991; 78: 118-122.
6. Ferreiro MC. Infecciones de transmisión sexual: manejo dermatológico. *Dermatol Venez* 2012;50(2):8-16.
7. Böer A. Patterns histopathologic of Fox-Fordyce disease. *Am J Dermatopathol.* 2004;26:482--492.
8. Deda A, Lipka-Trawińska A, Wilczński S, et al. CO2 laser treatment for pearly penile papules - personal experience. *J Cosmet Laser Ther* 2019;21(3):152-157