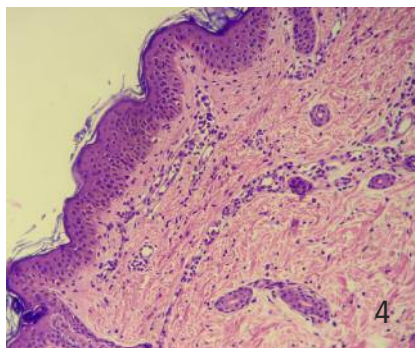
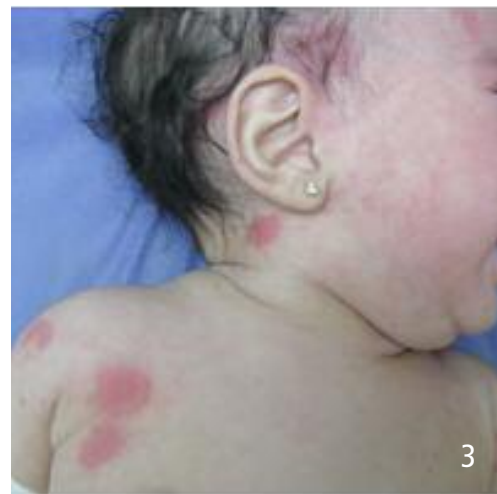
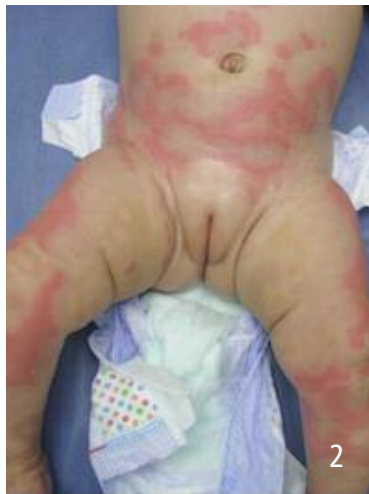
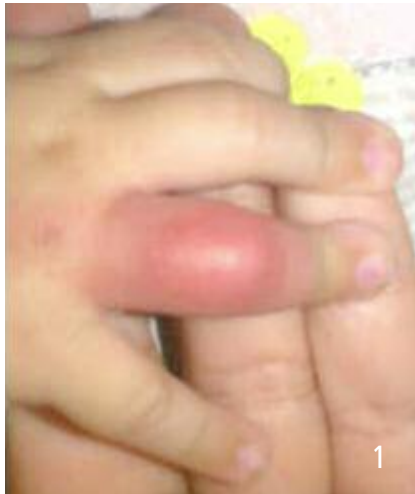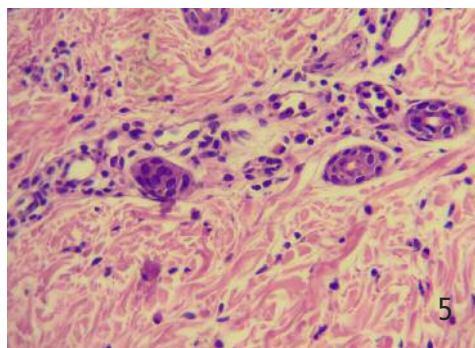
Responsable: Dra. Ingrid Rivera

## Erupción anular en lactante.

AMALIA PANZARELLI,\* ROSA JEANNETE CIACCIA\*\*, KATRINA FERNÁNDEZ\*\*\*



H-E;4X



H-E;40X

**Figura 1:** Mano derecha, nódulo eritematoso en dedo anular ano derecha, posterior a picadura de insecto.

**Figura 2:** Placas eritemato anulares, circinadas.

**Figura 3:** Placas de aspecto urticariano en cara, cuero cabelludo, brazos

### Histopatología:

**Figura 4:** Epitelio con ligera acantosis y espongiosis. En dermis papilar, infiltrado mononuclear predominantemente perivascular.

**Figura 5:** Infiltrado linfocitario perivascular dispuesto en "manguito".

### Historia

Lactante femenina de 3 meses, quien dos días posteriores a picadura de insecto en dedo anular mano derecha (Figura 1) presenta de manera abrupta y aparatosa, erupción constituida por placas eritemato anulares y otras circinadas de centro claro, bordes sobre-elevados, en tronco y otras de aspecto urticariano no pruriginosas, localizadas en cara, cuero cabelludo, abdomen y piernas. (Figuras 2 y 3). Afebril, no irritable. Peso y talla acorde con su edad. No visceromegalias. Como único antecedente familiar relevante, abuela materna portadora de lupus eritematoso sistémico, controlada.

**Paraclínicos:** Hb 10,5 GR% Leucocitos 10.440 Neutrófilos 56,2% Linfocitos 34,7% Eosinófilos 0,3%. Resto de las pruebas incluyendo PCR, VSG, CH50, C3, C4, ANA, AntiRo, Anti-La: Normales y/o Negativos.

\*Dermatólogo

\*\*Pediatra neonatólogo

\*\*\*Dermatopatólogo.

Autor de correspondencia:

Amalia Panzarelli

Clinica Vista Alegre, PB No.11.

Caracas, 1020.

boreal.star@gmail.com

## ¿CUÁL ES SU DIAGNÓSTICO? ERITEMA ANULAR CENTRÍFUGO

El eritema anular centrífugo (EAC) es considerado una reacción de hipersensibilidad frente a diferentes antígenos<sup>1</sup>. Es infrecuente, sin predominio de raza o sexo, presentándose a cualquier edad, con un pico de incidencia en la quinta década de la vida, aunque hay casos descritos en recién nacidos y niños pequeños<sup>1,2</sup>. Ha recibido varios nombres, siendo EAC propuesto por Darier en 1916<sup>2</sup>.

La etiología es desconocida aunque se ha relacionado con infecciones (virus de Epstein Barr, molusco contagioso, *Candida albicans*, dermatofitos, áscaris, tuberculosis, estreptococos); fármacos (amitriptilina, piroxicam, hidroxyclorequina, cimetidina, ampicilina, penicilina, terbinafina); neoplasias (linfoma de Hodgkin, mieloma múltiple, leucemia, carcinomas prostático, nasofaríngeo, espinocelular); trastornos autoinmunes (lupus eritematoso, sarcoidosis, síndrome de Sjögren, tiroiditis, dermatitis IgA lineal de la infancia); alimentos (tomate, quesos fermentados con *Penicillium* como el Roquefort)<sup>1-4</sup>. En la población pediátrica se ha relacionado con infecciones por *C. albicans*, dermatofitos, VEB y poxvirus<sup>1-4</sup> y reportes esporádicos por medicamentos<sup>5</sup>.

Las lesiones son múltiples, localizadas ó generalizadas; ubicadas habitualmente en tronco y parte proximal de extremidades; y raramente en cuero cabelludo. Comienza con una o más pápulas que se expanden rápidamente de forma centrífuga con aclaramiento central hasta diámetros de 10 cm ó más; al confluir originan figuras asimétricas, circinadas y policíclicas que después de un período variable desaparecen y son reemplazadas por nuevas lesiones que siguen un curso similar<sup>2-4</sup>. Existen dos variantes, una superficial con borde descamativo periférico y pruginosa, y otra profunda con borde eritematoso e infiltrado pronunciado, de aspecto urticariforme, sin descamación y poco pruriginosa<sup>1,3</sup>, siendo esta la clínica del caso presentado. La histología varía de acuerdo a la localización del infiltrado perivascular, así en EAC superficial destaca la paraqueratosis focal, espongiosis e infiltrado linfohistiocitario perivascular superficial "en manguito", mientras que en EAC profunda, no existen cambios epidérmicos o son leves y focales, destacando el infiltrado de células mononucleares perivascular y profundo, también "en manguito"; puede encontrarse vacuolización y presencia de queratinocitos necróticos en la unión dermo-epidérmica<sup>1,2</sup>.

Debe plantearse como diagnóstico diferencial al eritema anular de la infancia, eritema anular eosinofílico, eritema neutrofílico figurado de la infancia, urticaria multiforme, y lupus neonatal<sup>1-8</sup>. No hay un tratamiento específico, el mismo va orientado según la causa subyacente<sup>2</sup>. Se han utilizado antihistamínicos, esteroides sistémicos y en casos aislados antibióticos, antifúngicos o metronidazol<sup>1,2,4</sup>.

**Evolución:** recibió esteroides sistémicos, antihistamínicos orales y lubricación, con resolución progresiva 3 semanas después, sin secuelas, ni recurrencias en 4 meses de seguimiento. ●

### Resumen

El eritema anular centrífugo es considerado una reacción de hipersensibilidad frente a diferentes antígenos. Es una afección infrecuente, descrita de manera esporádica en recién nacidos y niños pequeños. Presentamos un caso de EAC variante profunda en una lactante de 3 meses, se revisan posibles causas etiológicas y diagnósticos diferenciales.

**Palabras clave:** eritema anular centrífugo, eritema figurado.

### Diagnosis: Centrifugal Annular Erythema

#### Abstract

Erythema annulare centrifugum is considered a hypersensitivity reaction against different antigens. It's a rare condition, described sporadically in infants and young children. We report here a case of erythema annulare centrifugum of deep variation in an infant under three months, and review possible etiologies and differential diagnoses.

**Key words:** : *erythema annulare centrifugum, figured erythema.*

**Agradecimiento:** Dr. Pedro Arzola, patólogo.

### Referencias

- Toledo F, Betlloch I. Eritemas anulares de la infancia. *Actas Demosifilogr* 2010;101:473-484.
- Kaminsky A. Eritemas figurados. *Actas Dermosifilogr*. 2009;100:88-109
- Burgdors W. Eritema anular centrífugo y otros eritemas. En: Hashimoto K, Lever W, Fitzpatrick T, Freedberg IM, et al. *Dermatología en Medicina General*. Versión en español de la 5ta edición. Buenos Aires: Editorial Médica Panamericana; 2001; volumen 2:1208-1211.
- España A. Eritemas. En: Bologna J, Jorizzo J, Rapini R, et al. *Dermatología*. 1ª edición. España: Editorial Elsevier; 2004, tomo 1:303-311.
- Loyo N, Zapata G, Oliver M. Eritema anular de la infancia. *Derm Venez* 2003;41:30-32.
- López A, Tuneu A, Lobo C, et al. Eritema anular eosinofílico. *Actas dermosifilogr* 2004;95:302-4.
- Patrizi A, Savoia F, Varotti E, et al. Neutrophilic figurate erythema of infancy. *Pediatr Dermatol*. 2008;25:255-60.
- Shah K, Honig P, Yan A. Urticaria multiforme: A case series and review of acute annular urticarial hypersensitivity syndromes in children. *Pediatrics* 2007;119:1177-83.