

Enfermedad trofoblástica gestacional: evaluación *doppler*

Dres. Daniel Alejandro Largo D' Aiuto,¹ Mariana Mena Alex,² José Antonio Colón.³

RESUMEN

Objetivo: Evaluar la utilidad clínica de la ultrasonografía *doppler*, en el diagnóstico y seguimiento de pacientes con enfermedad trofoblástica gestacional, hospitalizadas en el Servicio de Patología del Primer Trimestre de la "Maternidad Concepción Palacios", entre enero y agosto de 2017.

Métodos: Estudio descriptivo, prospectivo, longitudinal que incluyó 18 pacientes. Se realizó ultrasonido *doppler* al ingreso y una semana después de la evacuación uterina, determinando grado, distribución e índices de vascularización de la arteria uterina, con controles semanales de fracción beta de hormona gonadotropina coriónica humana.

Resultados: La frecuencia de enfermedad trofoblástica gestacional fue 1:307 embarazos. Catorce pacientes (78 %) presentaron enfermedad trofoblástica benigna, 57,14 % con vascularización escasa e intralesional antes del vaciado uterino. Cuatro pacientes (22 %) presentaron neoplasia trofoblástica gestacional y previo al vaciado uterino, 3 tenían vascularización escasa y 1 moderado, 50 % difusa y 50 % intralesional. Una paciente presentó vascularización posterior al vaciamiento, resultando coriocarcinoma. El índice de pulsatilidad aumentó en pacientes con enfermedad benigna después del vaciado (1,53 a 2,20) ($p=0,0245$). Se establecieron puntos de corte para predecir neoplasia trofoblástica gestacional previo al vaciado: índice de pulsatilidad de 1,45, índice de resistencia de 0,7 y relación sistole/diástole de 3,6; con valores predictivos positivos 25 %, 22,22 % y 37,50 % respectivamente. Después del vaciado 1,9, 0,75 y 5,2; con valor predictivo positivo 33,33 %, 28,57 % y 25 %.

Conclusiones: La evaluación *doppler* tiene poco valor predictivo positivo para neoplasia trofoblástica gestacional pero es útil para predecir remisión espontánea de la enfermedad.

Palabras clave: Enfermedad Trofoblástica Gestacional, *Doppler*; Neoplasia Trofoblástica Gestacional.

SUMMARY

Objective: To evaluate the clinical usefulness of *Doppler* ultrasonography in the diagnosis and follow-up of patients with gestational trophoblastic disease, hospitalized in the Pathology Service of the First Trimester and Puerperium of the "Maternidad Concepción Palacios", between January and August of 2017.

Methods: Descriptive, prospective, longitudinal study that included 18 patients. *Doppler* ultrasound was performed at admission and 1 week after uterine evacuation, determining degree, distribution and vascularization indexes of uterine artery, with weekly controls of the beta fraction of the human chorionic gonadotropin hormone.

Results: A frequency of gestational trophoblastic disease 1: 307 pregnancies was reported. Fourteen patients (78%) presented benign trophoblastic disease, 57.14% with scarce and intralesional vascularization prior to uterine emptying. Four (22%) presented gestational trophoblastic neoplasia, 3 with scarce and 1 moderate vascularization, 50% diffuse and 50% intralesional prior to uterine emptying. A single patient presented vascularization after emptying, resulting in gestational trophoblastic neoplasia. An increase in the pulsatility index was observed in patients with benign disease after emptying (1.53 to 2.20) ($p = 0.0245$). Cut-off points were established to predict gestational trophoblastic neoplasia prior to emptying; pulsatility index 1.45, resistance index 0.7 and systole / diastole ratio 3.6 with positive predictive values 25%, 22.22% and 37.50% respectively and after casting 1.9, 0.75 and 5.2 with positive predictive value 33.33%, 28.57% and 25%.

Conclusions: *Doppler* evaluation has little positive predictive value for gestational trophoblastic neoplasia, however, it is useful to predict spontaneous remission of the disease.

Keywords: Gestational Trophoblastic Disease, *Doppler*, Gestational Trophoblastic Neoplasia.

¹Especialista en Obstetricia y Ginecología, egresado de la Universidad Central de Venezuela, sede Maternidad Concepción Palacios (UCV/MCP). Adjunto al Servicio de Ginecología de la Maternidad Concepción Palacios.

² Especialista en Obstetricia y Ginecología, egresado de la UCV/MCP.

³ Especialista en Obstetricia y Ginecología, Ex Jefe de Servicio de Patología del Primer Trimestre de la Maternidad Concepción Palacios, Profesor Asociado de la Facultad de Medicina de la Universidad Central de Venezuela.

INTRODUCCIÓN

La enfermedad trofoblástica gestacional (ETG) comprende un grupo de patologías benignas y malignas poco frecuentes, derivadas de una alteración

primaria en los procesos de formación, diferenciación y proliferación del tejido trofoblástico de la placenta, donde se exagera su capacidad normal de multiplicación celular (hiperplasia), penetración decidual y migración vascular (1). Además comprende un conjunto de procesos derivados del genoma paterno, ya que el producto de la concepción del cual se originan, es genéticamente extraño al anfitrión materno (2). Dentro de esta denominación, se incluyen las diferentes modalidades de la gestación molar (total, parcial e invasiva), las neoplasias o tumores trofoblásticos gestacionales (coriocarcinoma, tumor trofoblástico del lecho placentario y tumor trofoblástico epitelioides) y otras lesiones trofoblásticas (lesión exagerada del lecho placentario y nódulo del lecho placentario), todas ellas con diferentes etiologías, morfologías y expresiones clínicas (2).

La mola hidatidiforme es la forma más común, con una incidencia que varía según la distribución geográfica. Aunque generalmente es una enfermedad benigna, en algunos pacientes puede evolucionar de forma invasiva y producir metástasis a distancia. Aun así, son las neoplasias ginecológicas con mayores posibilidades de curación (2). En el 85 % de los casos, el proceso se resuelve satisfactoriamente después de la evacuación, y los títulos de la subunidad beta de la hormona gonadotropina coriónica humana (β -hCG) van descendiendo hasta normalizarse, lo que ocurre, en la mayoría de las pacientes, a los pocos meses. Se habla de remisión espontánea, cuando se obtienen tres títulos consecutivos negativos semanales de β -hCG o < 5 UI/l (2, 3). La diferenciación entre molas parciales y completas, tiene un pronóstico significativo en el desarrollo de neoplasia trofoblástica gestacional (NTG), observándose una ocurrencia posterior a molas completas en 18 % a 29 %, y alrededor del 40 % en presencia de factores de riesgo, en comparación con las molas parciales que es 0,5 % a 11 % (4).

Hay pocos predictores del curso clínico de la mola hidatidiforme, entre ellos la edad materna avanzada, mayores niveles séricos de β -hCG, tamaño uterino significativamente mayor, presencia de quistes tecaluteínicos, antecedentes de enfermedad trofoblástica gestacional y complicaciones clínicas. Pocos estudios han evaluado el papel de la ultrasonografía con efecto *doppler* en la predicción del desarrollo de neoplasia trofoblástica gestacional (5).

La incidencia de enfermedad trofoblástica gestacional varía ampliamente a nivel mundial, encontrándose desde 1 en 500 hasta 1 en 1500 embarazos; Asia presenta la mayor incidencia con 1 por cada 80 embarazos, en contraste con Arabia, que para el año 2011 reportó 1 caso por cada 452 embarazos; Estados Unidos y México reportan tasas de 1 de cada 1000 y 2,4 por cada 1000 embarazos respectivamente (1). En Venezuela la prevalencia es variable, oscilando entre 1:626 a 1:1147 embarazos (1, 6-8). En la Maternidad Concepción Palacios, en el año 2016, se ingresaron 11 075 embarazadas, 44 con diagnóstico de ETG, lo que corresponde a una tasa de 1:251 embarazos. Esta distribución geográfica se ha tratado de explicar a expensas de factores socioeconómicos, raciales, culturales, ambientales y, sobre todo, genéticos (2).

Una de las pruebas utilizadas para el diagnóstico de ETG es el ultrasonido, en combinación con la determinación de los niveles séricos de β -hCG. La ultrasonografía con efecto *doppler*, es un método no invasivo, actualmente utilizado para evaluar y medir con fiabilidad el flujo sanguíneo, aportando información valiosa complementaria en el diagnóstico de ETG, por lo que ha desplazado a la angiografía uterina para la detección de enfermedad invasiva (2). En la mayoría de los casos, la ultrasonografía convencional puede identificar el tipo de mola, sin embargo, podrían existir características al ultrasonido *doppler* que permitan predecir con mayor certeza el tipo histológico de la enfermedad molar (4).

El examen ecográfico puede realizarse vía transabdominal o vía transvaginal. Debido a la alta resolución espacial y proximidad anatómica del área de estudio, el ultrasonido transvaginal provee un estudio detallado de las lesiones uterinas, incluyendo la morfología y grado de invasión (4). En los casos de mola hidatidiforme, el ultrasonido puede revelar un útero aumentado de tamaño, con múltiples imágenes anecoicas vesiculares en su interior, distribuidas de forma difusa, cuyo aspecto ha sido descrito como “tormenta de nieve”, “panal de abeja” o “racimo de uvas”, que representan las vellosidades hidrópicas. En la imagen ecográfica es difícil diferenciar entre mola hidatidiforme parcial o completa. En más del 40 % de los casos se pueden visualizar quistes tecaluteínicos (tumores de ovarios quísticos, multiloculares, bilaterales) que derivan de la hiperestimulación ovárica por los altos niveles de β -hCG, los cuales generalmente

regresan de forma espontánea cuando esta desciende (5). Autores reportan que la sensibilidad, especificidad, el valor predictivo positivo y el valor predictivo negativo del ultrasonido para identificar embarazo molar es de 44 %, 74 %, 88 % y 23 % respectivamente (4). En los casos de NTG se puede observar mediante ecografía, el útero aumentado de tamaño, contorno irregular, con la presencia de lóbulos, y una masa focal en miometrio, de ecogenicidad variable, cuyas áreas anecoicas se relacionan con zonas de hemorragia, necrosis tisular o espacios vasculares (4).

Realizar el diagnóstico precoz de enfermedad trofoblástica persistente (ETP) mediante ultrasonografía *doppler*, antes de evidenciar alteraciones en el comportamiento de los valores séricos de β -hCG, permitiría iniciar el tratamiento adyuvante tan pronto como sea posible, lo que podría reducir el riesgo de desarrollar metástasis a distancia y la necesidad de esquemas de quimioterapia combinada.

La utilización del *doppler* en la evaluación de la ETG no es nueva. Hsieh y col. (9), en el año 1994, determinaron que el patrón vascular *doppler* se correlacionaba con los niveles séricos de β -hCG, la hemodinamia uterina, el tratamiento con quimioterapia, y posiblemente, con el diagnóstico histopatológico. Se ha reportado que hallazgos anormales a la evaluación *doppler*, utilizando diferentes métodos (vascularización anormal del miometrio o bajos índices *doppler* de las arterias uterinas), se correlacionan con enfermedad invasiva. El incremento en la vascularización del miometrio, altos picos de velocidad sistólica de las arterias uterinas, y bajos valores de índice de pulsatilidad (IP) e índice de resistencia (IR) de arterias uterinas se han asociado con NTG, a pesar de que los índices *doppler* varíen en los diferentes estudios; también se ha evaluado la relación sístole/diástole (10 - 15); adicionalmente, se ha demostrado que existe correlación entre el descenso progresivo de las concentraciones de β -hCG y el aumento de los índices de resistencia *doppler* después de la evacuación cuando las molas presentan regresión espontánea (16). Por tanto, se plantea que el *doppler* de las arterias uterinas es de ayuda en la diferenciación de enfermedad trofoblástica benigna y maligna, con un valor de predicción negativo de 100 % para enfermedad persistente y valor de predicción positivo de 67 % para persistencia local (12). Además, son útiles para determinar no solo si la enfermedad invasiva está

presente, sino también para detectar recurrencia de la enfermedad y evaluar la eficacia de la quimioterapia durante el seguimiento (17, 18). Por el contrario, no parece ser útil para diferenciar mola parcial de mola completa (5, 19).

Además de los bajos índices *doppler* de arterias uterinas antes de la evacuación molar asociados con el desarrollo de NTG (S/D: 2,27, IR: 0,55, IP: 0,86) comparados con pacientes con remisión espontánea (S/D: 5,10, IR: 0,8, IP: 1,82), se ha descrito la presencia de anomalías al *doppler* como nódulos focales, espacios vasculares quísticos o hipervascularización dentro del miometrio. Estos últimos pueden ser explicados por la destrucción de la vasculatura uterina característica de los tumores trofoblásticos gestacionales, donde, además de la invasión miometrial, el trofoblasto invade las arterias espirales del útero y reemplaza su componente muscular liso resultando en la formación de lagunas de sangre (5). Se debe tener precaución al analizar imágenes *doppler* anormales aisladas después de la evacuación uterina debido al desarrollo y persistencia de comunicaciones arteriovenosas en el miometrio; en estos casos, la β -hCG es normal (20). Inclusive, se ha asociado el uso de contrastes endovenosos junto a la evaluación con efecto *doppler* siendo útil en la diferenciación de lesiones invasivas pequeñas menores a 2 cm (21).

En vista de que 30 % de las pacientes categorizadas con neoplasia trofoblástica gestacional de bajo riesgo (puntaje FIGO < 7) desarrollan resistencia a metotrexato como terapia de primera línea, internacionalmente se ha validado el uso de la evaluación *doppler* en pacientes con neoplasia trofoblástica gestacional como predictor de quimioresistencia a esquemas de terapia única con metotrexato, por lo que IP de arterias uterinas < 1 resulta una variable independiente para ser tomada en cuenta y así iniciar terapia combinada, sobretudo en pacientes con puntuación FIGO de 6 puntos (22).

La presente investigación se realizó para evaluar la utilidad clínica de la ultrasonografía *doppler* en el diagnóstico y seguimiento de la enfermedad trofoblástica gestacional.

MÉTODOS

Se realizó un estudio prospectivo, descriptivo y longitudinal que incluyó una muestra probabilística

de 18 pacientes con diagnóstico presuntivo, clínico y paraclínico, de enfermedad trofoblástica gestacional, hospitalizadas en el Servicio de Patología del Primer Trimestre y Puerperio de la “Maternidad Concepción Palacios”, entre enero y agosto de 2017. Se excluyeron aquellas tratadas previamente por neoplasia trofoblástica gestacional. Todas las pacientes incluidas firmaron un formulario de consentimiento informado.

Una vez realizado el diagnóstico presuntivo de enfermedad trofoblástica gestacional mediante evaluación clínica, ultrasonido convencional y determinación de niveles séricos de β -hCG, se realizó la primera evaluación ultrasonográfica *doppler* con ecógrafo General Electric Logiq 7, mediante sonda endocavitaria de 10 MHz o sonda convexa de 5 MHz, considerándose el uso de ambas como complementarias para optimizar el examen. La evaluación del patrón vascular incluyó índices de vascularización *doppler* de las arterias uterinas (índice de pulsatilidad, índice de resistencia y la relación sístole/diástole), más la descripción del grado y distribución de la vascularización del contenido uterino.

Para determinar los índices *doppler* se identificaron las arterias uterinas laterales al cuello del útero, a nivel del orificio cervical interno, tomando la rama ascendente de las mismas, con un ángulo de isonación $<30^\circ$, y un volumen de muestra de 2 mm. Mediante análisis espectral del flujo sanguíneo, se tomaron 3 ondas similares consecutivas utilizando el *software* de la máquina. Para el análisis, se utilizó el promedio de los índices del lado derecho e izquierdo.

Posteriormente, en la evaluación del contenido de la cavidad uterina, se realizó la descripción cualitativa del grado y la distribución de la vascularización, utilizando un ángulo de isonación de 90° , con filtro de pared entre 30 – 50 Hz y frecuencia de repetición de pulso (PRF) entre 0,3 y 0,9 kHz (reduciendo la ganancia hasta excluir artefactos).

El grado de vascularización se reportó mediante una escala cualitativa que incluyó: flujo ausente, flujo escaso (se observan vasos escasos y menor vascularización comparada con el miometrio), flujo moderado (aumento del número de vasos, con vascularidad de similar intensidad a la del miometrio), y flujo abundante (gran cantidad de vasos que superan su intensidad

al compararse con la vascularidad miometrial). La distribución de la vascularización se categorizó en ausente, periférico (solo hay flujo circundante a la lesión molar), intralesional (se observa flujo dentro del tejido molar) y difuso (se observa flujo tanto a nivel periférico como intralesional).

Después se realizó el vaciamiento uterino bajo anestesia, mediante un sistema de aspiración manual endouterina. La muestra se preservó en formol al 10 % y fue enviada al Servicio de Anatomía Patológica de la “Maternidad Concepción Palacios” para estudio histológico. Luego se realizó la segunda evaluación ultrasonográfica *doppler*, una semana después de la evacuación uterina (determinando los mismos parámetros descritos), y controles semanales de β -hCG durante tres semanas. El diagnóstico de neoplasia trofoblástica gestacional se realizó de acuerdo a los criterios establecidos por la Federación Internacional de Ginecología y Obstetricia (20). Se consideró enfermedad trofoblástica benigna cuando las pacientes presentaron valores indetectables de β -hCG o descenso mayor al 10 % durante el seguimiento.

Se calculó la media y la desviación estándar de las variables continuas, en el caso de las variables discretas se calculó su mediana e identificó valores mínimos y máximos. En el caso de las variables nominales, se calculó sus frecuencias y porcentajes. Los contrastes de variables nominales entre nominales, se realizaron con la prueba chi-cuadrado de Pearson, en el caso de las variables nominales respecto a las variables continuas, se aplicó la prueba t de Student. Se consideró un contraste estadísticamente significativo si $p < 0,05$. Los datos se analizaron con SPSS 18.0 (IBM Corp, Armonk, NY, EE. UU.).

RESULTADOS

En el periodo comprendido entre enero y agosto de 2017, acudieron 6141 embarazadas a la emergencia de la “Maternidad Concepción Palacios”, de las cuales, 24 fueron ingresadas al Servicio de Patología del Primer Trimestre y Puerperio bajo la presunción diagnóstica de enfermedad trofoblástica gestacional. Se obtuvo confirmación histológica en 20 pacientes, lo que representó una frecuencia de 0,32 % (1 por cada 307 embarazos). De las 4 restantes, 3 resultaron abortos incompletos y en un caso se extravió la muestra. De

20 embarazadas con diagnóstico histológico de ETG, 18 fueron incluidas en el análisis. Se excluyeron 2 pacientes por no realizar controles de β -hCG después del vaciamiento uterino.

La edad promedio de las pacientes fue 26 años, siendo la edad mínima 16 años y la máxima 45 años. El 33 % de las pacientes eran primigestas. La edad gestacional promedio al momento del diagnóstico fue de 17 semanas y 3 días. Se realizó vaciamiento uterino mediante aspiración en 17 pacientes y 1 paciente requirió histerectomía, realizándose únicamente evaluación ecográfica previa al acto quirúrgico.

El diagnóstico histopatológico más frecuente fue mola completa en 13 pacientes (72 %), 4 pacientes con mola parcial (22 %) y 1 paciente con coriocarcinoma (6 %). Se determinó enfermedad trofoblástica benigna en 14 pacientes (78 %) y neoplasia trofoblástica gestacional en 4 pacientes (22 %), con curva de regresión anormal de β -hCG y un diagnóstico histológico de coriocarcinoma. El desarrollo de NTG posterior a mola completa ocurrió en 15,3 % de los casos, y en 25 % de las molas parciales.

En la tabla 1, se observa que en las 14 pacientes con enfermedad trofoblástica benigna, durante la evaluación ultrasonográfica *doppler* previa al vaciamiento, el grado

Tabla 1. Distribución de pacientes con enfermedad trofoblástica benigna según las características del patrón vascular *doppler*.

Patrón vascular <i>doppler</i>	Prevaciamento n (%)	Posvaciamento n (%)	p
Grado de vascularización			0,0638
Ausente	4 (28,57)	14 (100)	
Escaso	8 (57,15)	0 (0)	
Moderado	2 (14,28)	0 (0)	
Distribución de vascularización			0,0912
Ausente	4 (28,57)	14 (100)	
Intralesional	8 (57,15)	0 (0)	
Periférico	2 (14,28)	0 (0)	

de vascularización más frecuente observado fue escaso (57,14 %), presentando una distribución vascular intralesional en igual frecuencia. En la evaluación posterior al vaciamiento, ninguna de las pacientes con ETG benigna presentó vascularización *doppler*. En relación a los índices, previo al vaciamiento, se encontró una mediana del IP de las arterias uterinas de $1,53 \pm 0,6$, para el IR de $0,72 \pm 0,18$ y el S/D de $3,93 \pm 2,12$. Después del vaciamiento, la mediana del IP fue de $2,20 \pm 0,86$, IR $0,80 \pm 0,09$ y S/D $5,85 \pm 2,29$, evidenciando un incremento significativo del IP posterior al vaciamiento ($p=0,0245$) (tabla 2).

Tabla 2. Índices de vascularización *doppler* de las arterias uterinas en pacientes con enfermedad trofoblástica benigna.

Índices <i>doppler</i> de arterias uterinas	Prevaciamento Mediana \pm DE	Posvaciamento Mediana \pm DE	P
Índice de pulsatilidad (IP)	$1,53 \pm 0,6$	$2,20 \pm 0,86$	0,0245
Índice de resistencia (IR)	$0,72 \pm 0,18$	$0,8 \pm 0,09$	0,1769
Relación sístole/diástole (S/D)	$3,93 \pm 2,12$	$5,85 \pm 2,29$	0,571

En las 4 gestantes que presentaron neoplasia trofoblástica gestacional se observó vascularización *doppler* previo al vaciado; en 3 fue escasa (75 %) y en 1 (25 %) fue moderada. En cuanto a la distribución de la vascularización, en 2 pacientes (50 %) fue difusa y en 2 (50 %) intralesional. Posterior al vaciamiento, 1 solo caso presentó vascularización moderada y distribución difusa, correspondiendo a un 33,3 %. Una paciente requirió histerectomía por lo que no se realizó evaluación ecográfica posterior a evacuación (tabla 3).

Referente a los índices *doppler* de las arterias uterinas previos a la evacuación uterina, en las pacientes con NTG, se obtuvo un IP de $1,87 \pm 0,77$, IR de $0,75 \pm 0,27$ y relación S/D de $3 \pm 1,39$, con resultados posterior al vaciado de IP $1,79 \pm 1,07$, IR $0,73 \pm 0,38$ y relación S/D $4,88 \pm 3,04$, sin evidencia de cambios significativos (tabla 4).

Tabla 3. Distribución de pacientes con neoplasia trofoblástica gestacional según las características del patrón vascular *doppler*:

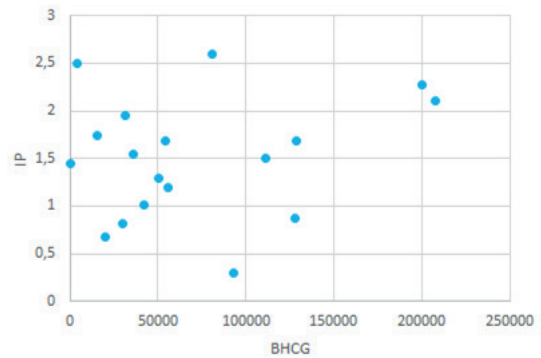
Patrón vascular <i>doppler</i>	Prevaciamento n (%)	Posvaciamento n (%)	p
Grado de vascularización			0,1353
Ausente	0 (0)	2 (66,67)	
Escaso	3 (75)	0 (0)	
Moderado	1 (25)	1 (33,33)	
Distribución de vascularización			0,3679
Ausente	0 (0)	2 (66,67)	
Intralesional	2 (50)	0 (0)	
Periférico	2 (50)	1 (33,33)	

Al relacionar la β -hCG con los índices de vascularización *doppler* previo al vaciamiento uterino, se observó, que a mayores concentraciones séricas de β -hCG tiende a aumentar el valor del IP, sin embargo, esta correlación no fue estadísticamente significativa (coeficiente de correlación = 0,2034) (gráfico 1). En el gráfico 2, se observa que no hubo correlación significativa entre los valores de β -hCG y el IR (coeficiente de correlación = -0,049). Respecto a la relación S/D, tiende a aumentar con mayores concentraciones séricas de β -hCG, pero sin significancia estadística (coeficiente de correlación = 0,3105) (gráfico 3).

Tabla 4. Índices de vascularización *doppler* de las arterias uterinas en pacientes con neoplasia trofoblástica gestacional.

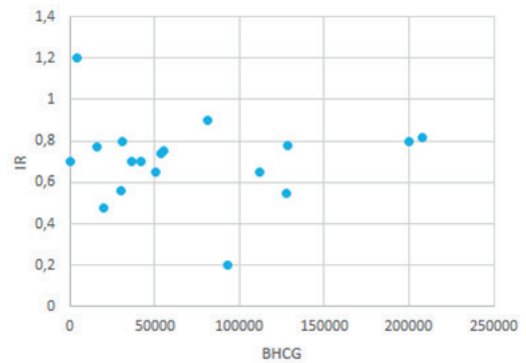
Índices <i>doppler</i> de arterias uterinas	Prevaciamento Mediana \pm DE	Posvaciamento Mediana \pm DE	p
Índice de pulsatilidad (IP)	1,87 \pm 0,77	1,79 \pm 1,07	0,7896
Índice de resistencia (IR)	0,75 \pm 0,27	0,73 \pm 0,38	0,375
Relación sístole/diástole (S/D)	3 \pm 1,39	4,88 \pm 3,04	0,875

Gráfico 1. Correlación entre valores de la sub unidad beta de la hormona gonadotropina coriónica humana y el índice de pulsatilidad de las arterias uterinas previo al vaciado.



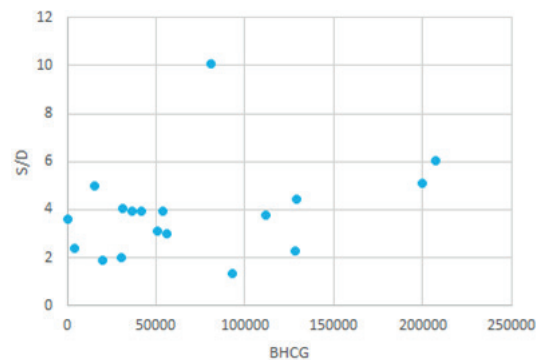
Coefficiente de correlación = 0,2034

Gráfico 2. Correlación entre valores de la sub unidad beta de la hormona gonadotropina coriónica humana y el índice de resistencia de las arterias uterinas previo al vaciado.



Coefficiente de correlación = - 0,049

Gráfico 3. Correlación entre valores de la sub unidad beta de la hormona gonadotropina coriónica humana y la relación sístole diástole de las arterias uterinas previo al vaciado.



Coefficiente de correlación = 0,3105

Tabla 5. Distribución de pacientes con enfermedad trofoblástica gestacional según el diagnóstico histopatológico y características del patrón vascular *doppler* previo al vaciamiento uterino

Patrón vascular <i>doppler</i>	Mola completa n (%)	Mola parcial n (%)	Coriocarcinoma n (%)	p
Grado de vascularización				0,1127
Ausente	3 (23,07)	1 (25)	0 (0)	
Escaso	9 (69,24)	2 (50)	0 (0)	
Moderado	1 (7,69)	1 (25)	1 (100)	
Distribución de vascularización				0,9299
Ausente	3 (23,07)	1 (25)	0 (0)	
Intralesional	7 (53,86)	2 (50)	1 (100)	
Periférico	2 (15,38)	0 (0)	0 (0)	
Difuso	1 (7,69)	1 (25)	0 (0)	

Entre las pacientes con diagnóstico histopatológico de mola completa, la mayoría presentó vascularización escasa (69,24 %) e intralesional (53,85 %), similar a la mola parcial. La única paciente con coriocarcinoma, tuvo vascularización moderada e intralesional ($p > 0,05$) (tabla 5).

Al evaluar los índices *doppler* de las arterias uterinas previo a la evacuación, según el diagnóstico histopatológico, se determinó que la mediana del IP para mola completa fue de $1,50 \pm 0,63$, mola parcial $1,83 \pm 0,79$ y coriocarcinoma $1,45$ ($p = 0,8060$). Respecto al IR, se observó para mola completa $0,74 \pm 0,18$, mola

parcial $0,76 \pm 0,30$ y coriocarcinoma $0,70$ ($p = 0,8030$). En cuanto a la relación S/D, los valores fueron $3,42 \pm 2,15$ para mola completa, $3,18 \pm 1,85$ para mola parcial y $3,60$ para coriocarcinoma ($p = 0,9475$). En la paciente con diagnóstico de coriocarcinoma se encontraron valores absolutos de IP e IR menores que en la mola completa y parcial, sin embargo, no fue estadísticamente significativo (tabla 6).

En la evaluación *doppler*, se establecieron puntos de corte para los índices de vascularización de acuerdo a la mejor sensibilidad (S) y especificidad (E) obtenidas. Las cifras se presentan en la tabla 7.

Tabla 6. Índices de vascularización *doppler* de arterias uterinas en pacientes con enfermedad trofoblástica gestacional según el diagnóstico histopatológico

Índices <i>doppler</i> de arterias uterinas	Mola completa Mediana \pm DE	Mola parcial Mediana \pm DE	Coriocarcinoma Mediana	p
Índice de pulsatilidad (IP)	$1,50 \pm 0,63$	$1,83 \pm 0,79$	1,45	0,8060
Índice de resistencia (IR)	$0,74 \pm 0,18$	$0,76 \pm 0,30$	0,70	0,8030
Relación sístole/diástole (S/D)	$3,42 \pm 2,15$	$3,18 \pm 1,85$	3,60	0,9475

Tabla 7. Eficacia de los índices de vascularización *doppler* de arterias uterinas para predecir neoplasia trofoblástica gestacional.

Índices <i>doppler</i> de arterias uterinas	Punto de corte	Sensibilidad %	Especificidad %	Valor predictivo positivo %	Valor predictivo negativo %
Preevacuación					
Índice de pulsatilidad	1,45	50	57,14	25	80
Índice de resistencia	0,7	50	50	22,22	77,78
Relación sístole/diástole	3,6	75	64,29	37,50	90
Posevacuación					
Índice de pulsatilidad	1,9	66,67	71,43	33,33	90,91
Índice de resistencia	0,75	66,67	64,29	28,57	90
Relación sístole/diástole	5,2	66,67	57,14	25	88,89

DISCUSIÓN

La enfermedad trofoblástica gestacional es una patología infrecuente, su incidencia varía ampliamente a nivel mundial. En la “Maternidad Concepción Palacios” para el año 2017, entre enero y agosto, se presentó una frecuencia de 0,32 %, que representa 1 caso por cada 307 embarazos, en contraste con incidencias menores reportadas en publicaciones nacionales, donde los valores oscilan entre 1:626 a 1:1147 embarazos (1,6-8). La alta prevalencia de ETG pudiese estar justificada por tratarse de un centro de referencia nacional.

El diagnóstico de ETG se realiza combinando sospecha clínica, evaluación ecográfica y valores séricos de β -hCG. El manejo involucra la evacuación uterina mediante aspiración, con diagnóstico histológico del producto de la concepción. En la mayoría de los casos, ocurre remisión de la enfermedad posterior al vaciamiento uterino, reflejado en la caída exponencial de los valores de β -hCG sérica durante el seguimiento. De presentarse alteraciones en su curva de regresión normal, se plantea el diagnóstico de neoplasia trofoblástica gestacional (2).

Existen pocos predictores de la evolución clínica de la mola hidatidiforme y el riesgo de desencadenar NTG, por lo que se propone la ultrasonografía *doppler*

como una herramienta no invasiva, que evalúa el flujo vascular, partiendo de que la neoangiogénesis es una condición característica de malignidad, siendo clave en el crecimiento tumoral y su capacidad metastásica. También ha sido asociada a resistencia a la quimioterapia y peor pronóstico en varios tumores sólidos. En el diagnóstico temprano de neoplasia trofoblástica gestacional, la velocimetría *doppler* podría constituir una ventaja sobre las clásicas mediciones de β -hCG, ya que pudiese detectar la presencia de enfermedad posmolar, semanas antes de presentarse aumento o meseta de la β -hCG (15).

La mayoría de las pacientes incluidas en este estudio son jóvenes. Fue más frecuente el diagnóstico en el segundo trimestre del embarazo y 22 % de los casos desarrollaron neoplasia trofoblástica gestacional. Asmar y col. (15) reportaron una incidencia similar (20 %), sin embargo, fueron diagnosticadas en el primer trimestre, por lo que se evidencia que la edad gestacional al momento del diagnóstico no incrementa el riesgo de desarrollar neoplasia trofoblástica gestacional.

El desarrollo de neoplasia trofoblástica gestacional posterior a mola completa ocurrió en 15,3 % de los casos, similar a lo reportado por Lima y col. (4) quienes establecen frecuencias entre 18 % y 29 %, sin embargo,

difiere en la incidencia de NTG posterior a mola parcial observado en 25 %, comparándolo con 0,5 % a 11 % reportado por Lima y col. (4) y Savage y col. (19). Esta diferencia puede deberse a la poca cantidad de molas parciales en la presente investigación, donde 1 de las 4 desarrolló NTG.

Investigaciones previas han descrito cambios en la morfología uterina mediante ultrasonido, sin embargo, poco se conoce sobre la correlación entre la presentación morfológica y los eventos vasculares reales que ocurren dentro del útero (9). En la evaluación *doppler* se obtuvo que la mayoría de las ETG benignas eran vasculares, siendo más frecuente el grado de vascularización escaso con distribución intralesional, de igual forma se observó, que en su totalidad no presentaron vascularización posterior al vaciado. No se encontraron publicaciones previas que categoricen el grado y patrón de distribución vascular en la patología molar utilizando la escala cualitativa descrita en el presente estudio, por lo que resultaría innovadora la sistematización de su uso, como parte de la evaluación *doppler*, para futuras investigaciones.

En la ETG benigna, se observaron valores de mediana para el IP de las arterias uterinas más bajos a los reportados por Asmar y col. (15) en 197 pacientes con remisión espontánea y por Yalcin y col. (14).

Al evaluar la enfermedad trofoblástica benigna, se observó un incremento del índice de pulsatilidad posterior a la evacuación uterina al compararlos con los valores previos, sin cambios significativos en el IR y en la relación S/D. En el caso del IP, coincide con los resultados presentados por Abd El Aal y col. (16), quienes evidenciaron aumento significativo del IP de las arterias uterinas desde la primera visita (al tercer día posterior a la evacuación), que exponencialmente seguía aumentando hasta su control a las 14 semanas. Ante la remoción completa del tejido trofoblástico mediante la evacuación uterina, se revierten los cambios vasculares producidos por la invasión trofoblástica, por lo que se establece claramente que el incremento del IP en la evaluación ecográfica posterior al vaciado uterino, es altamente sugestivo de enfermedad benigna, no así el IR y la relación S/D.

La neoplasia trofoblástica gestacional se caracteriza por destrucción de la vasculatura uterina. Además de

la invasión al miometrio, el tejido trofoblástico invade las arterias espirales, reemplazando el músculo liso, dando la formación de lagunas vasculares. Antes de la evacuación uterina, todas las pacientes con NTG presentaron algún grado de vascularización con patrón difuso o intralesional y en la evaluación después del vaciado se hizo notorio que el único caso con vascularización *doppler* se tratara de un coriocarcinoma.

En la NTG, se obtuvieron valores de mediana para el IP de las arterias uterinas mayores a los reportados por otros autores (10, 14, 15) quienes reportan que solo las pacientes que desarrollaron NTG presentaron IP <1,5 posterior al vaciado. Al evaluar el comportamiento de los índices *doppler*, con respecto a la evacuación uterina en pacientes con NTG, no existen cambios significativos previos y posteriores al vaciado, lo que coincide con lo observado por Asmar y col. (15). Esto es atribuible a que la evacuación uterina resulta insuficiente como tratamiento para la remoción del tejido trofoblástico en las pacientes con enfermedad persistente, por lo que se mantienen los cambios vasculares del útero gestante, debido al efecto hormonal sobre la elasticidad de las paredes arteriales.

El valor sérico de β -hCG está directamente relacionado con el número de células trofoblásticas viables, por lo que constituye un marcador tumoral ideal y se ha utilizado con éxito como método estándar para el diagnóstico y clasificación de las pacientes de riesgo. Sin embargo, realizar el diagnóstico de neoplasia trofoblástica gestacional por lo general requiere seguimiento por varias semanas para determinar una curva de regresión anormal. Según el comportamiento de la muestra, en términos absolutos, a mayor β -hCG, se obtuvo mayor valor de IP y de relación S/D, mientras que a mayor β -hCG hubo un menor IR. Sin embargo, en esta investigación, la correlación entre los valores de β -hCG y los índices de vascularización *doppler* previa a la evacuación uterina no fue significativa. Esto puede deberse a valores de datos extremos con rango de índices *doppler* de 0,2 a 10,1 en comparación con rango de títulos de β -hCG en suero de 85 mUI/ml a 200 000 mUI/ml. Esta situación fue reportada de manera similar por Yalcin y col. (14) cuando se evaluó la relación entre los valores absolutos de β -hCG en suero y los índices *doppler* de las arterias uterinas, observando resultados significativos pero bajos coeficientes de correlación.

Diferenciar entre mola completa y parcial tiene importante valor pronóstico, debido a que la incidencia de neoplasia trofoblástica gestacional varía según el tipo de enfermedad molar, siendo más frecuente en la mola completa (4, 19). En la mayoría de los casos, la ultrasonografía convencional puede identificar el tipo de mola; al asociar el ultrasonido *doppler* se puede establecer una visión más contundente de la enfermedad, sin embargo, el diagnóstico definitivo se determina mediante el resultado histopatológico. Las células trofoblásticas en el sitio de implantación, parecen diferir para cada tipo de embarazo, según el nivel de invasión observado en el primer trimestre de embarazos molares, particularmente en las molas completas, por lo que se esperaría encontrar diferencias en la velocimetría *doppler* de las arterias uterinas. Sin embargo, en la práctica clínica, los valores de los índices *doppler* no parecen ayudar a diferenciar entre molas completas y parciales, excepto cuando la mola completa coexiste con feto normal (5, 23). En el presente estudio, no se encontraron diferencias significativas en los índices *doppler* o en el patrón de vascularización entre molas completas y parciales, ni entre estas y el único caso de coriocarcinoma. Similares hallazgos fueron reportados por Savage y col. (19), quienes no evidenciaron diferencias significativas en el grado de vascularización entre las molas completas y parciales.

En esta investigación se obtuvo que el punto de corte de IP con mayor asociación en el desarrollo de neoplasia trofoblástica gestacional previa a la evacuación uterina fue 1,45 (sensibilidad 50 % y especificidad 57,14 %) y posterior al vaciado de 1,9 (sensibilidad 66,67 % y especificidad 57,14 %) obteniéndose un valor predictor de prueba positivo de 26 % y 33 % y valor predictivo negativo de 80 % y 90,91 % respectivamente. Al compararse con lo reportado por Asmar y col. (15), el IP previo y posterior a la evacuación uterina fue el parámetro que reportó mayor asociación con el riesgo de presentar NTG posmolar. Dichos autores usaron un punto de corte más bajo (1,3 previo al vaciado uterino y 1,7 posterior al mismo) obteniendo una sensibilidad mayor del 75 % y 79 %, y una especificidad de 82 % y 86 % respectivamente, sin embargo, no reportaron los valores de predicción diagnóstica para la prueba.

Para el IR, el punto de corte con mayor asociación a

NTG previa al vaciado fue 0,70 (sensibilidad 50 % y especificidad 50 %) y posterior al mismo de 0,75 (sensibilidad 66,67 % y especificidad 64,29 %), determinando como VPP previo y posterior al vaciado uterino 22,22 % y 28,57 % respectivamente. Estos puntos de corte son similares a los utilizados por Asmar y col. (15), compartiendo de forma similar la sensibilidad y especificidad. En la relación S/D se observó como punto de corte con mayor asociación a NTG previa a vaciado 3,6 (sensibilidad 75 % y especificidad 64,29 %) con VPP 37,50 % y posterior al vaciamiento 5,2 (sensibilidad 66,67 % y especificidad 57,14 %) con VPP 25 %, para este indicador *doppler* se observa mayor sensibilidad y especificidad comparada con publicaciones previas (15).

En la comparación del presente estudio con el realizado por Asmar y col. (15), a pesar de observarse diferencias en los valores absolutos de los índices de vascularización *doppler*, coincide que el IP es el parámetro más fidedigno para predecir comportamiento en la ETG, observándose en la enfermedad benigna aumento en el control posterior a la evacuación, mientras que en la neoplasia trofoblástica gestacional posmolar no existen cambios significativos de ningunos de los parámetros (IP, IR y relación S/D).

Si bien el VPP del *doppler* para diagnóstico de neoplasia trofoblástica gestacional es bajo, cabe destacar que en esta investigación se observó alto valor predictor negativo de la prueba. De tal forma que, por encima de los puntos de corte establecidos para los índices de vascularización, se puede prever, con alto rango de probabilidad, que las pacientes presentarán remisión espontánea, siendo útil la evaluación *doppler* en el diagnóstico de enfermedad trofoblástica benigna.

Cabe destacar que se ha descrito que los factores genéticos y ambientales, así como la distribución geográfica de la población influyen en la prevalencia y el comportamiento de la enfermedad, lo cual podría explicar por qué los distintos autores difieren en las medianas obtenidas para enfermedad benigna y persistente, de la misma manera que para los puntos de corte de los índices de vascularización *doppler* reportados para neoplasia trofoblástica gestacional.

De acuerdo al análisis y comparación de los resultados obtenidos se puede concluir, que, a pesar de que la ETG es una patología infrecuente, en la “Maternidad Concepción Palacios” se reportó una elevada incidencia. La ultrasonografía *doppler* es útil para predecir comportamiento benigno de la ETG cuando se evidencia incremento de los valores de IP posteriores a la evacuación uterina. Observar vascularización *doppler* en la evaluación posterior al vaciado uterino es altamente sugestivo de neoplasia trofoblástica gestacional. No se encontró correlación de los valores de β -hCG con los índices *doppler* previos al vaciamiento uterino. La evaluación *doppler* no es útil para diferenciar el tipo histológico de ETG y presenta bajo valor predictivo positivo para el desarrollo de neoplasia trofoblástica según los puntos de corte utilizados, sin embargo, es útil para predecir remisión espontánea de la enfermedad.

Los autores expresan su agradecimiento al Servicio de Anatomía Patológica de la Maternidad Concepción Palacios, quienes facilitaron la información necesaria para llevar a cabo este estudio y a la Licenciada Zuleika Campos, por la asesoría estadística.

REFERENCIAS

1. Cortes R. Enfermedad trofoblástica gestacional. En: Zighelboim I, Guarilia D, editores. Clínica obstétrica. Caracas: Disinlimed; 2005. p 421-27.
2. Magdaleno F, Sancha M, Ricón I, Cabrillo E. Patología de la primera mitad (III): Enfermedad Trofoblástica Gestacional. En: Cabero L, Saldivar D, Cabrillo E, editores. Obstetricia y Medicina Materno-Fetal. Madrid: Panamericana; 2007. p 535-546.
3. Braga A, Maestá I, Rocha R, Elias K, Custódio M, Barbisan L, *et al.* Apoptotic index for prediction of post-molar gestational trophoblastic neoplasia. *Am J Obstet Gynecol.* 2016; 215(3): 336e1-336e12.
4. Lima L, Parente R, Maestá I, Amim J, de Rezende J, Montenegro C, *et al.* Clinical and radiological correlations in patients with gestational trophoblastic disease. *Radiol Bras.* 2016; 49 (4): 241–250.
5. Lin LH, Bernardes LS, Hase E, Fushida K, Francisco R. Is *Doppler* ultrasound useful for evaluating gestational trophoblastic disease? *Clinics (Sao Paulo).* 2015; 70 (12): 810-815.
6. Colón J, De Ponte A, Serrano R, Aponte A. Mola hidatidiforme recurrente asociada a mutación del gen NLRP7. A propósito de un caso. *Rev Obstet Ginecol Venez* 2015; 75 (4): 280-283.
7. Cortes-Charry R, Maestá I, Bianconi M. Presentation and management of molar pregnancy and gestational trophoblastic neoplasia in Latin America. En: Hancock B, Seckl M, Berkowitz R, editores. *Gestational Trophoblastic Disease.* 4th edición [Internet]. ISSTD; 2015 [Consultado julio 2017]. p 407-419. Disponible en: <https://isstd.org/gtd-book.html>
8. Celli B. Enfermedad del trofoblasto en el Servicio de Obstetricia del Hospital Universitario de Caracas [Trabajo de Grado]. Caracas (Distrito Capital): Universidad Central de Venezuela; 1979.
9. Hsieh FJ, Wu CC, Lee CN, Chen TM, Chen CA, Chen FC, *et al.* Vascular patterns of gestational trophoblastic tumors by color *Doppler* ultrasound. *Cancer.* 1994; 74 (8): 2361-2365.
10. Maymon R, Schneider D, Shulman A, Bukowsky I, Weinraub Z. Serial color *Doppler* flow of uterine vasculature combined with serum β -HCG measurements for improved monitoring of patients with gestational trophoblastic disease. *Gynecol Obstet Invest.* 1996; 42 (3): 201-205.
11. Chan FY, Pun TC, Chau MT, Lam C, Ngan HY, Wong RL. The role of *Doppler* sonography in assessment of malignant trophoblastic disease. *Eur J Obstet Gynecol Reprod Biol.* 1996; 68 (1-2): 123-128.
12. Zanetta G, Lissoni A, Colombo M, Marzola M, Cappellini A, Mangioni C. Detection of abnormal intrauterine vascularization by color *Doppler* imaging: a possible additional aid for the follow up of patients with gestational trophoblastic tumors. *Ultrasound Obstet Gynecol.* 1996; 7 (1): 32-37.
13. Gungor T, Ekin M, Dumanli H, Gokmen O. Color *Doppler* ultrasonography in the earlier differentiation of benign mole hydatidiforms from malignant gestational trophoblastic disease. *Acta Obstet Gynecol Scand.* 1998; 77 (8): 860-862.
14. Yalcin O, Ozalp S, Tanir H. Assessment of gestational trophoblastic disease by *Doppler* ultrasonography. *Eur J Obstet Gynecol Reprod Biol.* 2002; 103 (1): 83-87.
15. Asmar FT, Braga-Neto AR, de Rezende-Filho J, Villas-Boas JM, Charry RC, Maesta I. Uterine artery *Doppler* flow velocimetry parameters for predicting gestational trophoblastic neoplasia after complete hydatidiform mole, a prospective cohort study. *Clinics (Sao Paulo).* 2017; 72 (5): 284-288.
16. Abd El Aal D, El Senosy E, Kamel M, Atwa M. Uterine artery *Doppler* blood flow in cases of hydatidiform mole and its correlation with b-hCG. *Eur J Obstet Gynecol Reprod Biol.* 2003; 111 (2): 129-134.
17. Zhou Q, Lei X, Xie Q, Cardoza JD. Sonographic and *Doppler* imaging in the diagnosis and treatment of gestational trophoblastic disease: A 12-year experience. *J Ultrasound Med.* 2005; 24 (1): 15-24.

18. Cavoretto P, Gentile C, Mangili G, Garavaglia E, Valsecchi L, Spagnolo D, *et al.* Transvaginal ultrasound predicts delayed response to chemotherapy and drug resistance in stage I low-risk trophoblastic neoplasia. *Ultrasound Obstet Gynecol.* 2012; 40 (1): 99-105.
19. Savage J, Maturen K, Mowers E, Pasque K, Wansnik A, Dalton V *et al.* Sonographic diagnosis of partial versus complete molar pregnancy: A reappraisal. *J Clin Ultrasound.* 2017; 45 (2): 72-78.
20. Ngan HY, Bender H, Benedet J, Jones H, Montruccoli GC, Pecorelli S, *et al.* Gestational trophoblastic neoplasia, FIGO 2000 staging and classification. *Int J Gynaecol Obstet.* 2003; 83 (Supp 1): 175-177.
21. Emoto M, Sadamori R, Hachisuga T, Kawarabayashi T, Miyamoto S. Clinical usefulness of contrast-enhanced color *Doppler* ultrasonography in invasive and noninvasive gestational trophoblastic diseases: a preliminary study. *J Reprod Med.* 2011; 56 (5-6): 224-234.
22. Agarwal R, Harding V, Short D, Fisher R, Sebire N, Harvey R, *et al.* Uterine artery pulsatility index: a predictor of methotrexate resistance in gestational trophoblastic neoplasia. *Br J Cancer.* 2012; 106 (6): 1089-1094.
23. Jauniaux E, Brown R, Rodeck C, Nicolaides KH. Prenatal diagnosis of triploidy during the second trimester of pregnancy. *Obs Gynecol.* 1996; 88 (6): 983-989.

Recibido septiembre de 2018

Aprobado marzo de 2019