

Amnios con cobertura antibiótica: eficacia en pacientes sometidas a conización*

 Haelka Izquierdo León¹,  Anais Ardila²,  Mireya González Blanco³.

RESUMEN

Objetivo: Comparar la evolución de la cicatrización en pacientes en quienes se aplicó amnios con cobertura antibiótica, con otro grupo en que no se aplicó, posterior a la realización de conización cervical en la consulta de patología cervical del Hospital Central de San Cristóbal, entre febrero y mayo de 2023.

Métodos: Estudio experimental, comparativo, aleatorizado, longitudinal. Incluyó 66 pacientes, aleatorizadas en dos grupos: grupo 1 (control): no se aplicó el amnios ($n = 30/45,5\%$) y grupo 2 (experimental): se aplicó el amnios tratado con antibióticos ($n = 36/54,5\%$). La investigadora preparó, en quirófano, el amnios de placentas obtenidas por cesárea o parto vaginal. Se obtuvo consentimiento informado de donantes y receptoras.

Resultados: Al día 14, ninguna paciente del grupo 1 presentaba epitelización. En el grupo 2, una paciente (2,7 %) tenía 50 % de epitelización y 35 (94,6 %) habían alcanzado el 100 % ($p < 0,001$). La epitelización fue total en 13,3 % del primer grupo y 94,6 % del segundo (Odds Ratio de 227 (IC 95 %: 24,0 a 2157,0; $p < 0,001$). No hubo ningún caso de infección cervical. Cinco pacientes (16,7 %) del grupo 1 y una del grupo 2 (2,8 %) presentaron ectopias ($p = 0,051$). No hubo asociación entre epitelización completa o parcial y características clínicas ($p < 0,05$).

Conclusión: El amnios con cobertura antibiótica se asocia a mejor evolución de la cicatrización en pacientes con conización cervical. Se comprobó su eficacia como terapéutica médica al ser aplicada sobre la herida operatoria.

Palabras clave: Amnios, Epitelización, Placenta.

Amnions with antibiotic coverage: efficacy in patients undergoing conization

SUMMARY

Objective: To compare the evolution of healing in patients in whom amnion with antibiotic coverage was applied, with another group in which it was not applied, after cervical conization performed in cervical pathology consultations of the San Cristobal Central Hospital, between February and May 2023.

Methods: Experimental, randomized, longitudinal comparison. It included 66 patients, randomly divided into two groups. Group 1: in which amnion was applied ($n = 36/54.5\%$); Group 2: no treatment ($n = 30/45.5\%$). The researcher prepared the amnions of placentas obtained by cesarean section or vaginal delivery, in the operating room. Informed consent was obtained from both donors and recipients.

Results: On day 14, none of the patients in the group 1 had epithelialization. In the group 2, one patient (2.7%) had 50% epithelialization and 35 (94.6%) had reached 100% ($p < 0.001$). Epithelialization was total in 13.3% of the first group and 94.6% of the second group (Odds Ratio of 227 (95% CI: 24.0 to 2157.0; $p < 0.001$). There were no cases of cervical infection. Five patients (16.7%) in the group 1 and one in the group 2 (2.8%) had ectopias ($p = 0.051$). There was no association between complete or partial epithelialization and clinical characteristics ($p < 0.05$).

Conclusion: Amnion with antibiotic coverage is associated with better healing outcomes in conized patients. Its effectiveness as a medical therapy was proven when placed on the surgical wound.

Keywords: Amnion, Epithelion, Placenta.

INTRODUCCIÓN

Actualmente, el cáncer de cuello uterino es una de las patologías neoplásicas ginecológicas que más afecta a la mujer, siendo el cuarto tipo de cáncer más frecuente en las mujeres de todo el mundo, con una incidencia estimada de 604 000 nuevos casos y

¹Ginecólogo Obstetra. Diplomado en gerencia y calidad de servicio para la administración de instituciones de salud pública y privada. Diplomado en salud pública. ²Ginecólogo Obstetra. Adjunto del servicio de Ginecología del Hospital Central de San Cristóbal. ³Ginecólogo obstetra. Maternidad Concepción Palacios. Universidad Central de Venezuela. *Trabajo Especial de Grado presentado por Haelka Izquierdo para optar al título de especialista en Obstetricia y Ginecología en la Universidad de Los Andes. Correo de correspondencia: haelka0303@hotmail.com

Forma de citar este artículo: Izquierdo León H, Ardila A, González Blanco M. Amnios con cobertura antibiótica: eficacia en pacientes sometidas a conización. Rev Obstet Ginecol Venez. 84(1):11-22. DOI 10.51288/00840105

342 000 muertes en el año 2020. El principal factor de riesgo es el virus del papiloma humano (VPH), que se transmite principalmente por contacto sexual; dos tipos de VPH (tipos 16 y 18) provocan casi el 50 % de las lesiones precancerosas del cuello uterino. Además, en la prevención del cáncer de cuello uterino, la vacuna contra el VPH es una forma costo eficaz para la prevención primaria y la detección y tratamiento de las lesiones precancerosas constituyen estrategias de prevención secundaria (1).

La conización cervical es un procedimiento que se realiza a mujeres a quienes se les ha diagnosticado lesiones precancerosas y su utilidad principal es el descarte de invasión asociada a las lesiones intraepiteliales detectadas, por lo que está indicado en ciertos casos de lesiones de alto grado en los que la invasión no puede ser descartada, bien sea por el tamaño de la lesión o por su extensión al endocérvix, así como también, en los casos de carcinoma microinvasivo. Como consecuencia de la conización, se pueden presentar complicaciones a largo plazo, como estrechamiento del canal cervical, porque excepcionalmente la herida, al cicatrizar, estrecha excesivamente el canal del cuello del útero (2).

Al término de la gestación, el amnios es la más interna membrana avascular fetal, dura y tenaz pero flexible, próxima al líquido amniótico, y ocupa un lugar de enorme relevancia en el embarazo humano. El amnios provee casi toda la fuerza tensil de las membranas fetales. En consecuencia, el desarrollo de los componentes que las protegen contra la rotura o el desgarro es de importancia vital para un resultado exitoso del embarazo (3).

Se han descrito cinco capas separadas del amnios. La superficie más interna, que irriga el líquido amniótico, es una sola capa de epitelio cúbico sin interrupciones, que se deriva, al parecer, del ectodermo embrionario. Este epitelio está unido con firmeza a una membrana basal distintiva que está conectada con la capa

acelular compacta constituida sobre todo por colágeno intersticial. En el lado externo de la capa compacta hay una hilera de células mesenquimatosas similares a fibroblastos, que están dispersadas de forma amplia al término de la gestación y se derivan, probablemente, del mesodermo del disco embrionario. También se observan unos cuantos macrófagos fetales en el amnios. La capa más externa del amnios es la zona esponjosa, relativamente acelular, que es contigua con la segunda membrana fetal, el corion leve. El amnios humano carece de células de músculo liso, nervios, linfáticos y, de manera importante, vasos sanguíneos (3).

La síntesis de colágenos intersticiales, que constituyen la capa compacta del amnios, principal fuente de su fuerza tensil, ocurre en las células mesenquimatosas. Dichas células también sintetizan citocinas, entre ellas interleuquinas (IL), IL-6, IL-8 y la proteína 1 quimiotáctica de los monocitos (MCP-1). La síntesis de citocinas aumenta en respuesta a las toxinas bacteriales e IL1. La capacidad funcional de las células mesenquimatosas del amnios es una consideración importante en el estudio del líquido amniótico en cuanto a pruebas de la acumulación de mediadores inflamatorios vinculados con el trabajo de parto. Por último, las células mesenquimatosas pueden ser una fuente importante de prostaglandina E2 (PGE2) (3).

El amnios y el corion liso se encuentran ligeramente adherentes, nunca están conectados de manera estrecha y se pueden separar con facilidad. El amnios placentario cubre la superficie de la placenta, por lo que está en contacto con la superficie adventicia de los vasos coriónicos. El amnios umbilical cubre el cordón umbilical, y también cuenta con cinco capas (3).

Desde 1910, la membrana amniótica se ha empleado en múltiples patologías clínicas debido a sus efectos terapéuticos, ampliamente descritos en la literatura, entre los que se incluyen: evita la desecación de los tejidos, controla el dolor debido a su efecto analgésico

al cubrir las terminaciones nerviosas expuestas, estimula la epitelización debido a la presencia de factores de crecimiento, promueve la formación del tejido de granulación al estimular la angiogénesis, produce un efecto antiinflamatorio por su contenido en interleucina 10 e inhibidores de metaloproteínas, controla la proliferación bacteriana debido a su contenido en lisosomas e inmunoglobulinas E, inhibe la fibrosis y la cicatrización anormal (4).

La membrana amniótica preservada en glicerol ha sido usada como apósito biológico temporal en el tratamiento de quemaduras faciales de segundo grado, superficial y profundo. Con una sola aplicación, sin necesidad de ningún tipo de tópicos y vendajes secundarios, los pacientes epitelizaron entre el quinto y décimo día sin graves secuelas cicatriciales; algunos tuvieron un periodo de hospitalización superior a diez días debido a mayor extensión con compromiso de otras áreas corporales; ningún paciente presentó infección y todos manifestaron ausencia de dolor posoperatorio (4).

El uso de la membrana amniótica sobre la zona cruenta residual después de una conización cervical acelera el proceso de cicatrización y reduce la frecuencia de estenosis. La técnica de conización cervical se indica en función de las características de la lesión: aguja electroquirúrgica, asa diatérmica, bisturí frío, en la que se intenta obtener una sola pieza quirúrgica. En un estudio retrospectivo basado en el análisis de historias clínicas de 79 pacientes, a las que se efectuó conización cervical mediante diferentes técnicas entre enero de 2004 y diciembre de 2006, la complicación más frecuente fue la hemorragia posconización, que se produjo en las primeras 48 horas, una paciente presentó estenosis de canal. Los autores concluyeron, entre otras cosas, que la conización tiene una frecuencia baja de complicaciones (5).

La complicación más significativa después del cono en frío es una hemorragia, que puede ocurrir

intraoperatoria o hasta dos semanas del posoperatorio. El sangrado intraoperatorio se puede controlar con múltiples técnicas que utilizan suturas, e incluso la histerectomía, si es grave. El sangrado posoperatorio ocurre entre el 5 % y el 15 %, pero las medidas conservadoras en el consultorio que usan pasta de Monsel, nitrato de plata o compresión local, generalmente resuelven la mayoría de los casos. Ocasionalmente, el cirujano debe regresar al quirófano y recauterizar o suturar el lecho cónico para obtener hemostasia. Las infecciones después del cono frío son raras y pueden tratarse con antibióticos. La estenosis cervical y la insuficiencia cervical son complicaciones tardías asociadas con este procedimiento. La estenosis se puede tratar con dilatación y debe evaluarse después de la operación si se realizó una cauterización agresiva del canal endocervical o se obtuvo una muestra de lecho de cono profundo (6).

El presente estudio se diseñó para evaluar la utilidad de la aplicación de amnios con cobertura antibiótica en el proceso de cicatrización en pacientes sometidas a conización cervical, en la consulta de patología de cuello uterino del Hospital Central de San Cristóbal, entre febrero y mayo de 2023.

MÉTODOS

Estudio experimental, prospectivo, comparativo, aleatorizado y longitudinal. Incluyó 66 pacientes con indicación para conización. Se excluyeron las pacientes que no acudieron a los controles, pacientes embarazadas, y aquellas en quienes se diagnosticara cáncer invasor en la pieza del cono. Se contó con la aprobación del Consejo Directivo del Postgrado de Obstetricia y Ginecología de la Facultad de Medicina de la Universidad de Los Andes, y del Comité de Bioética del hospital. Se obtuvo el consentimiento informado de las pacientes donantes de la membrana amniótica y de las receptoras.

Las pacientes seleccionadas fueron distribuidas al azar en uno de dos grupos: 30 pacientes en el grupo control (grupo 1), en el que no se aplicó el amnios tratado con antibiótico y 36 en el grupo experimental (grupo 2), en el que se aplicó el amnios.

Para la preparación del amnios se siguió la técnica realizada por Ardila (7). La placenta se captó en el área quirúrgica en un ambiente aséptico, se lavó con abundante solución salina, eliminando coágulos, se introdujo en una bolsa plástica estéril con solución salina y antibiótico tipo gentamicina, para evitar su deshidratación y poderla transportar eficazmente a las instalaciones del quirófano estéril donde se procedió a separar el amnios del corion, desechando este último. Se procedió, entonces, a lavar la membrana amniótica con solución de cloruro de sodio al 0,9 %, 500 cc, luego se introdujo en un contenedor con una mezcla de antibióticos dada por vancomicina (1 gramo), cefepime (1 gramo), piperazilina/tazobactam (4 gramos/0,5 gramos) y anfotericina B (50 mg) (figura 1).

Luego se extendió el amnios en papel parafinado, previamente esterilizado, posteriormente se dividió con tijera de tejido (Metzenbaum) en piezas iguales de 3 cm por 3 cm, obteniéndose aproximadamente 25 piezas por cada placenta donante, las piezas fueron preservadas y almacenadas en frascos estériles con glicerina estéril, bajo refrigeración a temperatura 4 °C (figura 2). Cada membrana amniótica con cobertura antibiótica fue utilizada en pacientes a quienes se les realizó conización, inmediatamente después del procedimiento, la membrana se utilizó hasta nueve días de preservación, con el fin de evitar pérdida de las propiedades biológicas de la membrana amniótica. Posterior al día nueve, se desecharon las piezas sobrantes y se procedió a realizar nuevamente a su preparación.

La membrana amniótica se obtuvo de gestantes sanas y que previamente firmaron el consentimiento informado para autorizar la donación de la placenta. La

paciente donadora contó con control prenatal adecuado y estudio serológico negativo para infección por virus de inmunodeficiencia humana (VIH), sífilis (VDRL), hepatitis B, citomegalovirus y toxoplasmosis.

Se mantuvo el contacto con todas las pacientes y se evaluó la epitelización, y presencia de infecciones a las 48 y 72 horas y 7, 14, 21 y 28 días desde la aplicación, valorando la necesidad de cambiar la membrana.

Las pacientes que, durante la evolución, expresaron dolor, moderado a intenso, recibieron tratamiento con analgésicos tipo ketorolaco sublingual 30 mg. Se planificó indicar tratamiento antibiótico a aquellas pacientes que presentaran signos de infección con fluoroquinolonas vía oral, independientemente del grupo al que pertenecieran, sin embargo, no se evidenció signos de infección en ninguna de las pacientes.

Al finalizar los 28 días, todas las pacientes continuaron con su control regular por el Servicio de Ginecología de la institución.

Se aplicó estadística descriptiva para el análisis de los datos. Las asociaciones de las variables cualitativas se realizaron mediante la prueba Chi-cuadrado (χ^2), además se calculó el Odds Ratio (OR) para estimar el riesgo de epitelización completa. Para aquellas variables cuantitativas se realizaron comparaciones de medias mediante la prueba t de *Student*. En todos los casos se consideró un resultado significativo cuando el valor de $p < 0,05$, considerando un 95 % de confianza.

RESULTADOS

La muestra total estuvo conformada por 66 pacientes, las cuales fueron divididas aleatoriamente en dos grupos. El grupo 1 (control), en el que no se aplicó el

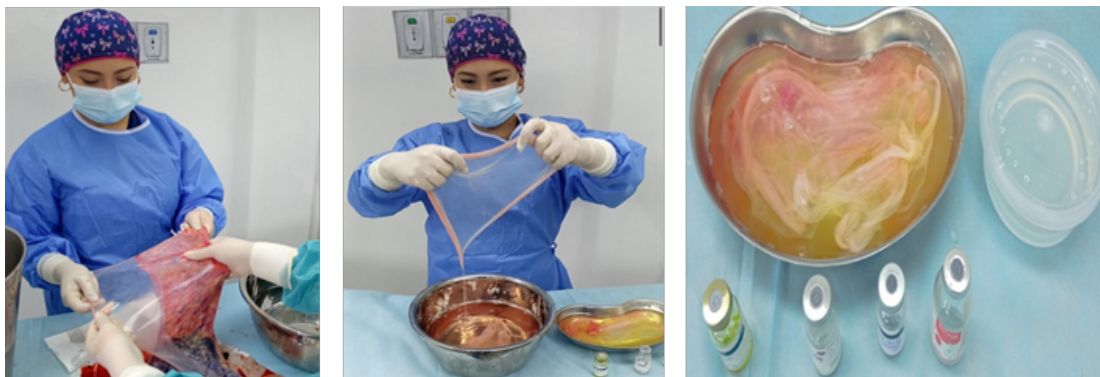


Figura 1. En las instalaciones del quirófano estéril se separó el amnios del corion. Se lavó la membrana amniótica con solución de cloruro de sodio al 0,9 %, 500 cc, luego se introdujo en un contenedor con la mezcla de antibióticos.

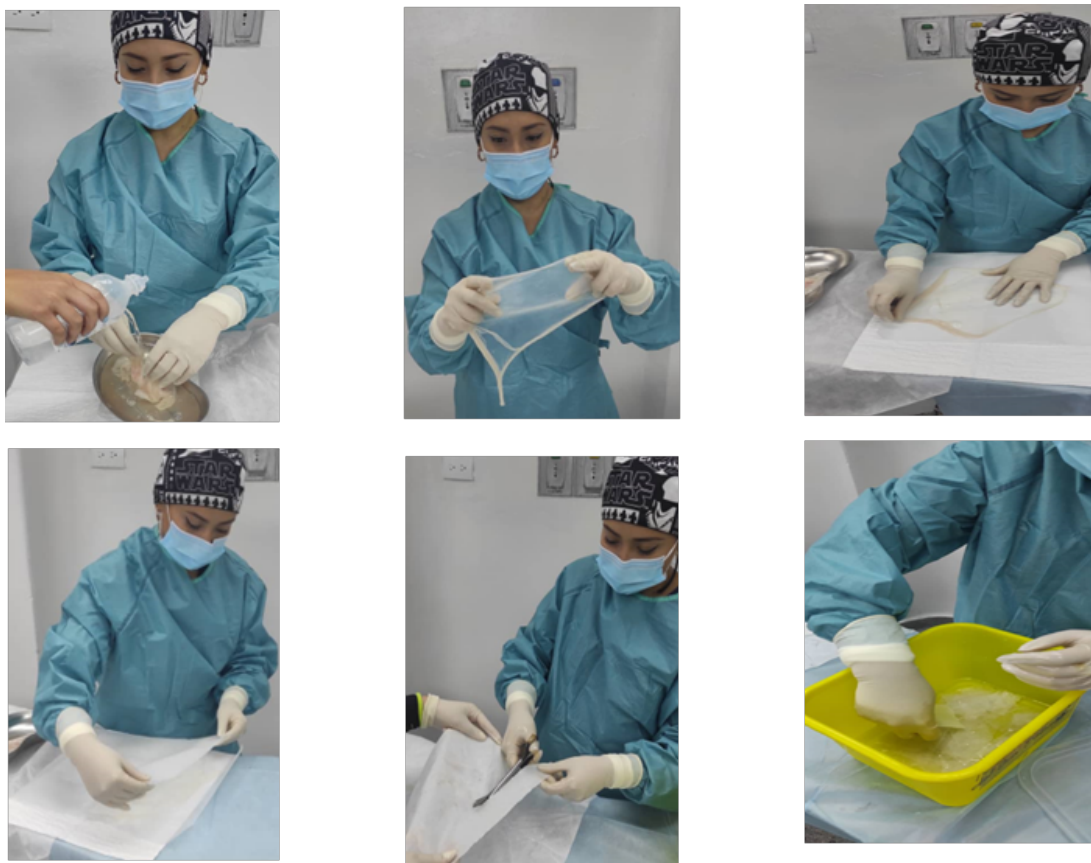


Figura 2. El amnios se extendió en papel parafinado, previamente esterilizado, posteriormente se dividió con tijera de tejido (Metzenbaum) en piezas iguales de 3 cm por 3 cm. Las piezas se preservan y almacenadas en frascos estériles con glicerina estéril, bajo refrigeración a temperatura 4 °C.

amnios (n = 30/45,5 %); y el grupo 2 (experimental), en el que se aplicó el amnios (n = 36/54,5 %). La edad media en el grupo 1 fue 32,9 ± 8,3 años, mínimo 19 y máximo 49, y en el grupo 2, fue 36,3 ± 8,6 años con extremos de 20 y 55 años (p = 0,109). El índice de masa corporal fue 23,6 ± 3,5 Kg/m² (18,6 – 32,2) y 25,0 ± 3,6 Kg/m² (18,5 y 34,4), respectivamente (p = 0,119).

En la tabla 1 se presentan las características generales de los dos grupos de mujeres. No se observaron diferencias significativas entre los grupos en cuanto a la edad (p = 0,458), la paridad (p = 0,685), la procedencia (p = 0,472) y el estado nutricional (p = 0,631). Esto indica que los grupos fueron homogéneos y, por lo tanto, se pudo comparar de manera adecuada, ya que los cambios que se encontraron no estuvieron influenciados por estas variables y no representaron variables de confusión.

Tabla 1. Características generales de la muestra

Variables	Grupo 1 (n = 30)		Grupo 2 (n = 36)		p
	n	%	n	%	
Grupo etario					0,458
< 25 años	7	23,3	4	11,1	
26-35 años	10	33,3	12	33,3	
36-40 años	9	30,0	11	30,6	
> 40 años	4	13,4	9	25,0	
Paridad					0,685
I Gesta	13	43,3	15	41,7	
II Gestas	9	30,0	14	38,9	
III o más Gestas	8	26,7	7	19,4	
Procedencia					0,472
San Cristóbal	21	70,0	28	77,8	
Otra ciudad	9	30,0	8	22,2	
Estado nutricional					0,631
Normal	23	76,7	25	69,4	
Sobrepeso	5	16,7	7	16,7	
Obesidad	2	6,7	5	13,9	

No se observaron cambios de epitelización a las 48 horas, 72 horas, ni 7 días en ninguno de los grupos. Los cambios se empezaron a percibir a partir de los 14 días. En la tabla 2 se presenta la distribución comparativa de pacientes según la evolución de la epitelización medida por el porcentaje del área epitelizada alcanzada a los 14, 21 y 28 días. A los 14 días, en ninguna paciente del grupo 1 se observó epitelización. En el grupo 2, una paciente (2,7 %) tenía 50 % de epitelización y 35 (94,6 %) habían alcanzado el 100 %. A los 21 días, tres pacientes del grupo 1 (10,0 %) tenían 100 % de epitelización. A los 28 días, 26 pacientes (86,7 %) tenían 50 % de área epitelizada y 4 (13,3 %) habían completado la epitelización. No hubo cambios en la epitelización del grupo 2 a los 21 ni a los 28 días (p < 0,001).

En el grupo 1 la epitelización total fue de 13,3 % (4 de 30 pacientes), mientras que en el grupo 2 la epitelización total fue de 94,6 % (35 de 36 pacientes). Con estos datos, se pudo calcular un Odds Ratio (OR) de 227 (IC 95 %: 24,0 a 2157,0; p < 0,001), indicando que la probabilidad de que una paciente del grupo 2 logre una epitelización completa es 227 veces mayor que la probabilidad de una paciente del grupo 1.

Tabla 2. Distribución de pacientes según la evolución de la epitelización medida por el porcentaje del área epitelizada alcanzado

Momento de la evaluación	% del cuello epitelizado alcanzado				p
	Grupo 1 (n = 30)		Grupo 2 (n = 36)		
	50 %	100 %	50 %	100 %	
	n (%) *	n (%) *	n (%) *	n (%) *	
14 días	0 (0,0)	0 (0,0)	1 (2,7)	35 (94,6)	
21 días	0 (0,0)	3 (10,0)	1 (2,7)	35 (94,6)	0,001
28 días	26 (86,7)	4 (13,3)	1 (2,7)	35 (94,6)	

*Porcentajes acumulados por tiempo de evaluación considerando la n de cada grupo.

Además, el intervalo de confianza del 95 % sugiere que esta diferencia es estadísticamente significativa y que hay una alta probabilidad de que la diferencia sea real y no debida al azar.

En la tabla 3 se presenta la distribución de, únicamente, las pacientes de cada grupo con epitelizeción total de la zona, según el tiempo de epitelizeción. En el grupo 1, se observa que 3 pacientes (75 %) alcanzaron la epitelizeción completa a los 21 días; ello representa el 10 % del total del grupo. Una paciente adicional (25 %), 3,3 % del grupo, lo alcanzó en 28 días. En el grupo 2, las 35 pacientes (100 %) alcanzaron la epitelizeción completa a los 14 días, lo que representó 94,6 % del grupo ($p < 0,001$). En general, en el grupo 1, tomó 28 días para que 13,3 % de las pacientes completaran el proceso. En el grupo 2, tomó 14 días para que 94,6 % lo completara.

Tabla 3. Distribución de pacientes según el momento de la epitelizeción completa

Momento de la evaluación	Grupo 1 (n = 4)	Grupo 2 (n = 35)	<i>p</i>
14 días	0 (0,0)	35 (100,0)	
21 días	3 (75,0)	0 (0,0)	< 0,001
28 días	1 (25,0)	0 (0,0)	

No hubo ningún caso de infección cervical durante la investigación. Cinco pacientes (16,7 %) del grupo 1 y una del grupo 2 (2,8 %) presentaron ectopias ($p = 0,051$), lo que sugiere que no hay una asociación significativa entre la presencia de ectopias y el tratamiento aplicado.

En la tabla 4 se distribuyeron las pacientes de ambos grupos en forma comparativa según la relación entre la

Tabla 4. Distribución de pacientes según la relación entre la epitelizeción y las características clínicas

Variables	Grupo 1 control		Grupo 2 experimental		<i>p</i>
	Epitelizeción parcial	Epitelizeción completa	Epitelizeción parcial	Epitelizeción completa	
Edad (años)					0,520
< 25	7 (100,0)	0 (0,0)	0 (0,0)	4 (100,0)	
26-35	9 (90,0)	1 (10,0)	0 (0,0)	12 (100,0)	
36-40	7 (77,8)	2 (22,2)	1 (9,1)	8 (90, 9)	
> 40	3 (75,0)	1 (25,0)	0 (0,0)	12 (100)	
Peso según IMC					0,797
Normal	21 (91,3)	2 (8,7)	1 (4,0)	24 (96,0)	
Sobrepeso	4 (80,0)	1 (20,0)	0 (0,0)	6 (100,0)	
Obesidad	1 (50,0)	1 (50,0)	0 (0,0)	5 (100,0)	
Comorbilidades					0,760
Diabetes mellitus	1 (100,0)	0 (0,0)	0 (0,0)	3 (100,0)	
Otros	25 (86,2)	4 (13,8)	1 (3,0)	32 (100,0)	
Uso de esteroides					0,684
Sí	0 (0,0)	0 (0,0)	0 (0,0)	5 (100,0)	
No	26 (86,7)	4 (13,3)	1 (3,2)	30 (96,8)	
Diagnóstico					0,884
NIC 1	3 (100,0)	0 (0,0)	0 (0,0)	8 (100,0)	
NIC 2	21 (91,3)	2 (8,7)	1 (4,5)	21 (95,5)	
NIC 3	2 (50,0)	2 (50,0)	0 (0,0)	5 (100,0)	
Ca <i>in situ</i>	0 (0,0)	0 (0,0)	0 (0,0)	1 (100,0)	

Porcentajes presentados por fila, para cada grupo por separado.

IMC: índice de masa corporal; NIC: neoplasia intraepitelial cervical; Ca: cáncer

epitelización y las características clínicas; se consideró como epitelización parcial, cualquier porcentaje menor al 100 %. En general, no hay una asociación significativa en la distribución de pacientes entre epitelización completa o parcial y la edad ($p = 0,520$), el índice de masa corporal (IMC) ($p = 0,797$), las comorbilidades ($p = 0,760$), el uso de esteroides ($p = 0,684$) y el diagnóstico que motivó la conización ($p = 0,884$).

DISCUSIÓN

La ruptura de la piel y las mucosas puede conducir a un desequilibrio fisiológico del cuerpo que a menudo resulta en consecuencias serias. La cicatrización de heridas es un proceso complejo que comprende cuatro fases secuenciales: hemostasia, inflamación, proliferación celular y remodelación tisular. La obstrucción en cualquier fase de la vía de curación puede conducir a complicaciones como cronicidad o fibrosis. Se ha planteado la necesidad de un apósito bioactivo para heridas que no solo acelere el proceso de curación, sino que también regule la deposición de la matriz extracelular (ECM) para evitar más complicaciones cicatriciales (8). La conización del cuello uterino es un procedimiento quirúrgico utilizado para diagnosticar y tratar la displasia cervical o lesiones preinvasivas cervicales. Implica la escisión de una porción en forma de cono del cuello uterino para extirpar una lesión cervical, junto con toda la zona de transformación. La conización se puede hacer con un bisturí, un láser o mediante un procedimiento de escisión electroquirúrgica con asa (LEEP). Se han descrito varias técnicas para asegurar la hemostasia y facilitar la cicatrización: uso de cauterio o diferentes tipos de sutura en los márgenes del lecho cónico; colocación de piezas de celulosa oxidada (quirúrgica) en el lecho del cono, entre otras (6).

El presente estudio se diseñó para evaluar la utilidad de la aplicación de amnios con cobertura antibiótica en el proceso de cicatrización en pacientes sometidas a conización cervical. Para ello, previa preparación del amnios obtenido de placentas de pacientes intrahospitalarias, se aplicó a un grupo de pacientes conizadas.

Las características clínicas de esas pacientes, en su mayoría jóvenes, procedentes de la ciudad, con buen estado nutricional, reflejan las características de las usuarias del servicio de ginecología del Hospital Central de San Cristóbal y, lo más importante, fueron estadísticamente iguales en las pacientes de ambos grupos, lo cual los hace comparables; ello significa, que cualquier diferencia entre ellas se explica por la intervención que se realizó: la aplicación de la membrana amniótica tratada con antibióticos.

El amnios fue preparado a partir de placentas de mujeres sanas a quienes se les atendió parto vaginal o cesárea en la institución. La preparación se hizo siguiendo la técnica Ardila (7), desarrollada previamente en el Hospital Central de San Cristóbal, con excelentes resultados. Por supuesto, se obtuvo el consentimiento informado de todas las pacientes donantes y receptoras.

El primer hallazgo relevante tiene que ver con el tiempo en el que se obtuvo la epitelización completa de la zona cruenta que queda expuesta después de la conización. Los cambios iniciaron antes en el grupo tratado, y ocurrieron en forma rápida, de manera que, para la evaluación de las dos semanas, el 94,6 % de las pacientes habían reepitelizado la zona cruenta en un 100% y la paciente remanente había alcanzado algo más del 50 %. No se ha establecido con seguridad el tiempo que demora en lograrse la epitelización completa, y la misma depende de factores inherentes a las pacientes, tales como morbilidades que afectan el proceso de cicatrización y, tal vez, las características de la zona

cruenta, básicamente, la amplitud de la misma. Por ello, se decidió hacer un estudio comparativo, que incluyó pacientes sanas o con morbilidades bien controladas, y se asume que la duración del proceso en las pacientes del grupo control es el patrón de comparación, lo que se espera que ocurra en condiciones normales.

Pues, sobre esta premisa, se observó que, para el final del estudio, menos del 15 % de las pacientes del grupo control habían epitelizado todo el lecho de la conización y las restantes solo habían logrado cubrir el 50 %. Es evidente el efecto de la membrana amniótica para acelerar el proceso.

No hay antecedentes del uso del amnios en pacientes conizadas, pero en 2012, Alsina y Pedregosa (9) encontraron que la membrana amniótica podría ser una alternativa eficaz en el tratamiento de las úlceras vasculares crónicas refractarias de extremidades inferiores, al obtener la reducción del área media de un 81,93 % en cuatro casos para la semana 16 de tratamiento. También se ha usado en quemaduras, reportándose que en todos los casos se logró la reepitelización (10). Cáceres (11) encontró que los tiempos quirúrgicos y de cicatrización disminuyen al hacer uso de la membrana amniótica. Finalmente, Ardila (7), en San Cristóbal, la utilizó en cesáreas con factores de riesgo para infección de sitio quirúrgico, y observó que la epitelización se presentó en todos los casos antes del día 7.

En la presente serie no se presentó ningún caso de infección del lecho quirúrgico, ni tampoco hubo rechazo inmunológico. Estos hallazgos son cónsonos con los descritos por otros autores (10, 12) quienes encontraron que en ninguno de sus casos se registró rechazo inmunológico e infección de sitio quirúrgico. En una revisión de 2020, Barrios (13) describió que el rechazo inmunológico no se produce porque el amnios no expresa antígenos leucocitarios humanos.

Se observó la presencia de ectopias en 5 casos del grupo control y en 1 del grupo experimental. El ectopión o ectopia se define como la eversión del epitelio cilíndrico endocervical hacia el exocérvix (14). Es una afección benigna que se considera una variante normal que se encuentra en mujeres del grupo de edad reproductiva. En esta condición, las células glandulares que recubren el endocérvix están presentes en el ectocérvix, lo que lleva a la exposición de las células columnares al medio vaginal. También se conoce como ectopia cervical o eversión cervical (15). En ocasiones, se diferencia entre ectopión y ectopia, considerando esta última como una isla de epitelio glandular rodeada de epitelio plano estratificado, y suele formar parte de la evolución normal del proceso de metaplasia. Se espera que las células de reserva indiferenciadas del endocérvix se multipliquen y diferencien. Con la progresión del proceso metaplásico, las células de reserva del endocérvix proliferan y se diferencian para formar un epitelio delgado de células escamosas inmaduras sin estratificación. Este epitelio recién formado se conoce como epitelio metaplásico escamoso inmaduro. Con el tiempo, las células escamosas metaplásicas inmaduras se diferencian en el epitelio metaplásico estratificado maduro (15).

Se ha descrito que se pueden observar complicaciones leves después de las modalidades de tratamiento ablativo. Estas complicaciones incluyen sangrado vaginal leve, irritación vaginal, flujo vaginal escaso o dolor pélvico similar a un calambre. Sin embargo, estos no interfieren con la vida cotidiana y se resuelven por sí solos unas semanas después del procedimiento (15). En esta serie, la frecuencia de ectopias fue menor en el grupo tratado, aunque la diferencia entre los grupos no fue significativa ($p = 0,051$), estuvo cerca de serlo; es posible que, de haberse incluido una muestra más grande, se habría alcanzado la significancia. En todo caso, se espera que las pacientes de ambos grupos completen su metaplasia para las 12 semanas del posoperatorio, situación que se evidenciará en el control ginecológico regular.

Cuando se evaluó la influencia de las distintas características de las pacientes sobre la respuesta al tratamiento, no se encontró evidencia de que la edad, el peso, la presencia de comorbilidades, uso de esteroides, o tipo de lesión cervical, tuvieran influencia en el proceso de cicatrización. Esto era de esperarse, toda vez que los grupos eran homogéneos, de tal manera que las diferencias encontradas en la evolución solo pueden atribuirse a la intervención realizada, es decir, la aplicación del amnios tratado con antibiótico. En 2020, Barrios (13) señaló que los resultados sugieren que el trasplante de membrana amniótica es útil para el tratamiento de patologías gracias a sus distintas propiedades, ya que favorece la epitelización, disminuye el dolor, previene la formación de cicatrices y no presenta rechazo al no expresar antígenos leucocitarios humanos. El efecto sobre el dolor también fue descrito por Ardila (7). En esta oportunidad no se evaluó el dolor durante la evolución posoperatoria dado que, en condiciones normales, fuera de la investigación, ha sido evidente que las pacientes conizadas evolucionan sin dolor, a menos que se desarrolle una infección, y ello no se presentó en ningún caso. De hecho, como se señaló previamente, se pueden observar complicaciones leves después de las modalidades de tratamiento cervical que incluyen, entre otras, al dolor pélvico tipo cólico. Sin embargo, estos no interfieren con la vida cotidiana y se resuelven poco después del procedimiento (15).

Previamente se ha descrito que, debido a sus componentes biológicos, la membrana amniótica tratada con antibióticos ayuda a evitar la desecación de los tejidos, controla el dolor debido a su efecto analgésico al cubrir las terminaciones nerviosas expuestas, estimula la epitelización debido a la presencia de factores de crecimiento, promueve la formación del tejido de granulación al estimular la angiogénesis, produce un efecto antiinflamatorio por su contenido en interleucina 10 e inhibidores de metaloproteínas, controla la proliferación bacteriana debido a su contenido en lisosomas e inmunoglobulinas

E, inhibe la fibrosis y promueve la cicatrización anormal (4).

Se puede concluir que el amnios con cobertura antibiótica como tejido biológico contenido en la placenta humana, fue eficaz como terapéutica médica al ser colocada sobre la herida operatoria, de pacientes posconización. No se presentaron infecciones en ninguna de las pacientes a quien se aplicó membrana amniótica ni en el grupo control. La evolución de la cicatrización según el porcentaje del área epitelizada fue más rápida, habiéndose completado el 100 % del proceso para los 14 días en más del 90 % de las pacientes, mientras, en el grupo quien no se aplicó membrana amniótica, tomó 28 días para que 13,3 % de las pacientes completara el proceso. La frecuencia de ectopias fue igual que en pacientes sin el tratamiento.

El proceso de donación y colocación de membrana amniótica no conlleva ningún riesgo para la donante, ni para el receptor; por lo que se recomienda como alternativa médica para ser colocada en todas las pacientes a quien se realice conización cervical, para disminuir la incidencia de infección, disminuir el dolor posoperatorio, así como promover una apropiada recuperación.

Se recomienda realizar estudios similares en pacientes infectadas o con otras patologías, en las que se utilice el amnios como tejido biológico, ya que supone una importante alternativa para el tratamiento médico debido a sus diferentes características bioquímicas y mecánicas que hacen de él un importante método para la regeneración de tejidos. Se aconseja crear en el servicio de ginecología y obstetricia un banco de membranas amnióticas, para ser utilizadas de manera inmediata, así como brindar dichas membranas a otros servicios del Hospital Central de San Cristóbal.

Sin conflictos de interés.

REFERENCIAS

1. Cáncer cervicouterino [Internet]. Ginebra: Organización Mundial de la Salud; 2022 [actualizado 20 de enero de 2022; consultado el 14 de febrero de 2023]. Disponible en: <https://www.who.int/es/news-room/fact-sheets/detail/cervical-cancer>
2. Conización cervical [Internet]. Madrid: Asociación Española de Patología Cervical y Colposcopia; s/f [consultado el 14 de febrero de 2023]. Disponible en: <https://www.aepcc.org/conizacion-cervical/>
3. Implantación, embriogénesis y desarrollo placentario. En: Cunningham G, Leveno K, Bloom S, Hauth J, Rouse D, Spong C, editores. *Williams Obstetricia*. Edición 23. Madrid: Mc Graw Hill; 2011. p 36-77.
4. Gaviria-Castellanos JL, Gómez-Ortega V, Guerrero-Serrano L. Manejo de quemaduras faciales de segundo grado con membrana amniótica preservada en glicerol 85 %. *Cir Plást Iberolatinoam* [Internet]. 2018 [consultado el 14 de febrero de 2023];44(4):401–8. Disponible en <https://scielo.isciii.es/pdf/cpil/v44n4/0376-7892-cpil-44-4-401.pdf>.
5. Vázquez M, Vidal R, Pardo I, Campos S, Otero A. Tratamiento mediante conización de la neoplasia cervical intraepitelial en el Complejo Hospitalario de Pontevedra. *Clin Invest Ginecol Obstet*. 2009;36(4):144–7. DOI: 10.1016/j.gine.2008.05.004
6. Cooper DB, Carugno J, Menefee GW. Conization Of Cervix. In: *StatPearls* [Internet]. Treasure Island (FL): StatPearls Publishing; 2022 [consultado 14 de febrero de 2023]. Disponible en: <https://www.ncbi.nlm.nih.gov/books/NBK441845/>
7. Ardila A. Eficacia del amnios con cobertura antibiótica en pacientes sometidas a cesárea con factores de riesgo para infección de sitio quirúrgico en el Hospital Central de San Cristóbal. Marzo-julio 2022 [Tesis]. San Cristóbal: Universidad de Los Andes; 2022 [consultado 10 de enero de 2023]. Disponible en: <https://onedrive.live.com/edit.aspx?resid=7966867F7D062FE6!201&ithint=file%2cdocx&authkey=!AEsPBjP8TeNdbFs>
8. Chouhan D, Chakraborty B, Nandi SK, Mandal BB. Role of non-mulberry silk fibroin in deposition and regulation of extracellular matrix towards accelerated wound healing. *Acta Biomater*. 2017;48:157-174. DOI: 10.1016/j.actbio.2016.10.019.
9. Alsina-Gibert M, Pedregosa-Fauste S. Aplicación de membrana amniótica en el tratamiento de las úlceras crónicas de extremidades inferiores. *Actas Dermosifilog*. 2012;103(7):608 613. DOI: 10.1016/j.ad.2012.01.010
10. Quintana F, De Loor S. Uso de membrana amniótica como cobertura temporal en pacientes con quemaduras del hospital Luis Vernaza. *Rev Med FCM-UCSG* [Internet]. 2015 [consultado 12 febrero 2022]; 19(1): 54-57. Disponible en: <https://dialnet.unirioja.es/descarga/articulo/5584864.pdf>
11. Cáceres C. Eficacia de membrana amniótica con biomaterial de reparación dural, en pacientes sometidos a craneotomía durante enero-julio 2021 [tesis]. San Cristóbal (Venezuela): Universidad de Los Andes; 2021.
12. Pontillo M, González D, Ruso L. Eficacia del amnios en cobertura de heridas quirúrgicas. *Rev Méd Urug* [Internet]. 2013 [consultado 12 febrero 2022]; 29(1):12-15. Disponible en: <http://www.scielo.edu.uy/pdf/rmu/v29n1/v29n1a03.pdf>
13. Barrios A. Usos terapéuticos de la membrana amniótica, antes de proceder a su destrucción [tesis en Internet]. Valladolid: Universidad de Valladolid; 2020 [consultado 12 febrero 2022]. Disponible en: <https://uvadoc.uva.es/bitstream/handle/10324/41906/TFG-H1874.pdf?sequence=1&isAllowed=y>
14. Sellors JW, Sankaranarayanan R. La colposcopia y el tratamiento de la neoplasia intraepitelial cervical: Manual para principiantes. Introducción a la anatomía del cuello [Internet]. Lyon: World Health Organization; International Agency for Research on Cancer; 2003-2004 [consultado 22 de julio de 2023]. Disponible en: <https://screening.iarc.fr/colpochap.php?lang=3&chap=1>
15. Aggarwal P, Ben Amor A. Cervical Ectropion. In: *StatPearls* [Internet]. Treasure Island (FL): StatPearls Publishing; 2023 [actualizado 31 de mayo de 2023; consultado 22 de julio de 2023]. Disponible en: <https://www.ncbi.nlm.nih.gov/books/NBK560709/>

Recibido 5 de noviembre de 2023
Aprobado 12 de diciembre de 2023