Rev Obstet Ginecol Venez 2018;78(3):229 - 233.

Embarazo ectópico 4 años después de histerectomía abdominal total

Drs. Eduardo Reyna-Villasmil,[1] Duly Torres-Cepeda,[2] Martha Rondon-Tapia.[3]

RESUMEN

El embarazo ectópico después de histerectomía es extremadamente raro. Las pacientes con antecedentes de histerectomía y clínica de embarazo ectópico raramente son diagnosticadas, lo que conlleva a retraso en el diagnóstico y tratamiento, lo que puede ser mortal. Estos casos se pueden clasificar como temprano o tardío. En el primero, existe la posibilidad de embarazo antes de la histerectomía. En aquellos considerados tardíos, puede desarrollarse una fístula entre vagina y cavidad peritoneal que permite el paso de los espermatozoides. Se presenta un caso de paciente multípara de 35 años, con dolor en hemiabdomen inferior, con antecedentes de histerectomía vaginal 4 años antes. La ecografía reveló área heterogénea encima de la cúpula vaginal. El valor de gonadotropina coriónica fue de 5000 UI/L. La laparotomía mostró una tumoración unida a la trompa de Falopio, sobre la cúpula vaginal, cubierta por epiplón. El informe de patología indicó: vellosidades coriónicas, tejido trofoblástico y hematosalpinx.

Palabras clave: *Embarazo ectópico después de histerectomía; Embarazo ectópico; Histerectomía; Diagnóstico.*

SUMMARY

Ectopic pregnancy after hysterectomy is an extremely rare event that is often overlooked and can be life-threatening. Patients with a history of hysterectomy and signs - symptoms of ectopic pregnancy are rarely diagnosed, which leads to a delay in diagnosis and treatment. These cases can be classified as early or late after the hysterectomy. In the first, there is the possibility of pregnancy before hysterectomy (viable sperm or fertilized ovules in the Fallopian tubes). In those considered late, a fistulous duct between the vagina and peritoneal cavity can develop in the granulation tissue or a prolapsed tube that allows sperm to pass. We present a case of multiparous patient of 35 years-old with pain in the lower abdomen with a history of vaginal hysterectomy 4 years ago. Ultrasound revealed a heterogeneous area of mixed low-level echogenicity located above the vaginal vault. The value of chorionic gonadotropin was 5000 IU/L. The laparotomy showed a mass attached to the fallopian tube, over the vaginal vault and covered by omentum. The pathology report indicated the presence of chorionic villi, trophoblastic tissue and hematosalpinx.

Keywords*: Ectopic pregnancy after hysterectomy; Ectopic pregnancy; Hysterectomy; Diagnosis.*

INTRODUCCIÓN

El embarazo ectópico (EE) es la implantación y desarrollo de un óvulo fertilizado fuera de la cavidad uterina y representa aproximadamente 1 % de todos los embarazos (1, 2). El EE después de la histerectomía es un evento raro, cuyo primer caso fue identificado en 1895 (3). Más de treinta casos han sido diagnosticados y tratados en el período inmediato después de la histerectomía y etiquetados como tempranos, ya que posiblemente estaban presentes en el momento de la histerectomía. Esto contrasta con los EE tardíos, que se ha informado que ocurren hasta 12 años después de la histerectomía (4). Existen reportes de más veinte casos de EE tardíos, desarrollándose como resultado de la comunicación entre vagina y cavidad peritoneal.

El EE después de la histerectomía puede ocurrir después de prácticamente cualquier tipo de histerectomía y las pacientes pueden presentar

[1]Doctor en Medicina Clínica. Especialista en Ginecología y Obstetricia.
[2] Doctora en Ciencias Médicas. Especialista en Ginecología y Obstetricia.
[3] Médico especialista.Servicio de Obstetricia y Ginecología, Hospital Central "Dr. Urquinaona". Maracaibo. Estado Zulia.

síntomas agudos o subagudos, con o sin sangrado genital (5). El diagnóstico puede retrasarse cuando una paciente presenta dolor abdominal y antecedentes de histerectomía. Tal retraso puede ser potencialmente mortal y, por lo tanto, esta posibilidad de diagnóstico debe tenerse en cuenta. Se describe un caso de embarazo ectópico 4 años después de histerectomía abdominal total.

CASO CLÍNICO

Se trata de paciente de 35 años, IV gestas, III paras, I cesárea, con antecedente de histerectomía abdominal total por hemorragia uterina incontrolable posterior a cesárea de emergencia por sufrimiento fetal agudo hacía 4 años. La paciente refirió dolor abdominal de fuerte intensidad, sin acalmias, de carácter progresivo y de aparición súbita en hemiabdomen inferior, de aproximadamente tres días de evolución, acompañado de sangrado vaginal en escasa a moderada cantidad. Refería actividad sexual regular. Negaba síntomas urinarios, intestinales o respiratorios. También negaba antecedentes de infecciones de transmisión sexual, enfermedad inflamatoria pélvica o enfermedades médicas graves.

Al examen físico, la paciente estaba alerta, orientada y podía movilizarse sin ayuda. Al examen físico tenía frecuencia cardiaca de 120 latidos x por minuto, presión arterial de 125/70 mm de Hg con frecuencia respiratoria y saturación de oxigeno normales. La exploración abdominal demostró abdomen blando, depresible, sin signos de defensa, aunque había dolor en la región hipogástrica a la palpación, sin disminución de los ruidos hidroaéreos ni tumoración palpable. En la visualización de la vagina con espéculo no se observaron alteraciones ni tumoraciones y solo una pequeña cantidad de sangre oscura en la porción superior de la vagina. El examen bimanual demostró dolor intenso a la palpación de la cúpula vaginal, sin tumoraciones anexiales aparentes. El resto del examen físico estaba dentro de límites normales.

Los resultados de laboratorio demostraron valores de hemoglobina (9,8 g/dL) y hematocrito (32 %) compatibles con anemia, ligera elevación de la cuenta blanca (12 300 células/mL) y neutrofilia (71 %). Los valores de electrolitos, lipasas, pruebas de funcionalismo renal y hepático estaban normales. No se realizó determinación de gonadotropina coriónica debido a los antecedentes de la paciente. Las radiografías simples de tórax y abdomen, estaban normales. La ecografía abdominal y transvaginal, que se realizó para excluir tumores malignos, reveló tumoración heterogénea de ecogenicidad mixta, con flujo arterial periférico de baja resistencia de 8,7 x 4,8 centímetros, sin estructuras definidas en su interior (figura 1), ubicada por encima de la cúpula vaginal junto con moderada cantidad de líquido libre, con ecos difusos que se dispersaban por la cavidad peritoneal. No se pudieron identificar los ovarios.

La paciente fue hospitalizada por sospecha de tumor ovárico maligno, por lo que se solicitó resonancia magnética que reveló masa heterogénea no específica cercana al ovario y vena ovárica izquierda, acompañada de hemoperitoneo. El ovario derecho estaba separado del izquierdo y de la cúpula vaginal. Ante la ausencia de vascularización, invasión local, ganglios linfáticos o ascitis se descartó la presencia de neoplasia maligna en estadios avanzados o coriocarcinoma. Se consideró la posibilidad de tumor de células germinales.

Al realizar la determinación de los marcadores tumorales se encontró que el valor de CA-125 fue de 39 UI/L y las concentraciones de alfa-fetoproteína, antígeno carcinoembriogénico, CA-19.9 y deshidrogenasa láctica estaban dentro de límites normales. El valor de gonadotropina coriónica fue de 5000 UI/L. Debido a la posibilidad de tumoración ovárica maligna, se solicitó tomografía de tórax para completar la evaluación, la cual no demostró signos de enfermedad metastásica. A la paciente se le solicitó el reporte de anatomía patológica de la cirugía que reportaba histerectomía total sin anexos. Su primer parto fue 15 años antes y los 3 partos fueron normales, antes de la histerectomía.

Cuatro días después del ingreso, la paciente fue sometida a laparotomía ginecológica con el diagnóstico

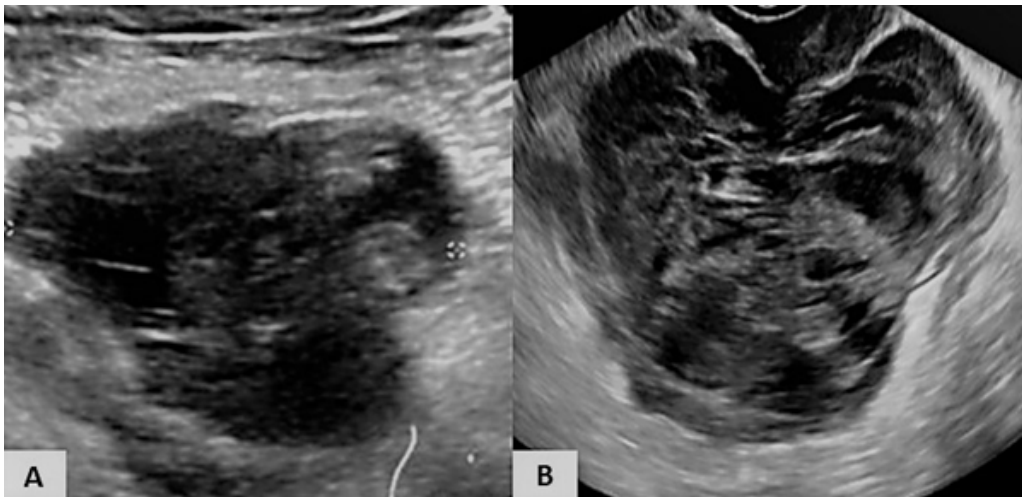

Figura 1.
Imágenes de ecografía (A) abdominal y (B) transvaginal. Se observa una zona heterogénea, mal definida y ecogenicidad mixta en la línea media de la pelvis situada donde estaría el útero. Los ovarios no fueron identificados.

de tumoración ovárica. Se observó hemoperitoneo (aproximadamente 900 mL de sangre libre en cavidad) con abundantes coágulos organizados alrededor de tumoración de aproximadamente 10 x 5 x 4 centímetros en la fimbria de la trompa izquierda que estaba adherida a la cúpula vaginal y cubierta por epiplón. La tumoración no pudo ser separada de la trompa de Falopio. Los resultados de la biopsia por congelación de la tumoración no demostraron signos de malignidad. No se observaron ganglios linfáticos pélvicos o paraaórticos y el epiplón estaba normal. Se extirpó la tumoración junto a salpingectomía bilateral con conservación de ambos ovarios y refuerzo de la cúpula vaginal

El examen anatomopatológico reportó trompa de Falopio izquierda dilatada con presencia de vellosidades coriónicas, tejido trofoblástico y hematosalpinx. La trompa derecha no mostró alteraciones. En vista de los hallazgos clínicos, de laboratorio y anatomopatológico, junto con las concentraciones elevadas de gonadotropina coriónica, se realizó el diagnóstico de EE posterior a histerectomía.

La paciente se recuperó sin complicaciones y fue dada de alta al tercer día del posoperatorio con valores de gonadotropina coriónica de 45 UI/L. Los valores se volvieron indetectables luego de un mes de la cirugía.

DISCUSIÓN

El EE después de una histerectomía puede estar localizado en la trompa de Falopio o el abdomen. Existen dos formas de presentación: temprana y tardía. La presentación temprana comprende EE en las primeras semanas o meses después de la histerectomía y se encuentran en la trompa de Falopio. En estos casos ya se había producido la fecundación o el semen estaba presente en el tracto genital interno antes de la histerectomía, lo que permite la fertilización del óvulo y la posterior implantación ectópica. La mayoría de los reportes son de formas tempranas que se identificaron entre 29 y 96 días después de la cirugía (4). Esto contrasta con los EE considerados como tardíos que se han notificado hasta 12 años después de la histerectomía (6,7).

Las causas subyacentes en las formas tardías de EE parecen estar relacionadas con tres procesos diferentes. El primer mecanismo es la presencia de tractos fistulosos entre cúpula vaginal y peritoneo o entre cúpula vaginal y trompa de Falopio. Dicha fístula puede producirse por hematomas o infecciones pélvicas en la cúpula vaginal (8). El segundo mecanismo es el prolapso de la trompa de Falopio por la vagina, creando así una comunicación entre trompa y vagina. Dicho

prolapso podría ser más común en la histerectomía vaginal, en la que no existe un control directo de la localización de los anexos, permaneciendo estos muy cerca de la cúpula vaginal, en comparación con otros tipos de histerectomía (9). Por último, en el caso de la histerectomía supracervical, la permeabilidad cervical podría facilitar el paso de los espermatozoides a la cavidad peritoneal. En la histerectomía posparto de emergencia también es frecuente, ya que generalmente se realizan después de la dilatación del cuello uterino y puede contribuir a la comunicación persistente entre la vagina y la cavidad peritoneal.

Los síntomas clínicos iniciales del cuadro son inespecíficos. Este hecho, junto a la escasa sospecha clínica, produce retrasos en el diagnóstico ya que, a menudo, no se considera esta posibilidad diagnóstica en mujeres con antecedentes de histerectomía. La mayoría de los casos presentan dolor abdominal o pélvico, acompañado, en ocasiones, de náuseas y/o vómitos. En algunos casos, el primer síntoma puede ser sangrado genital. También se han notificado algunos casos que presentan mastalgia, fiebre, dispareunia, diarrea o malestar general como manifestación inicial (3). El retraso diagnóstico puede conducir a la ruptura del EE y a abdomen agudo que puede ser potencialmente mortal. La tasa de mortalidad asociada con el EE después de histerectomía (7,4 %) es mayor que en pacientes con útero intacto (0,3 %) (5).

La cirugía es el tratamiento en todos los casos. Se puede recurrir al tratamiento conservador con metotrexato, pero no evita las recurrencias, por lo que no debe considerarse como tratamiento de elección (10). Durante la cirugía se debe extirpar el EE junto con la salpingectomía bilateral. En los casos que se observa el tracto fistular, debe corregirse aislando la cúpula restante para evitar recurrencias (11). El abordaje quirúrgico puede ser por laparoscopia o laparotomía, según la urgencia del caso y la habilidad del cirujano. También se ha descrito el abordaje vaginal que, aunque no es la primera opción, puede utilizarse solo en aquellos casos de pacientes hemodinámicamente estables, con diagnóstico firmemente establecido. En esos casos, la ausencia del útero facilita el acceso rápido a las regiones anexiales a través de la vía vaginal (12).

La prevención de la presentación temprana del EE después de la histerectomía es la prevención del embarazo. Tanto la histerectomía, como la esterilización tubárica, no debe realizarse durante la fase lútea del ciclo menstrual en aquellas mujeres que no usan métodos anticonceptivos confiables, a menos que no se produzcan relaciones sexuales vaginales durante el período preoperatorio. Las mujeres deben ser asesoradas durante el preoperatorio. Es posible que no se puedan evitar todos los embarazos ectópicos de presentación tardía, pero se puede disminuir su frecuencia al evitar la comunicación entre la cavidad vaginal y la peritoneal. El cierre vaginal, independientemente de la técnica quirúrgica, debe asegurarse de no incorporar la trompa de Falopio. El tejido de granulación de la cúpula vaginal debe diferenciarse de la trompa de Falopio prolapsada (10).

En el presente caso, la paciente presentó un EE 4 años después de la histerectomía abdominal total. Esto demuestra la importancia de la determinación de las concentraciones de gonadotropina coriónica después de la histerectomía, ya que se debe considerar la posibilidad de un EE en cualquier mujer premenopáusica con al menos un ovario remanente que presente dolor abdominal severo y/o persistente en cualquier momento posoperatorio. Todo esto puede evitar que aparezcan complicaciones que puedan ser mortales. También es necesario que, en el momento de realizar la histerectomía, el cirujano asegure el cierre adecuado del extremo proximal del canal cervical o la vagina para evitar la entrada de espermatozoides en la cavidad peritoneal.

REFERENCIAS

1. Faneite P, Amato R, Faneite J, Rivera C, Palacios L. Embarazo ectópico. 2000-2007. Rev Obstet Ginecol Venez 2008; 68(3): 155-159.
2. Colmenares B, López J, Rivas M, Silva D. Embarazo ectópico abdominal: caso clínico Rev Obstet Ginecol Venez. 2002; 62(3): 279-281.
3. Shao EX, Hopper K, McKnoulty M, Kothari A. A systematic review of ectopic pregnancy after hysterectomy. Int J Gynaecol Obstet. 2018;141(2):159-165.

4. Sobczyk O, Levy-Zauberman Y, Houllier M, Fernandez H. Ectopic pregnancy 6 years after subtotal hysterectomy: A case report. J Gynecol Obstet Hum Reprod. 2018; 47(2):95-97.
5. Fylstra DL. Ectopic pregnancy after hysterectomy may not be so uncommon: A case report and review of the literature. Case Rep Womens Health. 2015; 7:8-11.
6. SaadAldin E, Saadeh J, Ghulmiyyah L, Hitti E. Review article: late post-hysterectomy ectopic pregnancy. Emerg Med Australas. 2012; 24(3):239- 243.
7. Nevalainen J, Aukee P. Ectopic pregnancy after supracervical hysterectomy. Duodecim. 2016;132(21):2011- 2013.
8. Cook S, Davies N. Ectopic pregnancy after total abdominal hysterectomy. J Obstet Gynaecol. 2014; 34(1):90.
9. Rosa M, Mohammadi A, Monteiro C. Ectopic tubal pregnancy after hysterectomy and tubal ligation. Arch Gynecol Obstet. 2009;279(1):83- 85.
10. Allen B, East M. Ectopic pregnancy after a laparoscopically-assisted vaginal hysterectomy. Aust N Z J Obstet Gynaecol. 1998; 38(1):112- 113.
11. Babikian S, Thoma DC, Berkey BD. Ruptured ectopic pregnancy presenting 3 years after supracervical hysterectomy. J Ultrasound Med. 2008; 27(7):1087-1090.
12. Bansal S, Payal Y, Kusum A, Kaur AH, Chaturvedi J. Ectopic pregnancy following laparoscopic-assisted vaginal hysterectomy in tubectomised women. J Obstet Gynaecol India. 2014; 64(Suppl 1):47- 49.

Recibido el 01/10/2017
Aprobado en junio 2018