

Una revisión actual de las técnicas computacionales para la caracterización de enfermedades vinculadas con la válvula aórtica

A current review of computational techniques for diseases characterizing associated with the aortic valve

✉ Valbuena, Oscar; ✉ Vera, Miguel; ✉ Borrero, Maryuri; ✉ Huérfano, Yuleidy; ✉ Capacho, Yulian

¹Facultad de Ciencias Básicas y Biomédicas, Universidad Simón Bolívar, Cúcuta, Colombia. *E-mail de correspondencia: o.valbuena@unisimonbolivar.edu.co

²Grupo de Investigación en Procesamiento Computacional de Datos (GIPCD-ULA), Universidad de Los Andes, Táchira, Venezuela.

Received/Recibido: 05/12/2020 Accepted/Aceptado: 06/15/2020 Published/Publicado: 07/20/2020

DOI: <http://doi.org/10.5281/zenodo.4079289>

Resumen

En los últimos años, los avances en imagenología médica están cambiando la forma de obtener información anatómica y funcional de las estructuras vinculadas con el corazón, particularmente, de las válvulas cardíacas. En este artículo se hace una revisión, que abarca el periodo 2014-2020, sobre las técnicas computacionales usadas en la caracterización, vía segmentación, de las enfermedades que afectan las mencionadas válvulas. La presente revisión proporciona información actualizada acerca de: a) enfermedades que afectan las válvulas, b) principales modalidades de adquisición de imágenes cardíacas, c) últimos avances en prótesis de válvulas aórticas empleadas en el implante valvular aórtico transcatheter (TAVI), d) técnicas usadas para la segmentación y caracterización de las válvulas. Los principales hallazgos indican que se destaca la tomografía computarizada para hacer una caracterización de la geometría y de la capacidad funcional de los principales tejidos de las válvulas; mientras que se ha proliferado el uso de prótesis, de última generación, las cuales tienden a disminuir las complicaciones clínicas posterior al remplazo de válvula y, a su vez, elevan la calidad de vida del paciente, razón por la cual el TAVI es cada vez más frecuente en pacientes de moderado y bajo riesgo quirúrgico.

Palabras claves: Enfermedades de las válvulas cardíacas, Tomografía computarizada multicapa, Segmentación, TAVI.

Abstract

In recent years, advances in medical imaging have changed the way of obtaining anatomical and functional information on structures linked to the heart, particularly, the heart valves. In this article, a review is made, covering the period 2014-2020, on the computational techniques used in the characterization, via segmentation, of the diseases that affect the mentioned valves. This review provides updated information about: a) diseases affecting the valves, b) main cardiac imaging modalities, c) recent advances in aortic valve prostheses used in transcatheter aortic valve implantation (TAVI), d) techniques used for the segmentation and characterization of the valves. The main findings indicate that computed tomography is highlighted to characterize the geometry and functional capacity of the main valve tissues; while the use of state-of-the-art prostheses has proliferated, which tend to decrease clinical complications after valve replacement and, in turn, raise the patient's quality of life, which is due TAVI is increasingly more frequent in patients of moderate and low surgical risk.

Keywords: Heart valve diseases, Multilayer computed tomography, Segmentation, TAVI.

En los últimos 20 años las enfermedades cardiovasculares han sido la principal causa de muerte con mayor incidencia en países desarrollados. El diagnóstico, tratamiento y pronóstico de vida de pacientes sintomáticos ha estado sujeto a los siguientes factores: A) enfermedades que afectan el sistema cardiovascular y B) modalidades de adquisición de imágenes médicas.

A) Enfermedades que afectan el sistema cardiovascular. El estudio de las enfermedades cardíacas requiere la evaluación tanto de la anatomía como de la función de eyección de los ventrículos del corazón considerando todo el ciclo cardíaco. Por ello, usualmente, se requiere de una evaluación de las 4 válvulas cardíacas que incluye el análisis de las dos válvulas atrio-ventriculares (tricúspide y mitral) y las dos semilunares (válvulas aorta y pulmonar). Adicionalmente, cuando se requiere el reemplazo de una válvula cardíaca se pueden utilizar procedimientos quirúrgicos denominados implantes valvulares que pueden hacerse por cirugía tradicional o vía implantes valvulares transcater¹. Particularmente, desde su introducción en el 2002, el implante valvular aórtico transcater (TAVI) se ha convertido, en la actualidad, en la primera opción para el reemplazo de esa válvula.

En este sentido, mediante la figura 1, se muestran tanto las principales enfermedades vinculadas con las válvulas cardíacas como los procedimientos quirúrgicos más utilizados para abordarlas.

En el contexto de las enfermedades de las válvulas cardíacas, un estudio del 2020, revela que la estenosis aórtica es la enfermedad más prevalente en todo el mundo, caracterizada por fibrocalcificación y engrosamiento de las cúspides valvulares lo cual trae como consecuencia primordial un importante aumento en las tasas de morbilidad y mortalidad asociadas con los pacientes afectados de esta valvulopatía². También, en los países desarrollados, la estenosis aórtica se ha destacado por ser la afección valvular más frecuente después de la arteriopatía coronaria¹. Por ello, se han desarrollado procedimientos para la estratificación, en función del daño cardíaco, del riesgo al que se someten los pacientes cuando se opta por el reemplazo, especialmente, de la válvula aórtica³. Adicionalmente, el análisis de un estudio epidemiológico en la población sueca de avanzada edad, indica que las enfermedades cardíacas de mayor incidencia son la estenosis aórtica, regurgitación mitral y aórtica; mientras que las enfermedades de la válvula pulmonar tuvieron una mayor incidencia en la población de recién nacidos suecos⁴.

B) Principales modalidades de adquisición de imágenes cardíacas

El creciente desarrollo tecnológico y su uso en equipos médicos ha permitido el desarrollo de modalidades de adquisición de imágenes médicas para el diagnóstico y evaluación del sistema cardiovascular.

La incorporación de este tipo de desarrollo proporciona imágenes médicas de alta calidad y una mejora considerable en la resolución espacial, lo que permite mediante técnicas de postprocesamiento evaluar la función cardíaca y hacer un mejor diagnóstico de las enfermedades relacionadas con las válvulas⁵. Las modalidades de diagnóstico por imagen cardíaca más frecuentes se presentan en la figura 2.

Figura 1. Enfermedades y tratamientos de las válvulas.

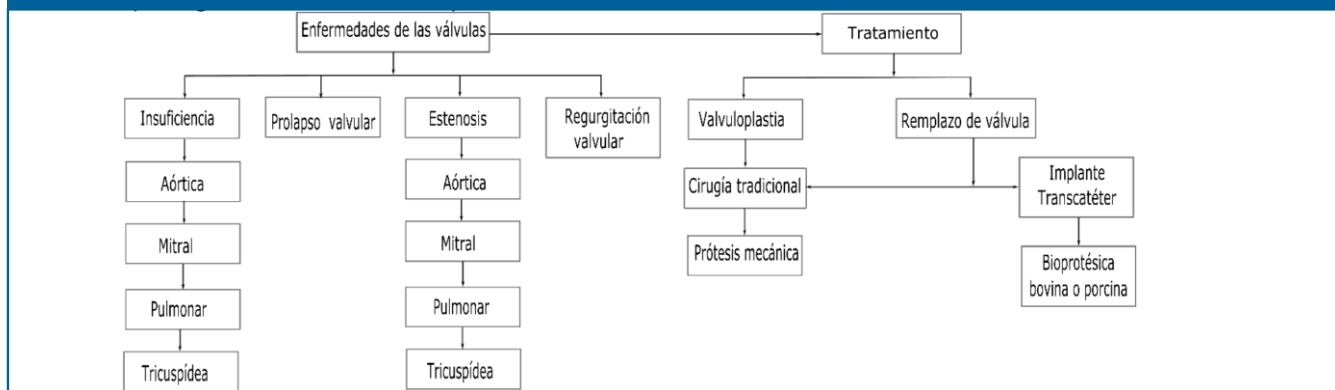
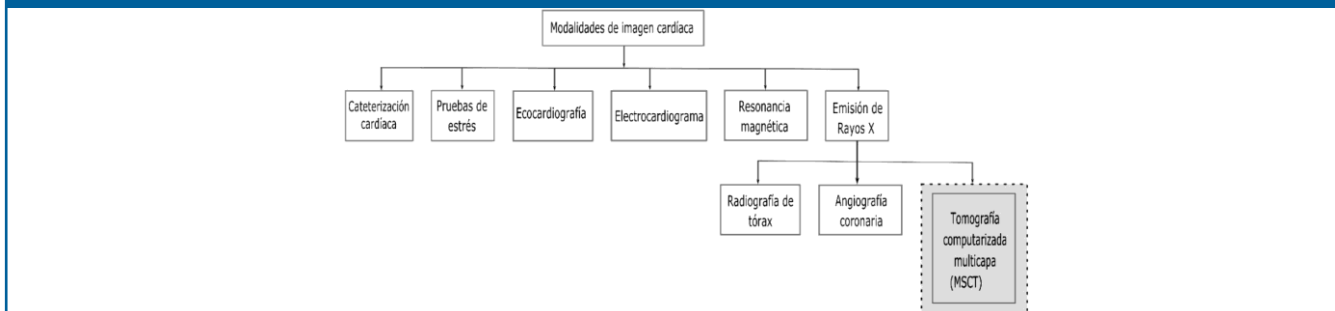


Figura 2. Modalidades de imagen cardíaca.



En el estudio del sistema cardiovascular, las modalidades de imagenología más frecuentes son: la resonancia magnética, la ecocardiografía tridimensional y la tomografía computarizada: a) clásica o tomografía computarizada (CT). b) tomografía multicorte (MSCT) y c) Angiografía por tomografía computarizada (CTA). Así que, la tomografía computarizada es de especial interés clínico, por cuanto proporciona imágenes tanto bidimensionales (2D) como tridimensionales (3D) con alta resolución espacial y genera imágenes en cualquier plano del espacio mediante reconstrucción multiplanar. Además, la tomografía computarizada permite adquirir información en tiempos muy cortos del estado de los vasos arteriales y venosos, posibilitando un diagnóstico invaluable en el tratamiento transcatheter⁶.

Además, la MSCT permite estudiar la morfología y función cardíaca de las arterias coronarias y de las válvulas, permitiendo que los médicos especialistas puedan realizar un diagnóstico confiable previo a un tratamiento quirúrgico⁷. Así mismo, esta modalidad, está habilitada para una mejor identificación de las calcificaciones valvulares en comparación con otros métodos diagnósticos. Conocer estos parámetros a lo largo del ciclo cardíaco le permite al especialista hacer un diagnóstico más ajustado a la realidad para identificar la patología, indicar tratamiento y valorar el riesgo pre y post operatorio⁸. Así mismo, la MSCT puede ser útil en el control del riesgo de sufrir trombosis, subclínica u obstructiva post operatoria, en pacientes sometidos a TAVI⁹.

La MSCT y los avances en imágenes no invasivas tienen un papel preponderante en la elección y clasificación de pacientes de alto riesgo de lesión anular con estenosis de la válvula aórtica¹⁰, así como en la selección y posicionamiento de los dispositivos protésicos para TAVI¹¹. También, permite la evaluación de los diámetros (máximo-mínimo), el área y la circunferencia del anillo aórtico parámetros que son fundamentales para la caracterización del paciente para TAVI¹². Además, la MSCT proporciona una medición más precisa del diámetro del anillo aórtico en comparación con otras modalidades como la ecocardiografía transesofágica¹³ la cual, generalmente, subestima el diámetro del anillo de la válvula aórtica¹⁴.

A) Tratamiento y evolución de las prótesis valvulares cardíacas.

El desarrollo de las prótesis valvulares son cada vez más eficientes respecto de sus inicios, a principios de 1960, con la implementación de las primeras válvulas mecánicas para reemplazar las válvulas nativas. En las últimas décadas se ha hecho mejoras tanto en las válvulas mecánicas como en las recientes bioprótesis en cuanto a la hemodinámica, durabilidad, trombogenicidad y excelente implantabilidad, factores importantes a la hora de seleccionar la prótesis más adecuada¹⁵.

El reemplazo de válvula aórtica vía transcatheter (TAVI), es un tratamiento menos invasivo que la cirugía convencional y

se ha convertido en el tratamiento por excelencia para pacientes no candidatos a cirugía a corazón abierto debido a la edad avanzada y padecimiento de otras patologías clínicas del paciente¹⁶. Así mismo, la MSCT también se usa para detectar patologías de las prótesis valvulares post operatorio tanto del procedimiento transcatheter como de cirugía convencional. Los resultados evidencian una disminución de trombosis en las valvas de las prótesis en pacientes sometidos a TAVI¹⁷.

En¹⁸, se muestra una visión general de los protocolos para la adquisición de imágenes de MSCT y las técnicas de postprocesamiento que tanto radiólogos y especialistas cardiólogos deben conocer para el diagnóstico y pronóstico de patologías de la válvula mitral. En el 2017, el colegio americano de cardiólogos y la sociedad americana del corazón han dado el visto bueno para el reemplazo de válvula mitral vía transcatheter en pacientes sintomáticos graves.

Además, la incorporación de prótesis con sistema de reposicionamiento hacen del TAVI un tratamiento seguro y efectivo en el reemplazo de la válvula aórtica de pacientes con patologías severas¹⁹. En este sentido, el TAVI para el tratamiento de la estenosis aórtica severa probó ser una verdadera opción en pacientes no candidatos a cirugía convencional²⁰. El estudio demostró una disminución de la tasa de mortalidad por accidente cerebro-vascular con un intervalo de confianza de 95 %, en un periodo mayor a los 12 meses después de la intervención por TAVI²¹.

Es importante resaltar que a pesar de los avances en el diseño de nuevos dispositivos hay complicaciones asociadas al mal posicionamiento, fuga paravalvular y trombosis, entre otras afecciones de las prótesis valvulares^{22,23}. Por otra parte, las válvulas usadas durante el TAVI están compuestas de material bioprotésico cuya estructura se degenera con el tiempo produciendo trombosis valvular, endocarditis infecciosa y desajuste de prótesis del paciente a largo plazo²⁴. Los fabricantes desarrollan cada vez prótesis con mejores características con el fin de disminuir estas limitaciones. Las principales prótesis se presentan en la figura 3.

Existe una gran variedad de dispositivos en el mercado, sin embargo, las más utilizadas son la válvula Edwards Sapien de tercera generación que tiene tres valvas de pericardio bovino la cual, actualmente, está disponible con diámetros de 20,23,26 y 29 mm y la CoreValve Medtronic con tres valvas de pericardio porcino, están disponibles en medidas de diámetro de 23,26,29,31 y 34 mm. Así mismo, se requiere de un rango de diámetro de la arteria entre 5 y 6 mm para su implantación transfemoral dependiendo de la prótesis indicada. La elección de la misma dependerá del diagnóstico y caracterización de cada paciente.

B) Uso de técnicas computacionales para la caracterización valvular.

En primera instancia, el modelado computacional desempeña un papel importante para el diseño de futuras válvulas protésicas mediante el análisis del diseño, la hemodinámica y la mecánica de los tejidos, de manera que

se pueda disponer de un diseño de válvula específico para cada paciente y disminuir así, notoriamente, las afecciones valvulares asociadas al proceso postoperatorio²⁵. Es por ello que, este tipo de modelado computacional ha permitido hacer avances significativos en la reconstrucción geométrica de las válvulas cardíacas, así como el estudio de los tejidos y de la función cardiovascular. Estos avances han permitido a los especialistas cardiólogos y expertos en imagenología e investigadores, desarrollar herramientas y protocolos de planificación preoperatoria, seleccionar y hacer predicciones que permitan disminuir el riesgo postoperatorio en una intervención vía transcatóter²⁶.

En segunda instancia, es importante señalar que las estructuras anatómicas cardíacas presentes en imágenes de MSCT están afectadas de diversas imperfecciones tales como ruido, artefactos y bajo contraste. Estas imperfec-

ciones se pueden abordar mediante la aplicación de técnicas de preprocesamiento digital que permiten resaltar la información presente en las imágenes²⁷.

Aunque el abordaje de todas las enfermedades cardíacas son relevantes para tener una visión general del estado de salud de un paciente, en este artículo, se ha enfocado la atención principalmente en las enfermedades vinculadas con la válvula aórtica que es una de las válvulas que históricamente sufre de una mayor cantidad y severidad de lesiones y afecciones.

En este sentido, a continuación, se presenta una revisión de los últimos 6 años, que abarca el periodo 2014-2020, sobre detección de enfermedades relacionadas con la válvula aórtica (Ver Tabla 1) y segmentación de las válvulas en pacientes candidatos para TAVI. (Ver Tabla 2).

Figura 3. Tipos de prótesis valvulares cardíacas.

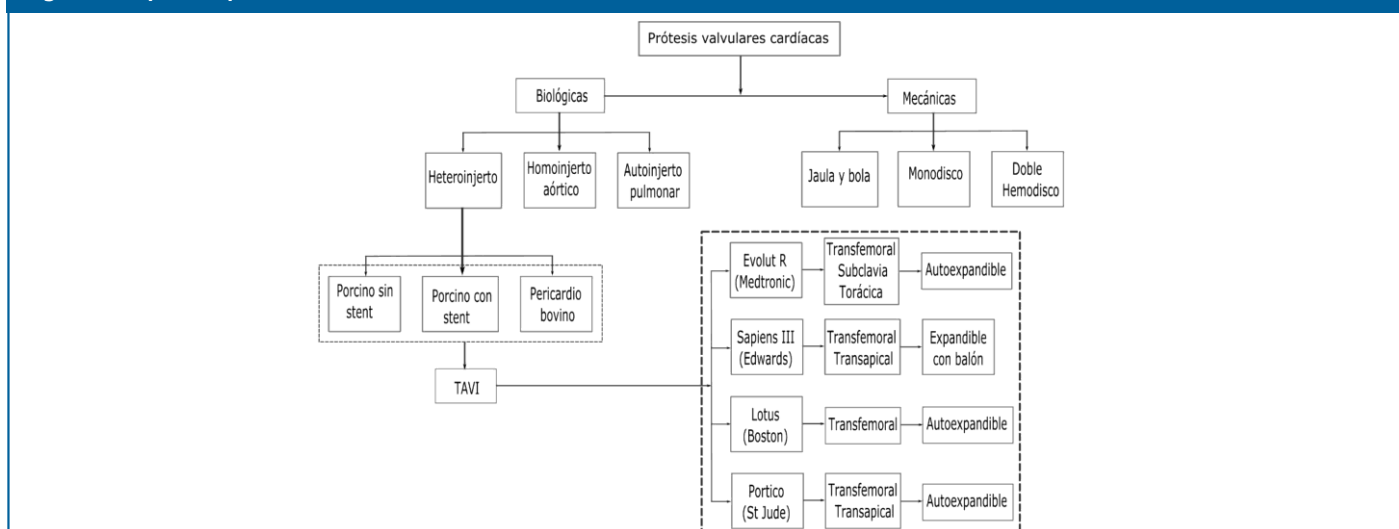


Tabla 1. Caracterización de enfermedades de las válvulas en pacientes potenciales para TAVI.

Ref.	Modalidad	Síntesis del Estudio
[28]	CTA	Detección y descarte de estenosis aórtica coronaria en pacientes candidatos a TAVI. El estudio incluyó 200 pacientes, de los cuales la CTA pudo descartar obstrucción coronaria en 54 pacientes en los que la angiografía invasiva normalmente los considera como positivos para arteriopatía.
[29]	CT	Estimación de la estenosis valvular aórtica (EVA) en válvulas segmentadas mediante simulación computacional basada en la dinámica fluida (CFD). Se introduce un modelo truncado dependiente del tiempo y un modelo de estado de equilibrio para simplificar el modelo CFD. Así mismo para cuantificar la gravedad de la EVA proponen un índice de resistencia valvular que mide la caída de la presión simulada.
[30]	CT	Identificar el grado de calcificación de la válvula aórtica (VA) en pacientes con estenosis aórtica severa discriminado por sexo con un pronóstico del 95 % de confianza, tanto para el reemplazo de la válvula aórtica como para la determinación del factor de riesgo de muerte del paciente.
[31]	CTA	Segmentación automática de la pared externa del aneurisma aórtico abdominal. Propone un método basado en intensidad y contorno del vecino más próximo en una imagen en escala de grises. En promedio reportaron mediciones de 0.94 ± 4.97 en comparación con la segmentación manual.
[32]	MSCT	Detección de lesiones y caracterización morfológica de la VA, generando parámetros necesarios para la evaluación preoperatoria del tratamiento de su reemplazo en pacientes con estenosis aórtica severa.
[33]	CTA	Evaluación preoperatoria y caracterización de la válvula nativa en cuanto a tamaño y diámetro del anillo aórtico para la elección óptima de la prótesis valvular en pacientes candidatos a TAVI.
[34]	CT	Evaluar la morfología, tamaño y nivel de calcificación de la aorta. La evaluación del algoritmo de detección reporta una mejora de 0.96 por coeficiente de Dice.
[35]	CT	Evaluación del tamaño de prótesis para el reemplazo de válvula, así como la evaluación de la fuga paravalvular posterior al implante de válvula por TAVI.
[36]	CT	Evaluación y diagnóstico previo al procedimiento TAVI en pacientes con estenosis aórtica avanzada y seguimiento postoperatorio en pacientes con reemplazo de válvula cardíaca entre las que se destacan la válvula Sapien y CoreValve.

Tabla 2. Técnicas mas usadas en segmentación aórtica en pacientes potenciales para TAVI.

Ref.	Mod.	Estudio
[37]	CT	Se desarrolla un método de atlas múltiple para obtener el punto semilla que inicializa el algoritmo de segmentación automática de la aorta torácica. Se reportó un coeficiente de Dice (Dc) de 0.95 ± 0.01 .
[38]	MSCT	Se presenta un método basado en redes neuronales profundas para identificar, de forma automática, los valores del área y perímetro del anillo aórtico. El Dc máximo fue de 0.96.
[39]	CT	Se propone una técnica automática, basada en modelos deformables, para la segmentación y caracterización de la raíz aórtica. Para el área del anillo aórtico, se obtiene un índice Jaccard de 0.96 ± 0.03 , respecto de la valoración manual.
[40]	MSCT	Se implementa una estrategia, que incluye operadores inteligentes y un algoritmo de agrupamiento, para la caracterización geométrica de la válvula aórtica (VA), vía área anular y diámetros (mayor y menor).
[41]	CT	Una red neuronal es usada para segmentar la VA, utilizando dos canales para fusionar la imagen original y la segmentada manualmente, reportaron un Dc de 0.95 para la segmentación de la válvula aórtica por la técnica propuesta.
[42]	CTA	Un enfoque pre TAVI se implementó con una red neuronal convolucional (RNC) basado en la arquitectura 2D U-Net. Reportaron una precisión media, basada en el Dc, de 0.95 para todos los parámetros geométricos del anillo aórtico.
[43]	CTA	Una técnica automática se coteja con una manual mediante análisis estadístico, mostrando una alta correlación entre ambas técnicas para las mediciones del anillo aórtico y la circunferencia aórtica.
[44]	CTA	Se realiza la localización automática de puntos de referencia de la válvula aórtica usando un algoritmo de regresión basado en arboles de aprendizaje. Se reportó una disminución del error en la localización de los parámetros valvulares.
[45]	CT	Usando una RNC se segmenta, automáticamente, la aorta ascendente (AA), el arco aórtico (AcA) y la aorta descendente torácica (AdT). Se obtuvieron Dc de 0.83 ± 0.07 , 0.86 ± 0.06 y 0.88 ± 0.05 , para AA, AcA y AdT, respectivamente.
[46]	CTA	Se hace una evaluación semiautomática (ESA) de la raíz aórtica en un tiempo de (3 min 24 s \pm 1 min 7 s) frente al enfoque manual (6 min 31 seg \pm 1 min 1 seg), observándose una reducción de la mitad del tiempo, a favor de ESA.
[47]	CTA	Se efectúa una medición, del diámetro del anillo aórtico con un algoritmo de ajuste deformable para el remuestreo de los datos y un algoritmo de segmentación de atlas, que se diferencia en 0.2 mm de la referencia manual.
[48]	CT	Se usa un método para modelar las valvas valvulares y simular el cierre de la válvula a lo largo del ciclo cardíaco. Se considera la métrica de punto a malla que se diferencia en 1.57 mm de la referencia manual.
[49]	CT	Se caracteriza el anillo aórtico para la evaluación del TAVI y su importancia en la elección de la prótesis óptima evitando el sobredimensionamiento. La eficiencia de la técnica se baso en medidas de correspondencia estadísticas.
[50]	MSCT	Se hace una evaluación de la fuga paravalvular posterior al tratamiento por TAVI comparando MSCT y ecocardiografía estándar. La fuga paravalvular se redujo significativamente después del TAVI cuando se usó MSCT.
[51]	MSCT	Se realizan segmentaciones manuales y automáticas para predecir el ángulo óptimo de posicionamiento de la válvula aórtica en procedimiento TAVI. La eficiencia de la técnica se comparó mediante modelos estadísticos.
[52]	CT	Se mide el área (A) y perímetro (P) de la VA para el TAVI. Se observó una mayor dependencia de la medida de A en comparación con la medida de P.

Discusión

La angiografía por tomografía computarizada y la tomografía tanto convencional como la multicapa son las técnicas de modalidad de imagen cardíaca más usadas para la detección de enfermedades de las válvula aórtica, en particular, la estenosis aórtica así como la detección de lesiones y caracterización morfológica de las válvulas. Así mismo, la tomografía tiene un papel preponderante en la toma de decisión de remplazo de válvula por cuanto ofrece información confiable en cuanto a la condición de la afección y caracterización de las dimensiones del anillo y área valvular.

El remplazo de válvula vía transcateéter se está convirtiendo en el tratamiento de elección no solo para paciente de riesgo prohibitivo para cirugía convencional, sino también

para pacientes de bajo riesgo, debido a las bondades de la cirugía en cuanto a la recuperación del paciente y la disminución de la tasa de mortalidad frente a la cirugía tradicional, que supone un riesgo elevado para el paciente. Así mismo, la tomografía multicapa es fundamental en el tratamiento por TAVI ya que además de permitir la elección de la prótesis más adecuada para cada paciente, lo que representa un factor decisivo en el buen funcionamiento de la prótesis, también permite hacer seguimiento post operatorio del comportamiento de la prótesis y la evolución del paciente.

El creciente desarrollo de las técnicas y algoritmos computacionales y su incorporación en los equipos de imagenología médica ha permitido el desarrollo de técnicas

automáticas para la segmentación y caracterización de lesiones y órganos del cuerpo. En una revisión exhaustiva, de la literatura, se evidenció el estudio de diversas técnicas automáticas y semiautomáticas para segmentar la morfología y generar descriptores geométricos de las válvulas, con resultados óptimos frente a las segmentaciones manuales hechas por expertos. En este sentido, estas herramientas brindan ayuda al clínico en la toma de decisiones frente al diagnóstico y tratamiento de los pacientes, de manera que el desarrollo e incorporación de estas tecnologías está cambiando los paradigmas de la praxis médica y, en el presente estudio, se evidencia su importancia en el estudio y caracterización de las enfermedades de las válvulas, así como en el tratamiento con un avance significativo en el tratamiento TAVI.

El reemplazo de válvula aórtica con un dispositivo protésico, sigue siendo una opción de tratamiento importante para los pacientes que padecen valvulopatía cardíaca y, debido a los riesgos quirúrgicos, el remplazo de válvula aórtica vía transcáteter TAVI se está convirtiendo en el método de elección clínica, razón por la cual se destaca el papel de los métodos computacionales usados para el estudio de la válvula cardíaca aórtica y la toma de decisión en su reemplazo, a partir del estudio de parámetros morfológicos y geométricos que permitan hacer predicciones reales.

Así mismo se destaca la importancia de la tomografía computarizada para la caracterización, identificación y planificación del TAVI, en paciente de alto riesgo quirúrgico, tal y como lo evidencia el presente estudio.

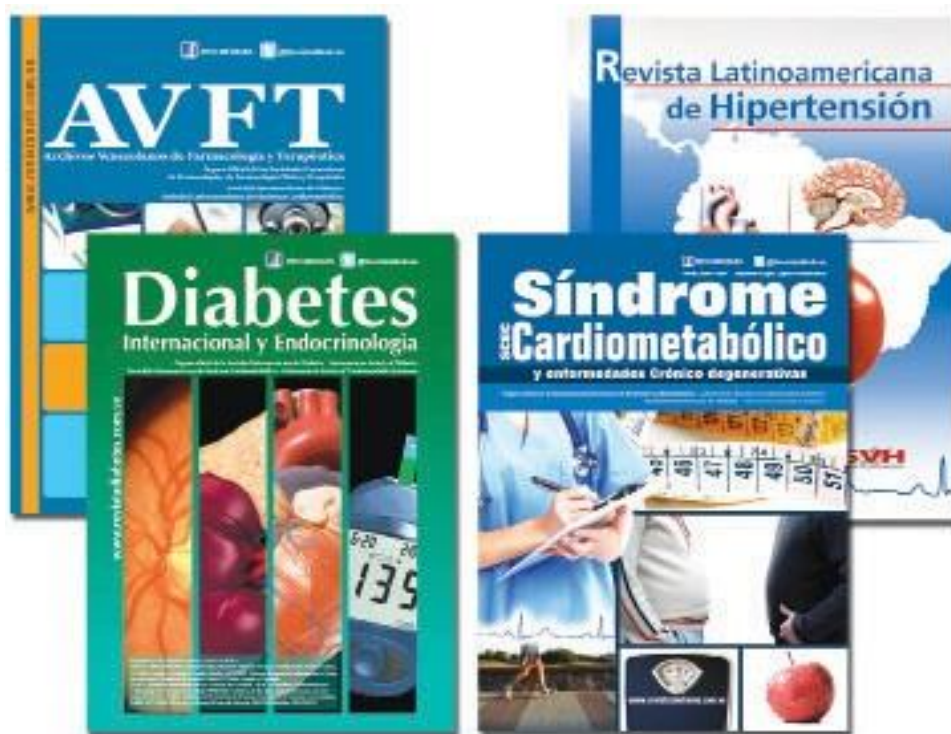Los resultados arrojado luego de la aplicación del TAVI permitirá que, en el futuro inmediato, se adopte como el tratamiento por elección para pacientes, indistintamente de su edad o condición clínica, considerando las ventajas frente a la cirugía convencional, lo cual ocurrirá en la medida en que se desarrollen prótesis cada vez más efectivas y duraderas hechas considerando las condiciones clínicas de cada paciente.

Referencias

- Lindman B, Annick M, Mathieu P, Lung B, Lancellotti P, Otto C, Pibarot P. Calcific aortic stenosis. *Nature reviews disease primers*. 2016. doi: [10.1038/nrdp.2016.6](https://doi.org/10.1038/nrdp.2016.6).
- Goody P, Rabiul M, Christmann D, Thomas S, Zietzer A, Adam M, Bönner F, Zimmer S, Nickenig G, Jansen F. Aortic valve stenosis. Arteriosclerosis, thrombosis, and vascular biology. 2020;40(4):885–900.
- Généreux P, Pibarot P, Redfors B, Mack M, Makkar R, Jaber W, Svensson L, Kapadia S, Tuzcu M, Thourani V, et al. Staging classification of aortic stenosis based on the extent of cardiac damage. *European heart journal*. 2017; 38(45): 3351–3358.
- Andell P, Li X, Martinsson A, Andersson C, Stagmo M, Zöller B, Sundquist K, Smith G. Epidemiology of valvular heart disease in a Swedish nationwide hospital-based register study. *Heart*. 2017;103(21):1696–1703.
- Pratt W. *Digital Image Processing*. USA: John Wiley & Sons Inc; 2007.
- Zamorano J, Alves A, Lancellotti P, Andersen K, Gómez A, Monaghan M, Brochet E, Wunderlich S, Gafoor S, Gillam L, Canna G. The use of imaging in new transcatheter interventions: an EACVI review paper, *European heart journal - cardiovascular imaging*. 2016; 17(8):835–835.
- Pasala T, Ruiz C. Transcatheter aortic valve replacement for all-comers with severe aortic stenosis: Could It Become a Reality?. *Rev esp cardiol*. 2018;71(3):141–145.
- Jurencak T, Turek J, Kietselaer B, Muhl C, Kok M, Ommen V, Garsse L, Nijssen E, Wildberger J, Das M. MDCT evaluation of aortic root and aortic valve prior to TAVI. What is the optimal imaging time point in the cardiac cycle?. *European radiology*. 2015; 25(7):1975–1983.
- Hansson N, Grove E, Andersen H, Leipsic J, Andersen H, Leipsic J, Mathiassen O, Jensen K, Blanke P, Blanke P, et al. Transcatheter aortic valve thrombosis: Incidence, predisposing factors, and clinical implications. *Journal of the American college of cardiology*. 2016; 68(19):2059–2069.
- Latsios G, Spyridopoulos T, Toutouzas K, Synetos A, Trantalos G, Stathogiannis K, Penesopoulou V, Oikonomou G, Brountzos E, Tousoulis D. Multi-slice CT (MSCT) imaging in pretrans-catheter aortic valve implantation (TAVI) screening. How to perform and how to interpret. *Hellenic journal of cardiology*. 2018; 59(1):3–7.
- Blanke P, McCall J, Achenbach S, Delgado V, Hausleiter J, Jilaihawi H, Marwan M, Nørgaard B, Piazza N, Schoenhagen P, Leipsic J. Computed tomography imaging in the context of transcatheter aortic valve implantation (TAVI)/ transcatheter aortic valve replacement (TAVR). *Cardiovascular imaging*. 2019; 12(1):1–24.
- Le Couteux S, Caudron J, Dubourg B, Dacher J. Multidetector computed tomography sizing of aortic annulus prior to transcatheter aortic valve replacement (TAVR): Variability and impact of observer experience. *Diagnostic and interventional imaging*. 2018; 99(5):279–289.
- Tsuneyoshi H, Komiya T, Shimamoto T. Accuracy of aortic annulus diameter measurement: comparison of multi-detector CT, Two- and three-dimensional echocardiography. *J Card Surg* 2016;31(1):18–22.
- Chourdakis E, Koniari I, Kounis N, Velissaris D, Koutsogiannis N, Tsigkas G, Hauptmann K, Sontag B, Hahalis G. The role of echocardiography and CT angiography in transcatheter aortic valve implantation patients. *Journal of geriatric cardiology*. 2018;15(1):86–94.
- Pibarot P, Dumesnil J. Selection of the optimal prosthesis and long-term management. *Circulation*. 2009;119(7):1034–1048.
- Guillén M, Ros L, Angulo E, Yagüe D, Nuñez M. Multidetector computed tomography evaluation of candidates for transcatheter aortic valve implantation. *Radiología*. 2018;60(1):24–38.
- Marwan M, Mekkhala N, Goller M, Röthera J, Bittnera D, Schuhbaeck A, Hella M, Muschiola G, Kolweltera J, Feyrer R, et al. Leaflet thrombosis following transcatheter aortic valve implantation. *Journal of Cardiovascular Computed Tomography*. 2018; 12(1):8–13.
- Faggioni L, Gabelloni M, Accogli S, Angelillis M, Costa G, Spontoni P, Petronio A, Caramella D. Preprocedural planning of transcatheter mitral valve interventions by multidetector CT: What the radiologist needs to know. *European journal of radiology open*. 2018; 5:131–140.
- Manoharan G, Walton AS, Brecker SJ, et al. Treatment of sympto-

- matic severe aortic stenosis with a novel resheathable supra-annular self-expanding transcatheter aortic valve system. *American college of cardiology*. 2015;8(1):1359-1367.
- 20 Boogert T, Vendrik J, Claessen B, Baan J, Beijik M, Limpens J, Boekholdt S, Hoek R, Planken R, Henriques J. CTCA for detection of significant coronary artery disease in routine TAVI work-up. *Netherlands heart journal*. 2018;26(1):591-599.
- 21 Popma J, Adams D, Reardon M, Yakubov S, Kleiman N, Heimansohn D, Hermiller J, Hughes G, Harrison J, Coselli J, et al. Transcatheter aortic valve replacement using a self-expanding bioprosthesis in patients with severe aortic stenosis at extreme risk for surgery. *Journal of the american college of cardiology*. 2014; 63(19):1972-1981.
- 22 Dasi L, Hatoum H, Kheradvar A, Zareian R, Alavi S, Sun W, Martin C, Pham T, Wang Q, Midha P, Raghav V, Yoganathan A. On the mechanics of transcatheter aortic valve replacement. *Annals of biomedical engineering*. 2017; 45(2):310-331.
- 23 Mylotte M, Andalib A, Pascal L, Dorfmeister M, Girgis M, Alharbi W, Chetrit M, Galatas C, Mamane S, Sebag I, et al. Transcatheter heart valve failure: a systematic review. *European heart journal*. 2015; 36(21):1306-1327.
- 24 Kataruka A, Otto C. Valve durability after transcatheter aortic valve implantation. *Journal of thoracic disease*. 2018; 10(30):3629-3636.
- 25 Zakerzadeh R, Hsu M, Sacks M. Computational methods for the aortic heart valve and its replacements. *Expert review of medical devices*. 2017;14(11):849-866.
- 26 Sun W, Martin C, Pham T. Computational modeling of cardiac valve function and intervention. *Annual review of biomedical engineering*. 2014; 16(1):53-76.
- 27 Vera M, Valbuena O, Huerfano Y, Vera M I, Gelvez E, Salazar J. Usefulness of cutting planes in the hierarchical segmentation of cardiac anatomical structures. *Journal of physics: conference series 1408*. 2019, doi.org/10.1088/1742 6596/1408/1/012005.
- 28 Strong C, Ferreira A, Teles R, Mendes G, Abecasis J, Cardoso G, Guerreiro S, Freitas P, Santos A, Saraiva C, et al. Diagnostic accuracy of computed tomography angiography for the exclusion of coronary artery disease in candidates for transcatheter aortic valve implantation. *Scientific reports*. 2019, doi.org/10.1038/s41598-019-56519-3.
- 29 Hoeijmakers M, Silva D, Waechter I, Kasztelnik M, Weese J, Hose D, Vosse F. Estimation of valvular resistance of segmented aortic valves using computational fluid dynamics. *Journal of biomechanics*. 2019; 94(1):49-58.
- 30 Pawade T, Clavel MA, Tribouilloy C, Dreyfus J, Mathieu T, Tastet I, Renard C, Gun M, Arthur W, Macron L, et al. Computed tomography aortic valve calcium scoring in patients with aortic stenosis. *Circ cardiovascular imaging*. 2018;11(3). doi: 10.1161/CIRCIMAGING.117.007146.
- 31 Siriapisith T, Kusakunniran W, Haddawy P. Outer wall segmentation of abdominal aortic aneurysm by variable neighborhood search through intensity and gradient spaces. *Journal of digital imaging*. 2018; 31(1):490-50.
- 32 Almolla R, Enaba M, Abdel H. Pre-procedural multi-slice computed tomography (MSCT) in aortic valve replacement. Important measurements. *The egyptian journal of radiology and nuclear medicine*. 2017; 48(1):365-373.
- 33 Elattar M, Wiegerinck E, Kesteren F, Dubois L, Planken N, Vanbavel E, Baan J, Marquering H. Automatic aortic root landmark detection in CTA images for preprocedural planning of transcatheter aortic valve implantation. *Cardiovasc imaging*. 2016;32(1):501-511.
- 34 Kurugol S, Come C, Diaz A, Ross J, Kinney G, Black J, Hokanson J, Budoff M, Washko G, Jose R. Automated quantitative 3D analysis of aorta size, morphology, and mural calcification distributions. *Medical physics*. 2015; 42(9):5467-5478.
- 35 Di Martino L, Vletter W, Ren B, Schultz C, Mieghem N, Soliman O, Biase M, Jaegere P, Geleijnse M. Prediction of paravalvular leakage after transcatheter aortic valve implantation. *The international journal of cardiovascular imaging*. 2015; 31(7):1461-1468.
- 36 Salgado R, Budde R, Shivalkar B, Herck P, Beeck B, Vrints C, Buijsrogge M, Stella P, Rodrigus I, Bosmans J, Parizel P. Transcatheter aortic valve replacement: postoperative CT findings of sapien and corevalve transcatheter heart valves. *Radiographics* 2014; 34(1):1517-1536.
- 37 Gamechi Z, Bons L, Giordano M, Bos D, Budde R, Kofoed K, Pedersen J, Hesselink J, Bruijine M. Automated 3D segmentation and diameter measurement of the thoracic aorta on non contrast enhanced CT. *European radiology*. (2019); 29:4613-4623.
- 38 Astudillo P, Mortier P, Bosmans J, Backer O, Jaegere P, Beule M, Dambre J. Enabling automated device size selection for transcatheter aortic valve implantation. *Journal of interventional cardiology*. 2019, doi.org/10.1155/2019/3591314.
- 39 Lalys F, Esneault S, Castro M, Royer L, Haigron P, Auffret V, Tomasi J. Automatic aortic root segmentation and anatomical landmarks detection for TAVI procedure planning. *Minimally invasive therapy & allied technologies*. 2019;28(3):157-164.
- 40 Valbuena O, Vera M, Huérfano Y, Gelvez E, Salazar J, Molina V, Sáenz F, Vera M I, Salazar W. Computational strategy for the segmentation of the aortic annulus in cardiac computed tomography images. *Journal of physics: Conference series 1160*. 2019, doi:10.1088/1742 6596/1160/1/012005.
- 41 Zabir H. Aortic valve segmentation using convolutional neural network with skip mechanism. *Communications on applied electronics (CAE)*. 2019;7(29):2394- 4714.
- 42 Huzior A, Stanuch M, Witowski J, Dudek D. Automatic aorta and left ventricle segmentation for TAVI procedure planning using convolutional neural networks. *41st Annual international conference of the IEEE engineering in medicine and biology society (EMBC), Germany*. 2019, doi: 10.1109/EMBC.2019.8857409.
- 43 Abdeldayem E, Ibrahim A, Osman, A. CT aortic annulus parameters for pre-operative TAVI assessment: a comparative study between manual post processing and automated software tool. *The egyptian journal of radiology and nuclear medicine*. 2018; 49(1):352-357.
- 44 Abdullah W, Jung H, Yun D, Jang Y, Park H, Chang H. Automatic aortic valve landmark localization in coronary CT angiography using colonial walk. *Plos one*. 2018; 13(7), doi.org/10.1371/journal.pone.0200317.
- 45 Noothouta J, Vosa B, Wolterinka J, Isgum I. Automatic segmentation of thoracic aorta segments in low-dose chest CT. *Medical Imaging: Image Processing*. 2018: 1057415.
- 46 Horehledova B, Muhl C, Schwemmer C, Hendriks B, Eijvoogel N, Kietzelaer B, Wildberger J, Das M. Aortic root evaluation prior to transcatheter aortic valve implantation: Correlation of manual and semi-automatic measurements. *Plos one*. 2018, doi.org/10.1371/journal.pone.0199732.
- 47 Gao X, Boccalini S, Kitslaar P, Budde R, Attrach M, Tu S, Graaf M, Ondrus T, Penicka M, Scholte A, et al. Quantification of aortic annulus in computed tomography angiography: Validation of a fully automatic methodology. *European journal of radiology*. 2017; 93(1):1-8.
- 48 Liang L, Kong F, Martin C, Pham T, Wang Q, Duncan J, Sun W. Machine learning based 3D geometry reconstruction and modeling of aortic valve deformation using 3D CT images. *Int J numer method biomed eng*. 2017;33(5), doi:10.1002/cnm.2827.

- 49 Queirós S, Dubois C, Morais P, Adriaenssens T, Fonseca J, Vilaça J, D'hooge J. Automatic 3D aortic annulus sizing by computed tomography in the planning of transcatheter aortic valve implantation. *Journal of cardiovascular computed tomography*. 2017;11(1):25- 32.
- 50 Chodór P, Wilczek K, Przybylski R, Głowacki J, Kukulski T, Streb W, Niklewski T, Honisz G, Trzeciak P, Podolecki T, et al. Impact of core valve size selection based on multi-slice computed tomography on paravalvular leak after transcatheter aortic valve implantation. *Cardiology Journal*. 2017; 24(5):467- 476.
- 51 Veulemans V, Zeus T, Kleinebrecht L, Balzer J, Hellhammer K, Polzin A, Horn P, Blehm A, Minol J, Kröpil P, et al. Comparison of manual and automated preprocedural segmentation tools to predict the annulus plane angulation and C-Arm positioning for transcatheter aortic valve replacement. *Plos one*. 2016;11(4), doi:10.1371/journal.pone.0151918.
- 52 Aspern K, Foldyna B, Etz C, Hoyer A, Girrbaach F, Holzhey D, Lucke C, Grothoff M, Linke A, Mohr F, Gutberlet M, Lehmkuhl L. Effective diameter of the aortic annulus prior to transcatheter aortic valve implantation: influence of area-based versus perimeter-based calculation. *Int J cardiovasc imaging*. 2015;31(1):163–169.



www.revhipertension.com
www.revdiaabetes.com
www.revsindrome.com
www.revistaavft.com

Indices y Bases de Datos:

AVFT está incluida en las bases de datos de publicaciones científicas en salud:

OPEN JOURNAL SYSTEMS

REDALYC (Red de Revistas Científicas de América Latina, el Caribe, España y Portugal)

SCOPUS de Excerpta Medica

GOOGLE SCHOLAR

Scielo

BIREME (Centro Latinoamericano y del Caribe de Información en Ciencias de la Salud)

LATINDEX (Sistema Regional de Información en Línea para Revistas Científicas de América Latina, el Caribe, España y Portugal)

Índice de Revistas Latinoamericanas en Ciencias (Universidad Nacional Autónoma de México)

LIVECS (Literatura Venezolana de Ciencias de la Salud)

LILACS (Literatura Latinoamericana y del Caribe en Ciencias de la Salud)

PERIÓDICA (Índices de Revistas Latinoamericanas en Ciencias)

REVENCYT (Índice y Biblioteca Electrónica de Revistas Venezolanas de Ciencias y Tecnología)

SABER - UCV

EBSCO Publishing

PROQUEST