

Angiocardiología por rayos X

X-ray angiocardiology

Antonio J. Bravo, MgSc, PhD^{1*}, Felida Roa, MgSc², Miguel Vera, MgSc, PhD^{3,4}, Julio Contreras-Velásquez, MgSc⁴, María Vera, BSc³, José Chacón, MgSc, PhD⁴, Sandra Wilches-Durán, MgSc⁴, Modesto Graterol-Rivas, MgSc, PhD⁴, Daniela Riaño-Wilches, BSc⁵, Joselyn Rojas, MD, MSc⁶, Valmore Bermúdez, MD, MSc, MPH, PhD⁷

¹Coordinación de Investigación Industrial, Decanato de Investigación, Universidad Nacional Experimental del Táchira, San Cristóbal, 5001, Táchira, Venezuela. E-mail de correspondencia: abravo@unet.edu.ve*

²Grupo de Bioingeniería, Decanato de Investigación, Universidad Nacional Experimental del Táchira, San Cristóbal, 5001, Táchira, Venezuela

³Grupo de Investigación en Procesamiento Computacional de Datos (GIPCD-ULA) Universidad de Los Andes-Táchira, Venezuela

⁴Grupo de Investigación Altos Estudios de Frontera (ALEF), Universidad Simón Bolívar, Cúcuta, Colombia

⁵Facultad de Medicina, Universidad de los Andes, Bogotá, Colombia.

⁶Pulmonary and Critical Care Medicine Department. Brigham and Women's Hospital. Harvard Medical School. Boston, MA. USA 02115.

⁷Centro de Investigaciones Endocrino-Metabólicas "Dr. Félix Gómez" Facultad de Medicina. Universidad del Zulia, Venezuela.

19

Resumen

La radiología permite obtener una película radiográfica de la imagen de una parte del cuerpo humano, por su exposición a los rayos X. Cuando la radiación X atraviesa el objeto bajo estudio, sufre una atenuación que depende de la densidad y el espesor del objeto. Los rayos atenuados llegan a un receptor que puede ser la película fotográfica, produciendo así una imagen cuyo contraste facilitará el diagnóstico médico. La angiografía es un procedimiento radiológico usado para observar el flujo de sangre, en cualquier órgano del cuerpo. Bajo este procedimiento destacan la angiografía cardiaca para observar las arterias coronarias, la angiografía vascular para estudiar la irrigación del cerebro, y la ventriculografía, para observar la cavidad ventricular. En el presente artículo, se presentan un conjunto de técnicas desarrolladas para el procesamiento de imágenes adquiridas durante procedimientos de angiografía cardiaca.

Palabras clave: Rayos X, angiografía monoplane, angiografía biplane, angiografía rotacional, red coronaria, ventrículo izquierdo, cardiología.

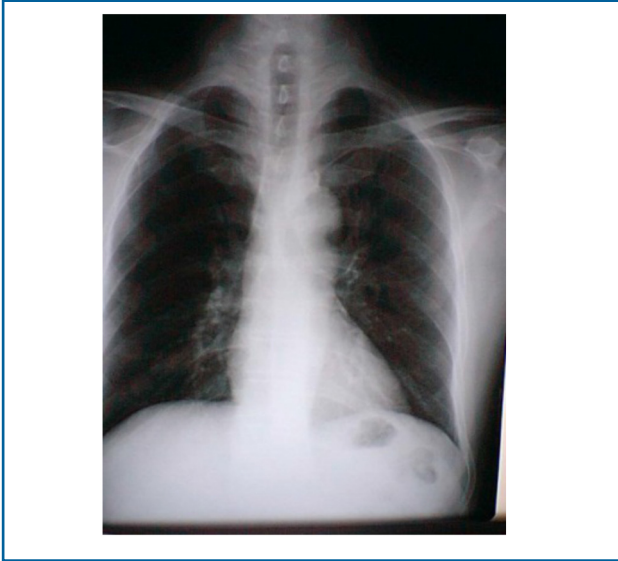
Abstract

Radiology allows to obtain an x-ray film to part of the human body by its exposure to X-rays. The radiation that passes through the studied object is attenuated according to the density and thickness of the object. The attenuated rays arrive at a receiver that can be the photographic film or an image intensifier that produces an image whose contrast is useful to the medical diagnosis. Angiography is a radiological procedure used to analysis blood flow in any organ of the body. Cardiac angiography to observe the coronary arteries, vascular angiography to study the irrigation of the brain, and ventriculography to observe the ventricular cavity are highlighted in this procedure. In this paper, a set of techniques developed for processing images acquired during cardiac angiography procedures is presented.

Keywords: X ray, monoplane angiography, biplane angiography, rotational angiography, coronary network, left ventricle, cardiology.

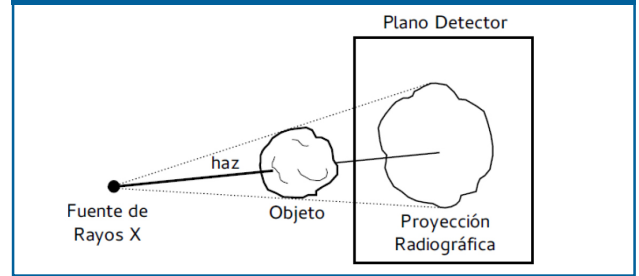
Los rayos X son un tipo de radiación electromagnética ionizante que debido a su pequeña longitud de onda (1 a 2 AA . $1\text{AA} = 1 \times 10^{-10}\text{m} = 0.1\text{nm}$.) tienen la capacidad de interacción con la materia (intercambio de energía). Los rayos X pueden atravesar los tejidos del cuerpo y excitar placas fotográficas y pantallas fluoroscópicas. La Figura 1 muestra una imagen de rayos X del tórax.

Figura 1. Rayos X del tórax



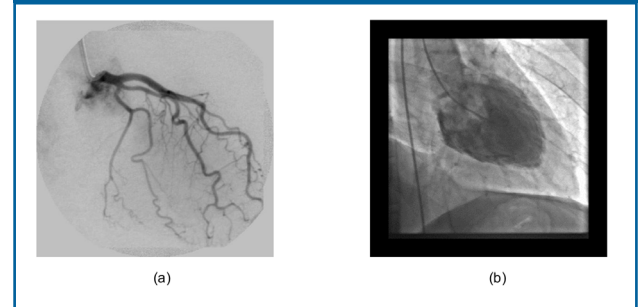
El tubo de rayos X (fuente de radiación) es el elemento más importante en un equipo de radiología ya que en él se produce la radiación. Básicamente, es un encapsulado de vidrio (al vacío) formado por dos elementos: el ánodo con polaridad positiva y el cátodo con polaridad negativa. Cuando se hace circular por el filamento una corriente eléctrica del orden de varios Amperes, éste se calienta alcanzando temperaturas de hasta $2000\text{ }^{\circ}\text{C}$, y en ese momento un grupo de electrones es producido por emisión termoiónica. Dichos electrones son acelerados (energía cinética) debido a las diferencias de potencial en el orden de los 100 kV , que se aplican entre el ánodo y el cátodo. Los electrones así acelerados se estrellan contra el ánodo, sufriendo un frenado brusco, que libera al menos dos tipos de energía, una en forma de calor y otra en forma de radiación X. Cuando la radiación producida por la fuente de rayos X atraviesa el objeto bajo estudio, sufre una atenuación que depende de factores como densidad y espesor de dicho objeto. Los rayos atenuados llegan finalmente al receptor (plano receptor) que puede ser la película radiográfica (radiología directa) o un intensificador de imagen (radiología indirecta), en ambos casos, los rayos atenuados producirán, finalmente, una proyección cuyo contraste facilitará el diagnóstico médico, Figura 2.

Figura 2. Sistema radiológico simplificado



La cineangiografía de contraste permite la visualización de la imagen proyectada de las estructuras cardíacas (Figura 3), proporcionando así información suficiente para la valoración de las dimensiones y formas de tales estructuras durante todo el ciclo cardíaco. La angiografía es una técnica de adquisición en imagenología médica dedicada al estudio de los vasos sanguíneos que no son visibles en las radiografías convencionales. La angiografía requiere la inyección de un medio de contraste mientras se explora el vaso sanguíneo. Se habla de una arteriografía para la exploración de las arterias, y de venografía en el caso de las venas. La angiografía de las arterias coronarias recibe el nombre de coronografía. La ventriculografía, por su parte, estudia la eficacia y la calidad de la contracción de los ventrículos cardíacos. La ventriculografía izquierda es realizada rutinariamente, mientras que la ventriculografía derecha puede ser adicionada si es necesario. Los estudios angiográficos de las aurículas pueden ser efectuados habiéndose desarrollado métodos para el cálculo del volumen y la función de las mismas, no siendo estos parámetros de relevante importancia en la práctica clínica.

Figura 3. Imágenes angiográficas. a) Coronografía, b) Ventriculografía



El objetivo es obtener imágenes de las estructuras en contracciones normales del ritmo sinusal, de adecuada calidad de contraste para poder identificar de una forma segura el contorno endocárdico a lo largo de todo el ciclo cardíaco, así como también para definir la presencia o ausencia de obstrucción significativa en las arterias coronarias. Esta información es entonces usada para realizar el diagnóstico del paciente y definir la apropiada terapia. El ventrículo izquierdo (LV) es el que comúnmente es visualizado por la inyección de un agente de contraste directamente en esa cavidad. El volumen y la velocidad de inyección para lograr una adecuada opacificación del LV, depende del tamaño de la cavidad. Pacientes con hipercontractibilidad

del corazón, taquicardia, regurgitación mitral o aórtica, requieren de un volumen y velocidad de inyección altos.

Las imágenes son usualmente adquiridas en películas de cine de 35 mm a una velocidad de 30 o 60 marcos por segundo. La velocidad alta permite mayor precisión en la selección de las imágenes de diástole y sístole final, y es particularmente necesaria si el ritmo del corazón es elevado, o si se realiza un análisis de la función cardiovascular imagen por imagen sobre todo el ciclo cardíaco. La proyección o vista más común en los estudios hemodinámicos del corazón es la oblicua derecha anterior a 30° (RAO), la cual permite la visualización del LV a longitud completa sin que se solape con la columna. Vistas ortogonales a ésta proporcionan información adicional acerca de la función regional, la cual puede ser usada para la evaluación de pacientes con daño isquémico. Por ejemplo la hipokinesis debido a estenosis de la arteria coronaria circunfleja, es apreciada mejor en proyección oblicua izquierda anterior a 60° (LAO).

A pesar de que la cineangiografía de 35 mm es un estándar en el diagnóstico del daño arterial coronario, la película presenta diversas limitaciones que son realmente importantes cuando la demanda de intervenciones en los lugares donde se utilice esta modalidad aumente. La primera de estas limitaciones es que las imágenes están disponibles luego de 15 o 20 minutos de aplicado el procedimiento. De tal manera, que los resultados no pueden ser usados para guiar terapias, a menos que el procedimiento sea detenido hasta que sea revelada la película. Adicionalmente, la calidad de las imágenes no es conocida sino hasta el final del procedimiento. Otros problemas incluyen el limitado rango dinámico de las películas de rayos X, la no linealidad densitométrica, análisis cuantitativos inconvenientes, y pérdida del control sobre el contraste desplegado. Muchas de estas limitaciones pueden ser eliminadas utilizando angiografía digital.

El concepto básico de la angiografía digital es que una imagen es convertida a números, los cuales son almacenados, posiblemente manipulados o analizados en una computadora, para luego ser convertidos en imágenes que pueden ser visualizadas. Los sistemas actuales de angiografía cardíaca digital usan una cámara de video para proporcionar una imagen electrónica de video a partir del intensificador de rayos X. Esta señal corresponde a la señal que es visualizada en el monitor durante la fluoroscopia convencional. La fluoroscopia es una modalidad de la radiología que consiste en la adquisición instantánea de imágenes dinámicas de las estructuras internas del cuerpo. El sistema de angiografía digital se encarga de intersectar la señal analógica de video antes de ser desplegada en el monitor, para luego convertirla a su forma digital. Las ventajas de la angiografía digital es la velocidad y la facilidad con la cual las imágenes pueden ser repetidas, la habilidad con que pueden ser realzadas en contraste,

el acceso aleatorio a múltiples marcos de referencia, y el incremento de la sensibilidad del contraste por medio de la sustracción digital.

En general, las imágenes de rayos X presentan ciertas distorsiones debidas al sistema radiológico de proyección oblicua. Estas distorsiones son la magnificación, deformación y desplazamiento. La primera constituye un agrandamiento de la imagen proyectada debido a la relación entre las distancias entre la fuente y el plano detector por una parte, y entre la fuente y el objeto de estudio. La deformación está caracterizada por cambios de magnificación en diferentes porciones del objeto en estudio. Por otra parte, los angiogramas obtenidos recogen las atenuaciones registradas por el paso de los rayos X no sólo por la estructura de interés sino por todos los otros tejidos, huesos, y cavidades que intervienen en la escena.

Existen otros problemas asociados al procedimiento de registro de los angiogramas, como: llenado incompleto y no homogéneo del producto de contraste en la estructura, llenado de otras cavidades con el producto de contraste, presencia del catéter en la escena, aparición de ruido, movimientos del paciente, entre otros.

El ruido generalmente se define como la variación aleatoria de una señal que contamina la información. Para imágenes de rayos X, el ruido consiste en la aparición de intensidades aleatorias en el plano detector de aspecto granuloso, que se producen por efectos inherentes a la naturaleza del proceso de emisión de fotones y al equipo usado¹. El ruido producido por este fenómeno es conocido como cuántico y su generación sigue una ley de distribución de probabilidades de Poisson. Con respecto al equipo usado en la adquisición aparece también ruido en la imagen de naturaleza aditiva e independiente del ruido cuántico.

SISTEMA DE ADQUISICIÓN BIPLANO

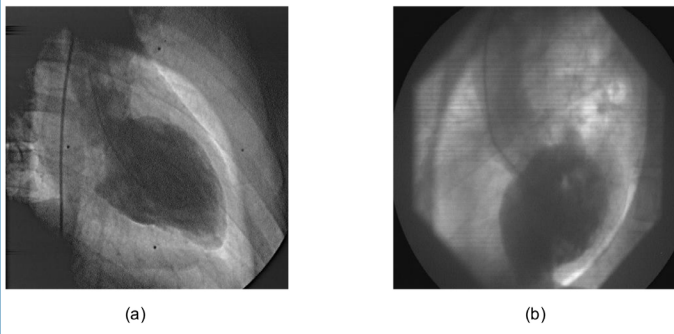
La cineangiografía es una modalidad imagenológica bidimensional. Los estudios tridimensionales de las cavidades ventriculares y de las arterias coronarias se han realizado con la ayuda de angiografía biplana (BA), apoyándose en sistemas de cineangiografía capaces de adquirir simultáneamente dos vistas ortogonales de la estructura cardíaca bajo estudio. La Figura 4 muestra las vistas ortogonales del ventrículo izquierdo en diástole final. En esta sección, se hará una revisión de las principales técnicas utilizadas para la segmentación y la reconstrucción tridimensional (3D) de las formas cardiovasculares por BA.

2.1. Segmentación de imágenes angiográficas

En procesamiento de imágenes ventriculográficas, una de las técnicas usualmente empleadas para la extracción de información útil es la segmentación de imágenes. La segmentación es un paso esencial para la reconstrucción tridimensional del ventrículo izquierdo², así como también para la estimación de parámetros que describen la función cardiovascular³. La detección automática de los contornos

de las imágenes ventriculares^{4,5} es un tópico que ha sido estudiado; sin embargo, no se ha encontrado un método capaz de resolver este problema de manera precisa y automática; adicionalmente, las técnicas existentes no han sido validadas clínicamente.

Figura 4. Ventriculografía biplana. a) RAO, b) LAO



Diversos métodos para la segmentación automática de la forma ventricular han sido reportados. Un método en el cual el problema es formulado desde el punto de vista de estimación Bayesiana ha sido propuesto por Figueiredo y Leitao⁶, este método considera un criterio de optimización de probabilidad máxima a posteriori (MAP). La maximización de esta probabilidad es implantada por un algoritmo AICM (algorithm iterated conditional modes). Basado en esta maximización es posible estimar los parámetros del modelo de contorno. El contorno es modelado como un campo aleatorio de Markov no causal unidimensional. Este esquema ha sido ampliamente probado tanto en imágenes sintéticas como en ventriculogramas reales; sin embargo, una validación clínica no ha sido reportada.

Medina et al.⁷ proponen un método de segmentación usando lógica difusa, el cual permite la detección de la forma ventricular, no obstante es sensible al ruido y no incorpora algún tipo de regularización a la solución. Olivier y Shérif⁴ han propuesto un método para la detección automática del contorno por codificación de conocimiento en modelos de contorno activo.

Un método estadístico para la segmentación basada en movimiento de estructuras deformables es propuesto por Kervrann y Heitz⁵. Este esquema está basado en dos modelos, el primero corresponde modelo deformable estadístico que controla la forma y sus deformaciones. El segundo modelo representa un campo de flujo óptico dentro del modelo deformable. Una distribución de probabilidad simple es usada para combinar los dos modelos, que permite estimar la forma y el movimiento usando una aproximación por máxima probabilidad. Los resultados de la segmentación automática sobre secuencias de imágenes de rayos X fueron considerados satisfactorios por los especialistas.

Sui et al.⁸ han desarrollado un sistema para la delimitación del borde del ventrículo izquierdo basado en el conocimiento anatómico de la cavidad cardiaca. El método propuesto consta de tres etapas: 1) una clasificación ba-

yesiana no paramétrica, 2) una estimación (regresión) de forma, y 3) una clasificación de rechazo. Un primer borde del LV se estimó utilizando un clasificador Bayesiano sobre las imágenes de diástole final (ED) y sístole final (ES). El enfoque de regresión de forma se utilizó para normalizar el error de sesgo de la forma introducido por el clasificador. Los volúmenes del ventrículo izquierdo, la fracción de eyección, y áreas en las fases de ED y ES fueron calculados a partir de los bordes obtenidos después del proceso de regresión. Estos parámetros se utilizaron para construir los vectores de características de rechazo. Un borde se rechazó cuando la diferencia entre dos vectores de característica es inferior a un umbral de decisión. Las comparaciones entre los contornos estimados y sus respectivas referencias generaron un error medio absoluto de 3 mm. Un total de 375 casos clínicos fueron procesados.

Suzuki et al.⁹ reportan el desarrollo de un detector de contorno ventricular basado en redes neurales (NN). El detector fue implantado utilizando una red neural multicapa la cual fue entrenada con el algoritmo de propagación hacia atrás. El conjunto de entrenamiento incluye imágenes de LV y los contornos ventriculares trazados por un cardiólogo. La validación se realizó por la comparación del área encerrada por el contorno estimado con respecto al contorno de referencia trazado por el cardiólogo. El error de contorno medio obtenido al final de la diástole fue del 6,2 %.

Bravo y Medina¹⁰ reportan un método de segmentación automática de la cavidad ventricular en secuencias de imágenes de ventriculografía monoplana y biplana. Inicialmente se aplica un modelo de regresión lineal para aprovechar la relación funcional entre la imagen original de entrada y su versión suavizada. Un algoritmo de agrupamiento de dos etapas se utiliza para la segmentación de la cavidad ventricular izquierda. En primer lugar, una segmentación inicial aproximada se consigue utilizando un algoritmo de crecimiento de regiones de enlace sencillo sobre la versión pre-procesado de la imagen de entrada. La segunda etapa se basa en un método de crecimiento de regiones de enlace múltiple. Esta segunda etapa es usada para refinar la segmentación inicial aproximada. La validación de los resultados se realiza mediante la comparación de los contornos estimados con respecto a los contornos trazados manualmente por varios cardiólogos. El error de posición promedio considerando 15 secuencias mono-planas y 3 secuencias biplanas es 0.72 mm al final de la diástole (ED) y 0.91mm al final de la sístole (ES). El volumen en el ventrículo izquierdo y la fracción de eyección (EF) se calcula a partir de contornos manuales y de los contornos estimados, mostrando una excelente correlación: 0.999 para el volumen ED, 0.998 para el volumen ES, y 0.952 para EF.

Vera et al.¹¹ desarrollan un método para la segmentación del ventrículo izquierdo basado en la detección de marcadores anatómicos y modelos deformables evolutivos. El

método propuesto se aplica a angiogramas de corazón humano. Varios puntos de referencia o marcadores anatómicos situados en el ventrículo izquierdo se obtienen usando máquinas de soporte vectorial (SVM). En la etapa de aprendizaje se utilizan patrones de tamaño 31×31 píxeles que incluye marcadores y no marcadores. Las máquinas de soporte vectorial consideran un kernel de funciones de base radial y el principio de minimización del riesgo estructural como la regla de inferencia. Durante la etapa de aprendizaje, no se obtienen falsos positivos y durante la etapa de detección un 97.94% de reconocimiento es alcanzado. La ubicación de los marcadores se utiliza para la construcción de un contorno aproximado del miocardio. Este contorno es un modelo deformable que se optimiza utilizando un algoritmo genético codificado en números reales. La validación se realiza mediante la comparación de los contornos estimados con respecto a los trazados manualmente por dos cardiólogos. En esta etapa de validación, el máximo de la media de error de contorno considerando 6 secuencias (un total de 178 imágenes) es 4.93%.

Roa et al.¹² presentan un método automático para determinar los puntos que pertenecen al contorno ventricular izquierdo en imágenes angiografías por rayos X. Los puntos estimados son usados para construir un mapa de contornos que represente a la cavidad cardíaca. El método de estimación no requiere conocimiento a priori acerca del ventrículo izquierdo, lo cual lo hace conceptualmente simple y adecuado para discriminar la información de la cavidad. Las pruebas realizadas sobre ventriculogramas mono-planos reales muestran una fuerte correlación entre la ubicación de los puntos estimados y los puntos trazados por dos especialistas cardiólogos. Al momento de la publicación, los autores no muestran una validación clínica del método.

2.2. Reconstrucción de tridimensional

Sarry y Boire¹³ proponen un método para la descripción 3D de las arterias coronarias en angiografía biplana por sustracción. El método es implantado básicamente en dos etapas. Seguimiento dinámico bidimensional (2D) en ambos planos es realizado con ayuda de modelos paraméricamente deformables, lo cual es considerablemente robusto debido a que cada punto está implicado en el comportamiento global de forma, y a que el patrón de deformación está limitado a la extensión espacial. El segundo paso es la reconstrucción 3D de las líneas centrales de las arterias. La forma es representada con ayuda de descriptores de Fourier 3D, los cuales son obtenidos a partir de descriptores 2D extraídos de las proyecciones ortogonales. Al modelo resultante, se le imponen restricciones inferidas de la geometría epipolar, obteniendo así una representación 3D de las arterias.

Chen et al.¹⁴ desarrollan una nueva técnica para describir la naturaleza curvilínea de las arterias y de los dispositivos

intracoronarios. Adicionalmente, consideran la magnitud de las deformaciones de las arterias causadas por dispositivos intracoronarios y aquellas debidas al movimiento del corazón para obtener vistas óptimas respecto a deseada trayectoria. El proceso 3D consiste de tres pasos: 1) identificación de las líneas centrales en 2D del árbol arterial coronario, seguido por la extracción de características incluyendo puntos de bifurcación, diámetros, y vectores direccionales de la bifurcación; 2) determinación de la transformación en términos de la matriz de rotación, y determinación de un vector de traslación basado en los puntos de bifurcación, y en los vectores direccionales extraídos de las arterias; y 3) determinación del árbol arterial coronario basado en las transformaciones calculadas y en las características previamente identificadas. Tal información es utilizada para realizar el análisis cuantitativo y la visualización de la geometría vascular coronaria.

El modelado 3D de las variaciones en tiempo de la forma ventricular izquierda es una herramienta útil para la cuantificación de los volúmenes ventriculares y para el análisis del movimiento de pared, los cuales son parámetros que describen la función cardíaca. Moriyama et al.¹⁵ reportan la aplicación clínica de un sistema para la descripción de las variaciones temporales de la forma 3D de la cavidad ventricular izquierda a partir de múltiples vistas de cineangiogramas por rayos X. Los contornos ventriculares son detectados por medio de la aplicación de un filtro Laplaciano–Gaussiano, a cuyo resultado le es aplicado un proceso para la remoción de líneas no perteneciente al contorno. Luego la geometría de la imagen para secuencias de múltiples vistas es calibrada, tal que imágenes de diferentes vista puedan ser consistentemente integradas sobre el sistema coordinado de la cineangiografía. Y por último, un algoritmo para la reconstrucción previamente reportado por los autores es aplicado para encontrar la forma 3D del LV sobre todo el ciclo cardíaco.

Arvidsson¹⁶ realiza la reconstrucción binaria de las cavidades ventriculares, utilizando la información densitométrica y los contornos asociados a las cavidades, extraídos de secuencias sustraídas de angiografía biplana. El problema de ambigüedad en la reconstrucción es resuelto mediante la incorporación de conocimiento a priori asociado a la forma de los ventrículos en corazones humanos. La reconstrucción es realizada en el espacio 2D, y la forma 3D es obtenida mediante el apilamiento de conjunto de capas 2D. Las capas binarias son construidas a partir de los perfiles densitométricos asociados a las vistas ortogonales, definidos sobre líneas epipolares. La información densitométrica asociada a los perfiles del par de imágenes en el tiempo t , es combinada de acuerdo con el algoritmo propuesto por Arvidsson¹⁶, con la información densitométrica asociadas a los perfiles adyacentes de las imágenes en t y en $t-1$. El método es utilizado para la reconstrucción de las cavidades ventriculares a partir de proyecciones biplanas sobre phantoms. Los volúmenes ventriculares calculados

sobre la reconstrucción, presentan una alta correlación (87%–98%) con los volúmenes asociados a los modelos. No se presenta una validación clínica.

Medina et al.¹⁷ presentan un método de reconstrucción del LV a partir de dos proyecciones adquiridas con un equipo de angiografía biplana por rayos X. Tres conjuntos difusos son construidos a objeto de definir atributos presentes en las proyecciones de rayos X. Estos conjuntos representan el interior del ventrículo, el contorno de la cavidad y la región del fondo. Luego, los conjuntos difusos se combinan utilizando operadores de clausura cilíndrica lo cual permite definir un conjunto difuso tridimensional que describe los atributos considerados inicialmente. Las funciones de pertenencia asociadas a estos conjuntos difusos tridimensionales se interpretan como distribuciones de probabilidad, y su combinación según la teoría de Dempster–Shafer, permite obtener una reconstrucción aproximada de la forma del ventrículo izquierdo. Posteriormente, un proceso de deformación de la forma aproximada es aplicado de acuerdo con un procedimiento iterativo en el cual la información proporcionada por el error de proyección (entre la proyección real y la proyección del objeto reconstruido) y la propiedad de conexión de los vóxeles es combinada según la regla de Dempster–Shafer. El procedimiento utilizado para decidir si un vóxel pertenece o no al nuevo estado generado por el proceso de deformación, es realizado de acuerdo con el principio de la integral difusa. El error obtenido al aplicar el método a bases de datos binarias de objetos es del 6.48%, y sobre ventriculogramas reales es del 7.5%. No presentan una metodología para la validación clínica.

2.3. Análisis de la perfusión miocárdica

Utrera et al.¹⁸ proponen un método para cuantificar el grado de perfusión miocárdica (fase capilar) mediante las imágenes obtenidas por angiografía coronaria. La angiografía coronaria contrastada es útil para visualizar el flujo sanguíneo capilar regional obteniéndose así imágenes de los vasos y de la fase de perfusión miocárdica. Estas imágenes se utilizan para obtener un índice que sea capaz de valorar el grado de perfusión miocárdica normal. El método se fundamenta en que los especialistas han analizado el grado de perfusión miocárdica a través del procedimiento conocido como Myocardial Blush. Tal procedimiento, utiliza la variación del grado de intensidad de la imagen (variaciones del medio de contraste) para caracterizar la fase capilar y diagnosticarla como normal o patológica. El método propuesto por Utrera evalúa secuencias angiográficas en la proyección RAO, valoradas clínicamente como normales. Se realiza un análisis de movimiento a través del análisis del flujo óptico que caracteriza a las secuencias, obteniéndose los gradientes de contraste de las imágenes en las fases de la secuencia angiográfica: sístole y diástole en fase capilar. Como resultado, los gradientes grises de las secuencias de imágenes estudiadas en sístole y diástole, en fase capilar, se valoran mediante un

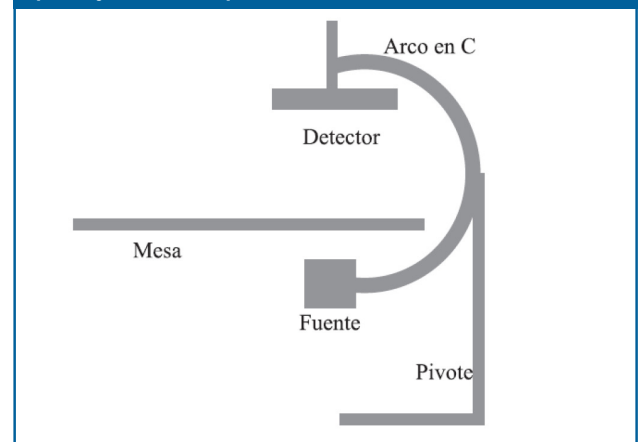
proceso de coloración digital (azul, verde y rojo) en varias segmentaciones del ciclo cardiaco. Se observa una buena correlación en todos los casos. La máxima diástole en fase capilar y el trabajo mecánico de contracción y relajación del miocardio son las principales características valoradas por esta metodología.

SISTEMA DE ADQUISICIÓN ROTACIONAL

El sistema de adquisición rotacional de rayos X (RA) mono-plano genera un conjunto finito de imágenes angiográficas que resultan de la proyección perspectiva de un objeto tridimensional desde diferentes ángulos de vista sobre un espacio 2D¹⁹. La técnica rotacional fue propuesta por Cornelis et al.²⁰, pero su uso clínico sólo fue reportado hasta 1983²¹. En 1989, se reporta la mejora de los sistemas de adquisición rotacionales, por medio de la incorporación a los equipos existentes, de técnicas de angiografía por sustracción digital (DSA)²². La reconstrucción 3D a partir de RA fue eventualmente reportada en Carsin et al.²³, el objetivo fue desarrollar un procedimiento capaz de producir la reconstrucción 3D de volúmenes usando vóxeles isotrópicos a partir de películas digitalizadas en 2D obtenidas por RA. La técnica fue suficientemente validada para malformaciones vasculares en el cerebro, particularmente aneurismas, probándose su utilidad en la identificación de lesiones y en la evaluación de posibles dificultades terapéuticas.

Normalmente, un equipo de angiografía rotacional por rayos X mono-plano, consiste de dos partes: la mesa sobre la cual se coloca al paciente y el sistema de adquisición propiamente dicho. El sistema de adquisición está compuesto de un pivote colocado al suelo, y un arco en forma de una C, como se muestra en la Figura 5.

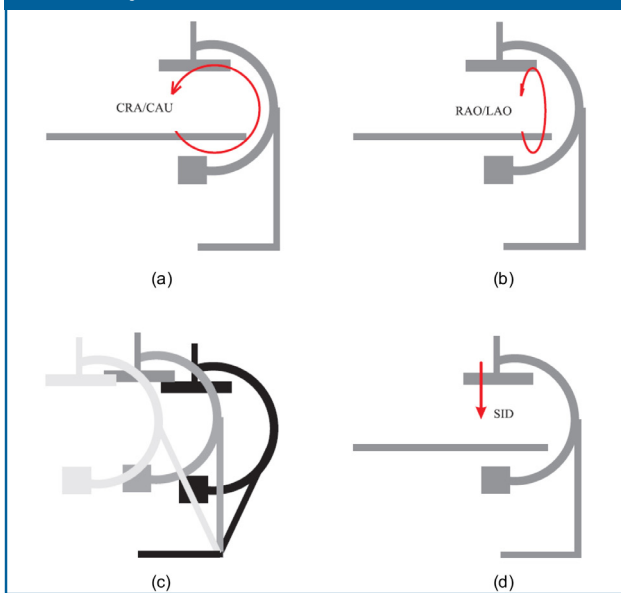
Figura 5. Esquema de un equipo de angiografía rotacional por rayos X mono-plano



El arco en C posee dos grados de libertad en rotación. Uno de los grados de libertad establece el ángulo sobre el plano sagital del paciente, llamado ángulo craneal/caudal y denotado por CRA/CAU. Como se muestra en la Figura 6a, las variaciones del ángulo CRA/CAU, hacen sufrir al arco una rotación en el plano sagital del paciente. El otro grado de libertad en rotación permite definir el ángulo sobre el plano axial, denominado oblicuo derecho ante-

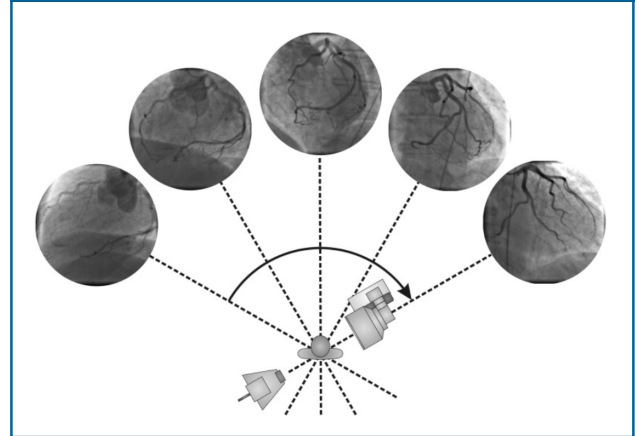
rior/oblicuo izquierdo anterior (RAO/LAO). Modificaciones sobre este ángulo permiten definir la angulación sobre el plano axial (Figura 6b). El pivote posee un grado de libertad en rotación el cual permite fijar la inclinación del equipo de rayos X. La Figura 6c muestra tres posibles configuraciones para el equipo angiográfico de acuerdo con la angulación del pivote. Estos grados de libertad permiten orientar el sistema según el ángulo de vista elegido por el especialista. Otro parámetro importante que debe ser establecido sobre el equipo para la adquisición, es la distancia entre el emisor y el detector de la radiación X, este parámetro se denota por SID (Source Image Distance). Las variaciones de SID permiten acercar o alejar la fuente del detector (Figura 6d).

Figura 6. Parámetros de adquisición CRA/CAU, RAO/LAO y SID



El modo de adquisición rotacional para sistemas de adquisición mono-plano (Figura 7), es definido mediante la rotación del arco en C sobre el plano axial, con un valor para el ángulo CRA/CAU constante e igual a 0°. Los máximos valores que normalmente admiten los sistemas para el ángulo RAO/LAO son -100° y 100°. La distancia SID se mantiene constante para las rotaciones sobre el plano axial. La velocidad de rotación máxima de un sistema de adquisición mono-plano es de 40°/s, lo cual establece un tiempo total de adquisición de 3 a 5 s según la amplitud de la rotación. Para un protocolo de adquisición en el cual la amplitud de la rotación es de 200°, el tiempo total de adquisición es de 5 s, y si las imágenes son adquiridas a 12.5 imágenes/s, la adquisición produce una secuencia de 62 imágenes.

Figura 7. Coronografía por rayos X modo rotacional



En sistemas de adquisición biplanos, normalmente la angiografía rotacional permite angulaciones RAO/LAO entre -90° y 90°, lo cual permite protocolos de 180°. La adquisición puede realizarse para tres diferentes angulaciones CRA/CAU, -30° cranial, 0° axial, o +30° caudal. Las imágenes son adquiridas a 12.5 imágenes/s con una velocidad de rotación de 30°/s. En los equipos biplanos, la velocidad de funcionamiento al inicio de la rotación, es la velocidad nominal, verificándose una reducción al final de la adquisición. La adquisición presenta un tiempo total para los 180° de 8 s, dando por resultado un promedio de 100 imágenes por rotación²⁴.

Avances En Cardiología Por Rayos X Modo Rotacional

Aunque la angiografía rotacional tridimensional (3D-RA) ha sido principalmente utilizada en neuroradiología^{23,24,25}, la técnica puede ser utilizada en un amplio número de aplicaciones en las cuales se requiera exploraciones del sistema cardiovascular. Entre las especialidades clínicas que han reportado aplicaciones de 3D-RA se encuentra la angiografía coronaria²⁶. El proceso de valoración de obstrucciones coronarias mediante equipos convencionales de angiografía requiere de múltiples adquisiciones desde diferentes ángulos de vista y por consiguiente de múltiples inyecciones de producto de contraste, a objeto de definir adecuadamente la anatomía 3D de la lesión coronaria. Por otra parte, la determinación de la obstrucción mediante equipos convencionales, puede subestimar la magnitud de la estenosis, debido a que se está valorando mediante proyecciones bidimensionales un daño de naturaleza tridimensional.

Un enfoque de agrupamiento no supervisado para la detección automática de los vasos coronarios en angiografía rotacional bidimensional por rayos X es reportado en Bravo et al.²⁶ (2007). El enfoque propuesto consiste en tres etapas consecutivas: 1) realce de las arterias, 2) segmentación inicial basada en un algoritmo de crecimiento de regiones de enlace sencillo, y 3) la optimización de la segmentación inicial utilizando un método de crecimiento

de regiones de enlace múltiple. Los resultados obtenidos después de aplicar este método a secuencias de imágenes rotacionales de rayos X mono-planas se presentan en el documento, sin validación clínica alguna.

Blondel²⁷ reporta un esquema para la reconstrucción espacio-temporal de las arterias coronarias a partir de secuencias de imágenes de angiografía rotacional por rayos X. El método propuesto realiza inicialmente una reconstrucción 3D del árbol coronario mediante la construcción de un modelo estático de las líneas centrales de las arterias coronarias considerando el movimiento respiratorio. Posteriormente, el movimiento 4D de las arterias coronarias es determinado sobre el conjunto imágenes 2D durante un ciclo cardiaco. La información acerca de los movimientos respiratorio y cardiaco previamente obtenidos son utilizados para realizar la reconstrucción tomográfica de las arterias coronarias. El enfoque de modelado tridimensional y dinámico es probado sobre una base de datos de 22 pacientes. Los modelos tridimensionales de las arterias coronarias obtenidos son utilizados como herramienta de ayuda al diagnóstico de las patologías coronarias a partir de angiografía por rayos X. La metodología propuesta no incorpora un protocolo de validación clínica para el momento de su publicación.

El desarrollo de métodos para la reconstrucción 3D de la cavidad ventricular a partir de proyecciones angiográficas por rayos X, es un tópico que también ha sido estudiado. Aunque han sido muy pocos los enfoques presentados para la reconstrucción del LV a partir de proyecciones de angiografía rotacional por rayos X han sido propuestas varias metodologías las cuales usan un conjunto reducido de imágenes 2D.

Moriyama et al.¹⁵ (2002) proponen un enfoque para la reconstrucción de la forma del LV a partir de múltiples proyecciones de angiografía por rayos X. El enfoque se basa en la reconstrucción de la forma 3D a partir de los contornos ventriculares. El método reconstruye la forma 3D y su proyección es ajustada al contorno de esta cavidad en la imagen 2D, la información asociada a los niveles de gris dentro la forma 2D del LV no es utilizada para inferir la forma de la cavidad.

Kelh et al.²⁸ proponen un método para la reconstrucción de LV a partir de secuencias de angiografía rotacional biplana por rayos X. El método se basa en la reconstrucción de las proyecciones del ventrículo izquierdo adquiridas sobre una fase cardiaca, mediante el enfoque analítico de proyección filtrada hacia atrás utilizado en tomografía computarizada²⁹. El método no requiere una etapa de segmentación para la reconstrucción y trabaja directamente en el espacio 3D. No se presenta una validación clínica y no se muestran resultados cuantitativos.

A

pesar de que la angiografía es la modalidad imagenológica que por mayor tiempo ha sido usada para la valoración de la función cardiovascular, y que ha sido reconocida como un estándar en cardiología, pocos han sido los avances alcanzados en tal modalidad en imagenología 3D en la actualidad. Esto esencialmente debido a que es una modalidad bidimensional y a que se deben realizar múltiples consideraciones para lograr recobrar la forma tridimensional a partir de por lo menos dos proyecciones mutuamente ortogonales.

La principal ventaja de los equipos de angiografía rotacional en cardiología es que permiten recuperar la anatomía tridimensional de las arterias coronarias, adicionalmente permiten realizar el análisis de la dinámica del movimiento cardiaco. El principal problema asociado al análisis de la dinámica de las arterias coronarias es la construcción de un modelo de retropropagación que permita asociar a un punto de la imagen su correspondiente punto en el espacio tridimensional. Este proceso requiere el desarrollo de protocolos de calibración de los aparatos de angiografía rotacional que permitan extraer los parámetros necesarios para la construcción del sistema geométrico de proyección perspectiva asociado al sistema de adquisición. Por otro lado, el análisis de las cavidades cardiacas requiere de una alta dosis de productos de contraste a objeto de poder realizar la adquisición de una secuencia temporal con la resolución necesaria para contrastar las cavidades frente a las demás estructuras anatómicas presentes en la escena.

AGRADECIMIENTOS

El presente trabajo cuenta con el financiamiento del Decanato de Investigación de la Universidad Nacional Experimental del Táchira, San Cristóbal, Venezuela.

Referencias

1. Kruger R. X-ray digital cineangiocardiology. En: Collins S, Skorton D (Eds). *Cardiac Imaging and Image Processing*. New York: McGraw Hill Book Company; 1980: 57-87.
2. Medina R. *Reconstruction Tridimensionnelle du Ventricule Gauche en Angiographie Biplan*. [Tesis de Doctorado]. France: Université de Rennes 1; 1998.
3. Kennedy J, Trenholme S, Kaiser I, Wash S. Left ventricular volume and mass from single-plane cineangiogram. A comparison of anteroposterior and right anterior oblique methods. *American Heart Journal*. 1970; 80(3):343-352.
4. Olivier G, Shérif M. Automatic contour detection by encoding knowledge into active contour models. New Jersey: En *Proceedings IEEE Workshop on Applications of Computer Vision*; 1998.

5. Kervrann C, Heitz F. (1999). Statistical deformable model-based segmentation of image motion. *IEEE Transactions on Image Processing*. 1999; 8(4):583–588.
6. Figueiredo M, Leitao J. Bayesian estimation of ventricular contours in angiographic images. *IEEE Transactions on Medical Imaging*. 1992; 11(3):416–429.
7. Medina R, Garreau M, Jugo D, Castillo C, Toro J. Segmentation of ventricular angiographic images using fuzzy clustering. *Montréal: En Proceedings of the 17th Annual International Conference of the IEEE EMBS*; 1995.
8. Sui L, Haralick R, Sheehan F. A knowledge-based boundary delineation system for contrast ventriculograms. *IEEE Transactions on Information Technology in Biomedicine*. 2001; 5(2):116–132.
9. Suzuki K, Horiba I, Sugie N, Nanki M. Extraction of left ventricular contours from left ventriculograms by means of a neural edge detector. *IEEE Transactions on Medical Imaging*. 2004; 23(3):330–339.
10. Bravo A, Medina R. An unsupervised clustering framework for automatic segmentation of left ventricle cavity in human heart angiograms. *Computerized Medical Imaging and Graphics*. 2008; 32(5):396–408.
11. Vera M. A, Bravo A, Medina R. Myocardial border detection from ventriculograms using support vector machines and real-coded genetic algorithms. *Computers in Biology and Medicine*. 2010; 40(4):446–455.
12. Roa F, Cuadros J, Bravo A. Estimación del mapa de contornos del ventrículo izquierdo en angiogramas de corazón humano". *Caracas: XIII Congreso Internacional de Métodos Numéricos en Ingeniería y Ciencias Aplicadas*; 2016.
13. Sarry L, Boire, JY. Three-dimensional tracking of coronary arteries from biplane angiographic sequences using parametrically deformable models. *IEEE Transactions on Medical Imaging*. 2001; 20(12):1341–1351.
14. Chen SYJ, Carroll JD, Messenger JC. Quantitative analysis of reconstructed 3-D coronary arterial tree and intracoronary devices. *IEEE Transactions on Medical Imaging*. 2002; 21(12):724–740.
15. Moriyama M, Sato Y, Naito H. K, Hanyama M, Ueguchi T, Harada T, Yoshimoto F, Tamura S. Reconstruction of time-varying 3-D left-ventricular shape from multiview X-ray cineangiograms. *IEEE Transactions on Medical Imaging*. 2002; 21(7):773–785.
16. Arvidsson H. Angiocardiographic determination of left ventricular volume. *Acta radiologica*. 1961; 56(5): 321–339.
17. Medina R, Garreau M, Toro J, Coatrieux JL, Jugo D. Three-dimensional reconstruction of left ventricle from two angiographic views: A evidence combination approach. *IEEE Transactions on Systems, Man, and Cybernetics—Part A: Systems and Humans*. 2004; 34(3):359–370.
18. Utrera N, Maldonado A, Bravo A, y Condado J. Metodología para el análisis de perfusión miocárdica en la cronografía mediante el flujo óptico. *IV Congreso Latinoamericano de Ingeniería Biomédica*; 2007.
19. Maddux J, Chen SY, Groves B, Messenger J, Wink O, Carroll J. Rotational angiography and 3D coronary modeling: revolutions in the cardiac cath lab. *MedicaMundi*. 2003; 47(2):8–14.
20. Cornelis G, Bellet A, Van Eygen B, Roisin P, Libon E. Rotational multiple sequence roentgenography of intracranial aneurysms. *Acta Radiologica: Diagnosis*. 1972; 13(1):74–76.
21. Thron A, Voigt K. Rotational cerebral angiography: procedure and value. *American Journal of Neuroradiology*. 1983; 4(3):289–291.
22. Schumacher M, Kutluk K, Ott D. Digital rotational radiography in neuroradiology. *American Journal of Neuroradiology*. 1989; 10(3):644–649.
23. Carsin M, Chabert E, Croci S, Romeas R y Scarabin JM. The role of 3-dimensional reconstructions in the angiographic evaluation of cerebral vascular malformations: 3D morphometry. *Journal of Neuro-radiology*. 1997; 24(2):137–140.
24. Moret J, Kemkers R, de Beek J. O, Koppe R, Klotz E, Grass M. 3D rotational angiography: Clinical value in endovascular treatment. *MedicaMundi*. 1998; 42(3):8–14.
25. Anxionnat R, Bracard S, Macho J, Costa E. D, Vaillant R, Troussset L. Y, Romeas R y Picard L. 3D angiography clinical interest. First applications in interventional neuroradiology. *Journal of Neuroradiology*. 1998; 25(4):251–262.
26. Bravo A, Medina R, Garreau M, Bedossa M, Toumoulin C, Breton HL. An approach to coronary vessels detection in x-ray rotational angiography. *Berlin: Springer-Verlag Berlin Heidelberg En IFMBE*; 2007.
27. Blondel C. Modélisation 3D et 3D+t des artères coronaires a partir de séquences rotationnelles de projections rayons X. [Tesis de Doctorado]. *France: Université de Nice–Sophia Antipolis*; 2004.
28. Kelh H, Jäger J, Papazis N, Dimitrellos D, Gehrmann J, Kassenböhm R, Vogt J, Sakas G. (2000). 3D heart modeling from biplane rotational angiocardiographic X-ray sequences. *Computers & Graphics*. 2000; 24(5):731–739.
29. Natterer F. *The Mathematics of Computerized Tomography*. Philadelphia: SIAM; 2001.

Manuel Velasco (Venezuela) **Editor en Jefe** - Felipe Alberto Espino Comercialización y Producción

Reg Registrada en los siguientes índices y bases de datos:

SCOPUS, EMBASE, Compendex, GEOBASE, EMBiology, Elsevier BIOBASE, FLUIDEX, World Textiles,

OPEN JOURNAL SYSTEMS (OJS), REDALYC (Red de Revistas Científicas de América Latina, el Caribe, España y Portugal),

LATINDEX (Sistema Regional de Información en Línea para Revistas Científicas de América Latina, el Caribe, España y Portugal)

LIVECS (Literatura Venezolana para la Ciencias de la Salud), LILACS (Literatura Latinoamericana y del Caribe en Ciencias de la Salud)

PERIÓDICA (Índices de Revistas Latinoamericanas en Ciencias), REVENCYT (Índice y Biblioteca Electrónica de Revistas Venezolanas de Ciencias y Tecnología)

SCIELO (Scientific Electronic Library Online), SABER UCV, DRJI (Directory of Research Journal Indexing)

ClCaLIA (Conocimiento Latinoamericano y Caribeño de Libre Acceso), EBSCO Publishing, PROQUEST.



Esta Revista se publica bajo el auspicio del
Consejo de Desarrollo Científico y Humanístico
Universidad Central de Venezuela.

