

Malformaciones ano rectales. Protocolo de tratamiento

Leopoldo Briceño Iragorry, h

Servicio de Cirugía Pediátrica, Hospital Clínico Universitario, Caracas

Historia

Las anomalías del ano-recto aparecen en los escritos médicos desde las épocas antiguas.

Stephens y Smith (1) en los años 50 publicaron sus primeros trabajos del abordaje sacro para las anomalías rectales y sólo fueron aceptados luego de diversas publicaciones en los años 60; Rebhein (2) y Soave (3) realizaron importantes trabajos que aportaron soluciones diferentes y que luego fueron aplicadas por Kiesewether (4) en su técnica de descenso endorectal abdomino perineal. Mollard (5) utiliza la vía perineal anterior para el descenso y disección del fondo de saco rectal y fístula recto urinaria. A final de los años 70 y principios de esta década, Peña y De Vries (6) exponen su técnica de acceso sacro perineal sagital posterior, para realizar su descenso mediante una ano-rectoplastia, utilizando el complejo muscular común formado por el esfínter externo y elevador del ano la cual parece ser una operación con buenos resultados, sobre la que se está trabajando en todo el orbe.

Anatomía

El control esfinteriano es el objetivo principal al manejar las malformaciones ano rectales y, del conocimiento que se tenga de la anatomía normal y la malformación que tiene el niño, al realizar la operación, depende el resultado del tratamiento.

El esfínter interno, músculo liso, íntimamente adosado a la pared del intestino, contrae los dos tercios distales del canal anal; el esfínter externo situado distal a las valvas anales por fuera del anterior y el complejo muscular del elevador del recto, que opera como una cincha alrededor del mismo, forman el grupo muscular a conocer por el cirujano.

Desde los trabajos de Stephens y Smith (1) acerca del fascículo puborectal del elevador del ano, mucho énfasis se ha puesto en él para la preservación de la

continencia fecal. Está situado en la porción más inferior del elevador del ano, pegado a la uretra o vagina, según el sexo.

Peña y De Vries (6) con su abordaje sagital posterior, mediante estimulación eléctrica, indentifican un complejo muscular, que incluye todo un grupo de músculos, se extiende desde la piel hasta el sacro en forma de embudo, abarcando el elevador del ano con todas sus fibras, el grupo muscular intermedio formado por fibras circulares y longitudinales, el esfínter externo, y las fibras longitudinales que corren paralelas al recto desde el sacro y que terminan en la piel fusionándose con el esfínter externo. Estos últimos trabajos parecen tener más razón en cuanto a que no debe ser sólo el haz puborectal, el único elemento a preservar, debido a que en ocasiones este fascículo del elevador del ano no es bien indentificado y se desecha la importancia del papel que juega el esfínter externo en el mecanismo voluntario de la defecación.

Embriología

El intestino terminal se extiende desde el intestino medio hasta la membrana cloacal. Esta membrana está compuesta de ectodermo del proctodeum del área anal.

La cloaca es dividida por una hoja coronal de mesénquima, el septum uro-terminal. A medida que este septum crece hacia la membrana cloacal, en las paredes laterales de ésta, se suceden invaginaciones que crecen, una hacia la otra, hasta fusionarse y dividir a la cloca en dos partes: (a) el recto y canal anal superior en la parte dorsal y (b) un sinus urogenital, ventral. Al final de la 6ta. semana el septum uro-rectal se ha fusionado a la membrana cloacal dividiéndola en dos, una dorsal o membrana anal y una más grande ventral o urogenital.

Estas membranas se rompen alrededor de la 7^{ma} semana.

La mayoría de las malformaciones ano rectales resultan de un desarrollo anormal del septum urorectal por separación incompleta de la cloaca en las porciones urogenital y ano rectal. Si el septum urorectal no se desarrolla, se sucede la formación de la cloaca.

En la agenesia anal con fístula o sin ella, el canal puede terminar ciego, pero más frecuentemente existe una apertura anormal (ano ectópico) o fístula que se abre al periné; la fístula puede abrirse en la vulva o en la uretra y resulta de una separación incompleta de la cloaca por el septum uro-rectal.

En la estenosis anal, el ano es normal en posición, pero estrecho y resulta probablemente de una desviación pequeña, dorsal, del septum uro-rectal en su crecimiento al fusionarse con la membrana cloacal.

En la membrana anal el ano está en posición normal, pero una capa delgada de tejido lo separa del exterior y se debe a una falla, en la perforación de la membrana anal al final de la 7^{ma} semana.

En la agenesia anorectal con fístula o sin ella, el recto termina alto en el canal anal, siendo la más frecuente de las malformaciones; puede terminar ciego pero usualmente hay una fístula con la uretra en los varones o la vagina en las hembras. Tiene una explicación embriológica semejante a la agenesia anal.

En la atresia rectal ambos, canal anal y recto, están presentes pero separados por un segmento de recto con atresia. La etiología puede ser por una recanalización anormal o un defecto de vasculación, como la que se sucede en las malformaciones intestinales (8).

Clasificación

Toda clasificación que englobe los defectos de la región ano rectal debe usar términos simples, explicar la anatomía y embriología y conducir a un diagnóstico preciso, distinguir sexo y anomalías comunicantes y no comunicantes, para así facilitar un manejo adecuado, garantizando un futuro cierto al niño-portador de esta anomalía.

Con el objeto de revisar las clasificaciones anteriores y proponer una más simple y práctica, se reunieron en Chicago, 1984, un grupo de cirujanos con el fin de asentar criterios de resultados de

tratamiento de las malformaciones anorectales y adoptar un esquema para la indentificación de éstas, recabar información sobre los procedimientos quirúrgicos y sus resultados. Propusieron esta nueva clasificación (9).

Hembras	Varones
Alta	
1. Agenesia ano rectal	1. Agenesia anorectal
A. Con fístula recto vaginal	A. Con fístula recto prostática-uretral
B. Sin fístula	B. Sin fístula
2. Atresia rectal	2. Atresia rectal
Intermedios	
1. Fístula recto vestibular	1. Fístula recto bulbar uretral
2. Fístula recto vaginal	2. Agenesia anal sin fístula
3. Agenesia anal sin fístula	
Bajas	
1. Fístula ano vestibular	1. Fístula ano cutánea
2. Fístula ano cutánea	2. Estenosis anal
3. Estenosis anal	

Incidencia

A pesar de que las anomalías ano-rectales son y deben ser fácilmente reconocidas por su apariencia externa, las cifras de incidencia son difíciles de obtener.

Aproximadamente 1 de cada 3 000 niños nacidos son portadores de una anomalía ano-rectal.

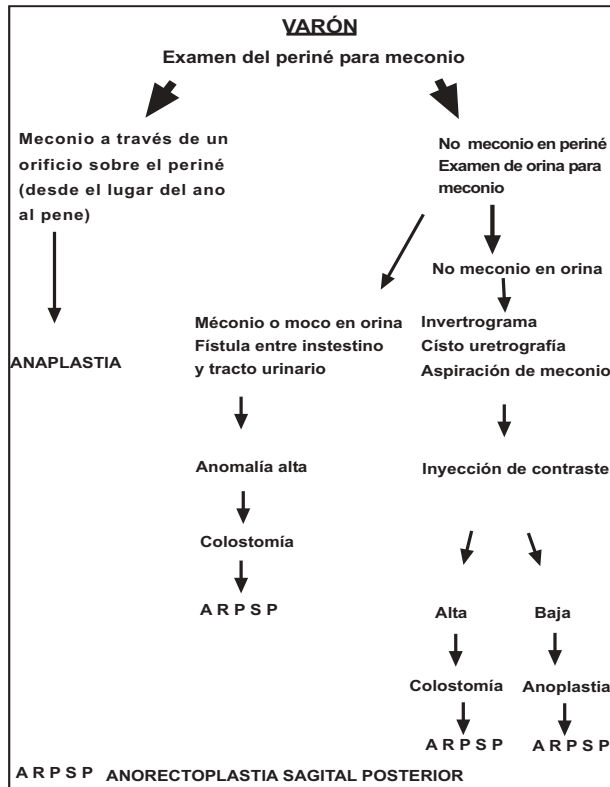
En cuanto al sexo, parece haber cierto predominio por el masculino, pero es importante aclarar que en el varón las anomalías más frecuentes son altas, anomalías rectales con fístulas recto uretrales. En cambio, en la hembra las anomalías anales son más frecuentes que las deformidades rectales, con sus variantes de fístulas a vagina, vestíbulo, periné o malformación tipo cloaca.

Diagnóstico

Las decisiones a tomar en cada caso varían dependiendo del nivel de la malformación en relación con los músculos esfinterianos y el sitio de la comunicación fistulosa, la integridad de los esfínteres, así como la asociación de otras malformaciones.

Con estas informaciones la decisión en el recién nacido puede ser el realizar una operación perineal, en el período neonatal, en casi todas las malformaciones anales bajas, o una colostomía, difiriendo la operación definitiva para luego, en las anomalías

MALFORMACIONES ANO RECTALES



Conducta en el varón

rectales altas. La detección de anomalías vertebrales que se asocian con trastornos de inervación de los elementos de la pelvis y especialmente el estado del árbol urinario puede cambiar el enfoque del procedimiento a realizar (10). El cirujano no puede operar hasta no estar bien seguro de la anomalía que presente el niño (7); es inexcusable el explorar un periné sin conocer la exactitud de la altura de la lesión.

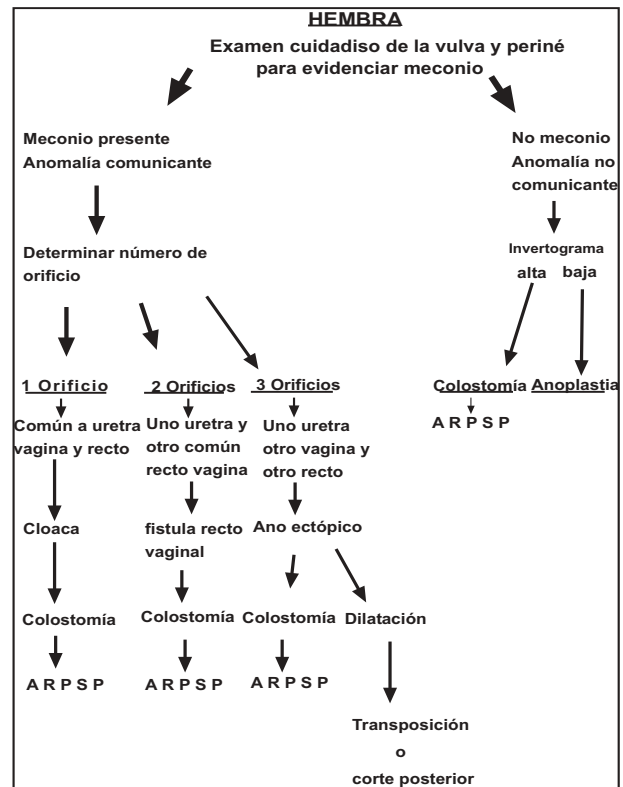
Una buena observación clínica y radiológica debe hacerse en cada caso antes de tomar una decisión.

Varón

Si un orificio se observa en el periné, se puede diagnosticar una anomalía anal trans-elevador excepto sólo en el caso de una atresia rectal.

El ano puede ser normal pero desplazado hacia adelante en el ano perineal anterior. Una fístula azulada, o color meconio, puede observarse desde un sitio anterior a la región anal hasta el pene, casi siempre en el rafe medio en la fístula ano cutánea.

El ano puede estar situado normalmente, pero estenótico, en la estenosis anal, sin perforación en la



Conducta en la hembra

membrana anal, o aun de apariencia normal al paso de un instrumento más allá de un sitio y el niño presenta obstrucción intestinal en la atresia rectal.

Si no se observa orificio alguno en el periné, no se puede predecir el nivel de la anomalía con certitud, sólo puede decirse que debe ser alta, rectal, supra o trans-elevador.

A continuación debe realizarse una investigación para la determinación de meconio en la orina, mediante masaje a la uretra o de la orina por micción, evitando la cateterización urinaria ya que puede obstacular el paso de meconio a través de la fístula recto urinaria.

1. Si no se encuentra meconio en la orina puede deberse a un bloqueo de la fístula por meconio o una anomalía no comunicante, como en la agenesia ano rectal o agenesia anal sin fístula, un ano cubierto o una membrana anal imperforada; en seguida debe realizarse una investigación con rayos X, ya que las primeras requieren una colostomía como manejo inicial y las dos últimas una perineoplastia.
2. Si se encuentra meconio, existe una comunicación entre el recto y el tracto urinario pudiendo

corresponder a una anomalía con fístula recto bulbar, recto uretral o recto vesical, que requieren como manejo inicial una colostomía.

Hembra

La observación cuidadosa del periné en la niña, mucho más que el varón, en especial de número de orificios que presenta en éste, puede predecir el tipo de malformación. Son raras las anomalías no comunicantes en la hembra, así que debe buscarse la presencia de meconio o gas.

1. La presencia de un solo orificio en el periné, después de verificar que no se trata de una fusión de grandes labios, nos representa la anomalía de orificio común para uretra, vagina y recto o cloaca, si a través de este orificio sale meconio. La colostomía se requiere como manejo inicial.
2. Dos orificios en la vulva sin orificio anal y con salida de meconio a través del orificio más posterior, presenta la anomalía de fístula recto vaginal y no importa el nivel alto o bajo del orificio en la vagina, ya que ambas se manejan con colostomía inicial. Si no hay paso de meconio por la vagina puede corresponder a un ano cubierto.
3. Tres orificios pueden estar presentes en la vulva o en el periné; la uretra y la vagina son normales pero el tercer orificio puede estar en la vulva o periné y la altura o variante de este último orificio, determina una variedad enorme de malformaciones que se pueden enumerar.
 - A. Con mancha anal o ano en sitio normal
 - Imperforación de membrana anal.
 - Estenosis ano rectal.
 - Atresia rectal.
 - Canal perineal.
 - B. Si el orificio está en el periné.
 - Ano perineal anterior.
 - Fístula ano cutánea.
 - C. Si el orificio está en la región vulvar puede corresponder a:
 - Ano vulvar.
 - Fístula ano vestibular.
 - Fístula recto vestibular.

En el ano vulvar, el ano es de un calibre normal con mucosa vaginal alrededor; en la fístula ano vulvar, el trayecto de la misma es hacia el periné al

explorarla con un estilete, a diferencia de la fístula ano vestibular, en la que el trayecto de la misma es paralelo a la vagina.

En la fístula recto vestibular el trayecto de la misma es más largo, al explorarla con un catéter de Foley.

Estudios radiológicos

En 1930, Wangensteen y Rice según Stephens y Smith (1) describieron el uso de la invertografía, a realizar después de las 12 horas de nacido el niño, midiendo la distancia entre la burbuja de aire en el intestino y el periné.

Este estudio puede tener varios factores de error como son:

1. El ser tomada antes de tiempo.
2. El haber una gran cantidad de meconio en la bolsa terminal del colon que haga que la distancia entre éste y la piel aparezca como mayor a la de 1,5 cm; que se ha determinado como la indicadora, según los autores, para decir que la lesión es alta o baja.

La línea pubo coccígea, al ser trazada sobre la radiografía, indica la altura en la cual está situado el haz pubo rectal del elevador anal, hecho éste que, según Stephens y Smith (1), determina si la lesión se trata de una supra elevadora o infra elevadora. Todas las lesiones supra elevadoras requieren en el período neonatal una colostomía como primer tratamiento.

Otros factores de errores pueden ser la excesiva contracción del pubo rectal que haga aparecer la lesión como más alta, o el escape de aire a través de una fístula muy amplia a la piel, vagina o uretra.

Estudios radiológicos en sentido antero posterior deben ser realizados para detectar anomalías de las vértebras, que implican trastornos neurológicos que pueden comprometer la defecación, lo cual es bueno saberlo como pronóstico en el niño a tratar.

A todo niño con anomalía anorectal debe realizarse un estudio urológico por la posibilidad de una anomalía urológica asociada: urografía, cisturografía y examen de orina. Estas anomalías parecen ser más frecuentes en las alteraciones supra elevadoras.

La exploración del periné con una aguja, para tratar de encontrar altura del fondo de saco rectal, es útil, sin embargo puede fallar, mal interpretarse el método, y realizar una colostomía cuando la malformación es baja (9).

Técnica quirúrgica

La conducta a seguir para cada malformación ano-rectal se encuentra en el algoritmo antes anotado.

Desde los trabajos realizados por Stephens (1) y Smith (9) se ha insistido en la importancia del haz puborectal del elevador del ano y su preservación en el momento de realizar el descenso del recto en las malformaciones altas o intermedias, o sea bajarlo por delante de éste y detrás de la uretra en el varón o vagina en la hembra. Sin embargo, para las personas que han realizado esta operación se hace confuso y en ocasiones se falla en encontrar este haz muscular, a la vez que no se toma en cuenta la porción muscular restante del elevador, así como el músculo esfínter externo, al cual se ha descrito como rudimentario.

Luego de los trabajos de Peña que al utilizar el abordaje de la zona, mediante una incisión sagital media posterior desde el sacro hasta el periné y mediante la estimulación eléctrica, describe, mediante visualización directa, estructuras musculares importantes para la continencia y por lo tanto facilita la reparación de estas malformaciones (6,11-13).

Al hacer esta incisión encuentra grupos musculares que a continuación describiremos.

1. Grupo muscular superficial longitudinal que va del sacro al sitio donde debería estar el ano en donde se encuentra el músculo esfínter externo.
2. Luego un grupo muscular más profundo que corresponde al elevador del ano que va igualmente del sacro en continuación a un grupo muscular, que se denomina complejo muscular, hasta llegar al músculo esfínter externo formado por fibras longitudinales y circulares fácilmente identificables mediante estimulación eléctrica.

Es importante en esta operación, al hacer el abordaje, que la incisión de todos los planos se realice conservando la línea media, para evitar el daño a las estructuras neurovasculares.

La identificación de la fístula es otro paso importante.

En el varón debe hacerse a través del recto o sea abriendo la pared posterior del mismo y en la hembra igual, la separación del recto de las estructuras vecinas anteriores debe ser meticulosa ya que comparte una pared común. Una vez completada su separación, el orificio fistuloso debe cerrarse con material absorbible. En el varón el cirujano debe identificar la próstata y vesículas seminales.

Una vez separadas ambas estructuras se procede a liberar el recto de bandas fibróticas y vasculares que lo mantienen a tensión, cortándolas con electrocauterio, hasta poder descender cómodamente el mismo y que, con una longitud suficiente, no quede a tensión.

En ocasiones es necesario realizar una talla o rectoplastia reductora, para poder descender el mismo a través de las estructuras musculares previamente identificadas, elevador del ano, complejo muscular y esfínter externo, fijando el recto a estas dos últimas estructuras para evitar prolapso del mismo, complicación frecuentemente vista en otro tipo de descenso.

El nuevo ano realizado mediante una anoplastia con suturas interrumpidas de material no absorbible, tendrá un calibre alrededor de 10 mm y se ha situado en el centro del esfínter externo que previamente se indentificó.

Dilataciones post-operatorias de este ano deben ser realizadas en forma gradual, cuidadosas y constantes para estimular el crecimiento del recto y las estructuras musculares, evitando la ruptura de las mismas, por un período de más o menos tres meses.

Es importante tomar en cuenta en todo descenso por imperforación anal que el recto al descender, toma una curva que primero va del sacro a la uretra o vagina y luego se desvía hacia atrás, en casi un ángulo recto, para terminar en el centro del esfínter externo. El músculo elevador, complejo muscular y esfínter externo están presentes en todo niño con malformación ano rectal, y el resultado final exitoso se deberá a: 1) la anatomía original (altura de la malformación) y anomalías raras. 2) daño por procedimientos quirúrgicos anteriores. 3) edad, inteligencia, educación y condición familiar que rodea al niño.

Otras técnicas quirúrgicas

Anoplastia

Este término es algo confuso y debe ser reservado a aquellas técnicas que agrandan el orificio anal sin movilización del recto.

Pero, sin embargo, han sido denominadas como tal, aquellas que van desde el corte posterior de una fístula, trasplante del ano, a una rectoplastia radical vía perineal, así que abarca todo procedimiento perineal que englobe anomalías del canal anal.

El corte posterior es un procedimiento simple, sin disección de esfínteres, usado en las fístulas ano cutáneas, ano cubierto, estenosis anal, membrana anal imperforada y estenosis en ambos sexos y en el sexo femenino, en la fístula ano vulvar o ano vestibular. Sin embargo, según el concepto moderno, no se toma en cuenta tanto el valor funcional del esfínter externo, así como el resultado estético, por lo tanto se esta desechando para proceder con la técnica de Peña-De Vries.

El trasplante de ano, preconizado por muchos cirujanos, moviliza el ano para situarlo en el esfínter externo, sin embargo, continúa siendo un procedimiento a ciegas y la disección profunda con movilización extensa, parece ser peligrosa aun en anomalías bajas.

La rectoplastia sacro-perineal o la rectoplastia-sacro abdomino perineal preconizada por Stephens y Smith (1) fue una técnica aplicada por muchos cirujanos, en la cual se toma en cuenta sólo el haz pubo rectal del elevador del ano como factor esencial en la continencia, el cual es disecado por vía sacro perineal, sin tomar en cuenta los otros elementos del músculo elevador.

Revisada la literatura nacional se encuentran varios trabajos entre ellos los de Calcaño (14) y Montiel (15) quienes proponen soluciones a la malformación.

REFERENCIAS

- Stephens F, Smith E. Ano rectal malformations in children. Chicago: Year Book Medical Publishers 1971
- Rehbein F. Operations den Anal-und Rectumatresic mit Recto-urethralfistal. Chirurgie 1959;30:417-430.
- Soave F. Rectum and anus. En: Ravitch M, Welch K, Bensson C. Pediatric surgery. Chicago: Year Book Medical Publishers 1979.
- Kiesewether W. Imperforate anus. The role and results of the sacro-abdominoperineal operation. Ann Surg 1966;164:655-655.
- Mollard P. Surgical treatment of high imperforate anus by anterior perineal approach. J Ped Surg 1978;13:499-505.
- Peña A, Devries P. Posterior sagittal anorectoplasty. J Ped Surg 1982;17:796-809.
- Moreira F, Gough D. The radiologic anatomy of the puborectalis muscle. J Ped Surg 1983;18:172-173.
- Van der Putte S. Normal and abnormal development of the anorectum. J Ped Surg 1986;21:434-440.
- Smith E. The bath water needs changing. J Ped Surg 1987; 22:335-348.
- Carson J, Tunell E. Imperforate anus. Neurologic implication of sacral abnormalities. J Ped Surg 1984;19:838-842.
- Peña A. Surgical management of anorectal malformations. Ped Surg Int 1988;3:82-93.
- Peña A. Surgical management of anorectal malformations. Ped Sug Int 1988;3:94-104.
- Wilkins S, Peña A. The role of colostomy in the management of anorectal malformations. Ped Surg Int 1988;3:105-109.
- Montiel D, Parodi L. Malformaciones congénitas ano-rectales. Bol Soc Venez Cir 1962;16:18-28.
- Calcaño G. Malformaciones ano rectales. Centro Méd 1980;19:41-49.

“Correccion”

En el número 2, volumen 103 del presente año de la Gaceta hubo la siguiente omisión:

En el trabajo “Laringectomía glótica total. Experiencia personal” del Dr. Esteban Garriga Michelena, se omitió el siguiente “Reconocimiento. A los doctores Victorino Márquez Reverón, Roberto Oramas Herrera, Ismael Arévalo Cohen y Guillermo Lepage, quienes apoyaron el nuevo procedimiento y me confiaron sus pacientes. A los doctores Roberto Oramas, Gustavo Pérez Giménez, Oscar Colina Cedeño, Oswaldo Henríquez, Jesús García Colina y Esteban Garriga García quienes ayudaron las intervenciones quirúrgicas, así como a los doctores Maldonado y Muñoz que ayudaron la primera de estas intervenciones. A los doctores Wiliam Santana y Froilán Páez quienes administraron la gran mayoría de las anestias. A los doctores Erwin Essensfeld, Luis Pérez Morales, América Montes y Luis Gonzalo Gómez quienes practicaron los estudios patológicos congelados, parafinados y estudios definitivos de las piezas operatorias.

A mis hijos, Esteban, médico e Ignacio, abogado, por su inestimable ayuda en la preparación y redacción de este trabajo”.