

Síndrome posneumonectomía derecha. Presentación de un caso

Drs. Giancarlo Baldini, Elio Cesaro

Unidad de Neumonología y Cirugía de Tórax, Instituto Autónomo Hospital Universitario de Los Andes.
Mérida, Estado Mérida.

INTRODUCCIÓN

Una rara y bien documentada complicación de la neumonectomía derecha, es el síndrome posneumonectomía (1), el cual se caracteriza por presentar síntomas y complicaciones tales como disnea progresiva, estridor e infecciones pulmonares recurrentes. Otras de sus características son el desplazamiento de las estructuras del mediastino hacia el hemitórax evacuado y la rotación de tales estructuras. El tercio distal de la tráquea y el bronquio principal izquierdo, sufren torsión-compresión debido a la rotación que ejerce la arteria pulmonar izquierda por delante y la aorta y las vértebras torácicas por detrás y ocasionan un aplastamiento del bronquio principal izquierdo en sentido anteroposterior y en consecuencia, cambios importantes en el funcionamiento respiratorio.

Reporte del caso

Paciente femenina de 32 años de edad, profesional, quien inició su enfermedad a finales de mayo de 1995, con cuadro clínico caracterizado por disnea, fiebre, expectoración hemoptoica y marcado deterioro de sus condiciones generales por lo que acudió a facultativo, quien diagnosticó neumonía de lóbulo superior derecho. A pesar de su tratamiento, la evolución fue tórpida, empeoró aún más su cuadro inicial por lo que nuevamente consulta y se confirma el hallazgo radiológico de atelectasia del lóbulo superior derecho. Se le practicó una fibrobroncoscopia en la que se observó la presencia de lesión de aspecto tumoral con obstrucción total del bronquio lobar superior derecho, con extensión al bronquio intermedio. El día 13 de junio de 1995, se realiza una intervención quirúrgica, se practica neumonectomía derecha. Anatomía patológica reporta: tumor carcinoide típico. La paciente es egresada siete días después con buena evolución posoperatoria. Un año

después de la cirugía, la paciente comienza a presentar síntomas de disnea progresiva, estridor y cuadros infecciosos respiratorios, que remitían con antibióticos. A partir de este período la paciente se mantiene disneica, inclusive en el reposo. Se realizó una nueva fibrobroncoscopia y se logró apreciar compresión por aplastamiento del bronquio principal izquierdo (Figura 1). Los estudios de función pulmonar reflejan una perturbación ventilatoria de tipo mixto (Cuadro 1).

Cuadro 1

	Preoperatorio (0)		Posoperatorio (0)	
	12/05/95	29/06/96	21/06/97	19/12/97
CVF (lt)	1,71(50%)	1,82(53,8%)	2,38(70%)	2,56(75%)
VEF (lt)	1,47(50%)	1,55(52,7%)	0,94(32%)	1,48(50%)
FEF				
25-75%	1,63(45%)	1,88(52%)	0,65(27%)	1,18(32,6%)
VEF/CVF	0,86(97,7%)	0,85(97%)	0,37(42%)	0,58(66,6%)

(0) Los porcentajes, indican el valor de predicción.

CVF. Capacidad vital forzada.

VEF. Volumen expiratorio forzado.

FEF. Flujo medio expiratorio forzado.

En la radiografía de tórax pósterio-anterior, realizada previa a la segunda endoscopia, se evidencia un gran desplazamiento del corazón, grandes vasos, tráquea y bronquio principal izquierdo, hacia el hemitórax derecho. Este desplazamiento y rotación en el mediastino, ocasiona un severo aplastamiento anteroposterior del bronquio principal izquierdo, entre la arteria pulmonar izquierda y la aorta y la columna vertebral, provoca una retención de aire con la consecuente

sobredistensión del pulmón izquierdo y su salida al hemitórax derecho (Figura 1 y 2).




Figura 1. Vista endoscópica de la compresión importante del bronquio principal izquierdo. Foto superior izquierda, bronquio principal derecho amputado.

DISCUSIÓN

La frecuencia de este síndrome es rara. Afecta con más frecuencia a niños y adultos jóvenes. Jansen y col. (1) en una revisión hecha entre 1970 y 1988, reportaron un solo caso de 640 neumonectomías. Los síntomas comienzan a aparecer después del año de haberse practicado la cirugía, tal como ocurrió en nuestro caso. Este síndrome también puede desarrollarse en malacias traqueobronquiales, agenesia pulmonar derecha así como en neumonectomía izquierda (2-4). El grado de desplazamiento y torsión de las estructuras del mediastino, es atribuido a la elasticidad de esta zona, típica de pacientes jóvenes y no han sido reportados en pacientes de edades avanzadas (5). El estridor y otros síntomas se explican por la turbulencia del flujo de aire, por el paso a través de la tortuosidad de la tráquea y compresión del bronquio principal izquierdo (4). En vista de la morbilidad de este síndrome, se han sugerido y aplicadas varias técnicas quirúrgicas cuyos resultados no han sido plenamente satisfactorios, incluso con algunas recidivas (6). La colocación de materiales protésicos (7-9) (silastic, dispositivo auto expansible), han mostrado excelentes resultados, y se perfila como tratamiento de elección para este tipo de patología.

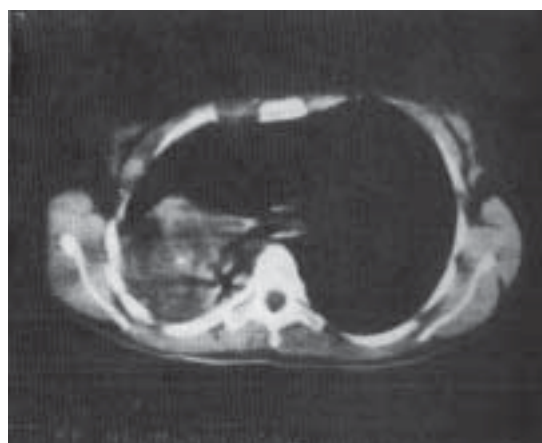
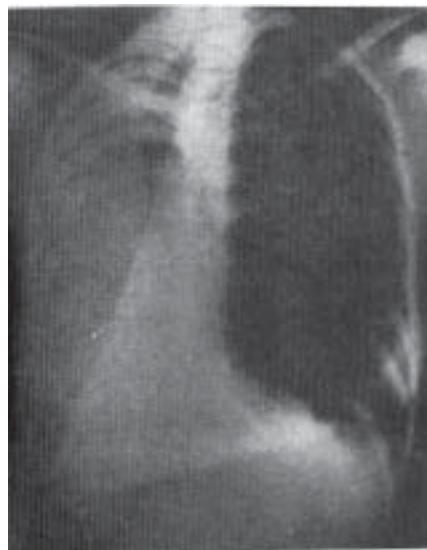

Figura 2a y 2b. Radiografía (pósterio anterior) y tomografía axial computarizada de tórax, muestran el gran desplazamiento y torsión de las estructuras en el mediastino

REFERENCIAS

1. Jansen JP, Brutel de la Revière A, Alting MPC, Westermann CJJ, Bergstein PGM, Duurkens VAM. Postpneumectomy syndrome in adulthood. Surgical correction using an expandable prosthesis. *Chest* 1992;101:1167-1170.
2. Shamaji FM, Deslauriers J, Daniel TM, Matzinger FR, Mehran JR, Todd TRJ. Postpneumectomy syndrome with an ipsilateral aortic arch after left pneumectomy. *Ann Thorac Surg* 1996;62:1627-1631.

3. Quillin SP, Shackelford GD. Postpneumonectomy syndrome after lung resection. *Radiology* 1991;179:100-102.
4. Whyte KF, McMahon GM, Wightman AJA, Cameron EWJ. Bronchial compression as a result of the lung herniation after pneumonectomy. *Thorax* 1991;46:855-857.
5. Shepard J-AO, Grillo HC, McLoud TC, Dedrick CG, Spizarny DL. Right pneumonectomy syndrome: Radiologic and CT correlation. *Radiology* 1986;161:661-664.
6. Grillo HC, Shepard J-AO, Mathisen DJ, Kanarek DJ. Postpneumonectomy syndrome: Diagnosis, management and results. *Ann Thorac Surg* 1992;54:638-651.
7. Monninger P, Mudry A, Stanzer F, Haeussinger K, Heitz M, Probst R, Bollinger C. The use of the covered wallstent for the palliative treatment of inoperable tracheobronchial cancer. A prospective multicenter study. *Chest* 1996;110:1161-1168.
8. Moser NJ, Woodring JH, Wolf KM, Reed JC. Management of postpneumonectomy syndrome with a bronchoscopically placed endobronchial stent. *South Med* 1994;87:1156-1159.
9. Riveron FA, Adams C, Lewis JW, Ochs D, Glines C, Popovich J. Silastic prosthesis plombage for right postpneumonectomy syndrome. *Ann Thorac Surg* 1990;50:465-466.

“Premios por leer las instrucciones de los editores de revistas”

“Los editores, cuando envían manuscritos a consultantes externos para evaluación, generalmente incluyen una carta que provee algunas instrucciones acerca de lo que el experto debe hacer, cuándo lo debe hacer, y otras materias relacionadas. Mis colegas y yo estábamos preocupados por saber cuán a menudo son leídas estas instrucciones y, recientemente, realizamos un pequeño estudio para comprobarlo.

Nuestra carta a los revisores consiste en cuatro párrafos que, en total, ocupan dos tercios de una página. El párrafo más largo le pide a los revisores evaluar factores tales como la originalidad y el diseño del estudio descrito en el manuscrito, la interpretación de los resultados, y su relación con los resultados de otros estudios. En la mitad de ese párrafo, en el mismo tamaño y estilo del tipo, insertamos la siguiente sentencia: “Si usted lee esto y nos llama o se comunica por fax a nuestra oficina, le enviaremos un regalo por el valor de veinte dólares”.

Enviamos tales cartas a 122 consecutivos revisores en un período de alrededor de dos meses, de los cuales 21 llamaron para reclamar el regalo (una tarjeta para llamadas telefónicas de larga distancia con un valor de \$20). Así, la tasa de respuestas fue de 17% (95% de intervalo de confianza, 10 a 24%). No hubo relación entre si el revisor respondió o no y el número de veces que la persona había revisado previamente trabajos para la revista; hubo 2 respuestas entre revisores por primera vez (una tasa de respuesta de 10%), 10 respuestas entre 38 que habían revisado para nosotros, previamente, uno o dos veces (26%), y 9 respuestas entre 63 que habían revisado antes más de dos veces (14%).

Nuestra conclusión de este ejercicio es que no más de un cuarto de los revisores de *Obstetrics and Gynecology* leen cuidadosamente las instrucciones que se les envían”. (Pitkin RM. *N Engl J Med* 1998;339:1006).